

## Un paciente con hipertensión intracraneal como signo clínico de hemicerebelitis aguda

Antonio Javier Cepillo Boluda<sup>a</sup>, María del Pilar Martín-Tamayo Blázquez<sup>b</sup>, Ignacio Onsurbe Ramírez<sup>a</sup> y Elena Lozano Setién<sup>c</sup>

<sup>a</sup>Servicio de Pediatría.  
Complejo Hospitalario  
Universitario de Albacete  
(España).

<sup>b</sup>Servicio de Pediatría.  
Hospital General Universitario  
de Jerez de la Frontera. Cádiz  
(España).

<sup>c</sup>Servicio de  
Radiodiagnóstico. Complejo  
Hospitalario Universitario de  
Albacete (España).

Correspondencia:  
María del Pilar Martín-Tamayo  
Blázquez. Hospital General  
Universitario de Jerez de la  
Frontera. Rda. Circunvalación,  
s/n. C.P. 11407 – Jerez de la  
Frontera. Cádiz (España).

Correo electrónico:  
mpmtamayo@hotmail.com

Recibido el 26 de marzo de  
2017.

Aceptado para su publicación  
el 16 de junio de 2017.

Este artículo de Revista Clínica de  
Medicina de Familia se encuentra  
disponible bajo la licencia de Crea-  
tive Commons Reconocimiento-  
NoComercial-SinObraDerivada 4.0  
Internacional (by-nc-nd).



### RESUMEN

La cefalea es una patología frecuente en las consultas pediátricas de Atención Primaria, correspondiendo la mayoría de ellas a cefaleas primarias que no requieren exámenes complementarios. Cuando la cefalea es sugestiva de patología intracraneal hay que realizar pruebas de imagen, siendo los tumores una causa frecuente de cefalea secundaria. No obstante, otras patologías benignas pueden dar clínica de hipertensión intracraneal (HTIC) como es el caso de la hemicerebelitis.

Presentamos un caso de una niña de 10 años de edad, con cefalea y evolución a HTIC de inicio agudo. La resonancia magnética reveló una inflamación unilateral del cerebelo, diagnosticándose de hemicerebelitis. Nuestra paciente mantuvo síntomas hasta la realización de la punción lumbar que la dejó asintomática. El pronóstico de esta patología es excelente y la remisión clínica completa. En la mayoría de los casos, queda una atrofia cerebelosa del hemisferio afecto residual, generalmente sin repercusión clínica. La evolución clínica y hallazgos de la resonancia magnética ayudan a descartar malignidad y adoptar un enfoque conservador tanto diagnóstico como terapéutico.

**PALABRAS CLAVE:** Enfermedades Cerebelosas. Tumor. Imagen por Resonancia Magnética.

### ABSTRACT

#### **A patient with intracranial hypertension as clinical sign of acute hemicerebellitis.**

Headache is a frequent pathology in pediatric Primary Care, most of which correspond to primary headaches that do not require additional examination. When headache is suggestive of intracranial pathology, imaging tests are needed, since tumors are a frequent cause of secondary headache. However, intracranial hypertension (IH) may be a symptom of other benign pathologies, such as hemicerebellitis.

We present the case of a 10-year-old girl, with headache that progresses into IH of acute onset. Magnetic resonance imaging revealed unilateral inflammation of the cerebellum, diagnosed as hemicerebellitis. Symptoms continued until a lumbar puncture was performed, after which the patient became asymptomatic. This pathology has an excellent prognosis, and clinical remission is complete. In most cases, a residual cerebellar atrophy of the affected hemisphere remains, generally without clinical impact. The clinical course and the findings of magnetic resonance imaging help to discard malignancy and to take a diagnostic and therapeutic conservative approach

**KEY WORDS:** Cerebellar Diseases. Neoplasms. Magnetic Resonance Imaging.

### INTRODUCCIÓN

La cefalea es un motivo de consulta frecuente en pediatría. La mayoría de ellas corresponden a cefaleas primarias y se diagnostican con una adecuada anamnesis y exploración física sin necesidad de exámenes complementarios.

Existen datos de alarma que obligan a profundizar en la etiología de la cefalea para descartar causas secundarias.

Ante un paciente con cefalea y otros signos sugestivos de hipertensión intracraneal (HTIC) es mandatorio realizar una prueba de imagen urgente, siendo de elección la resonancia magnética (RM) craneal.

La causa más frecuente en estos casos es tumoral, aunque pueden existir otras patologías que remeden un cuadro pseudotumoral como la hemicerebelitis aguda.

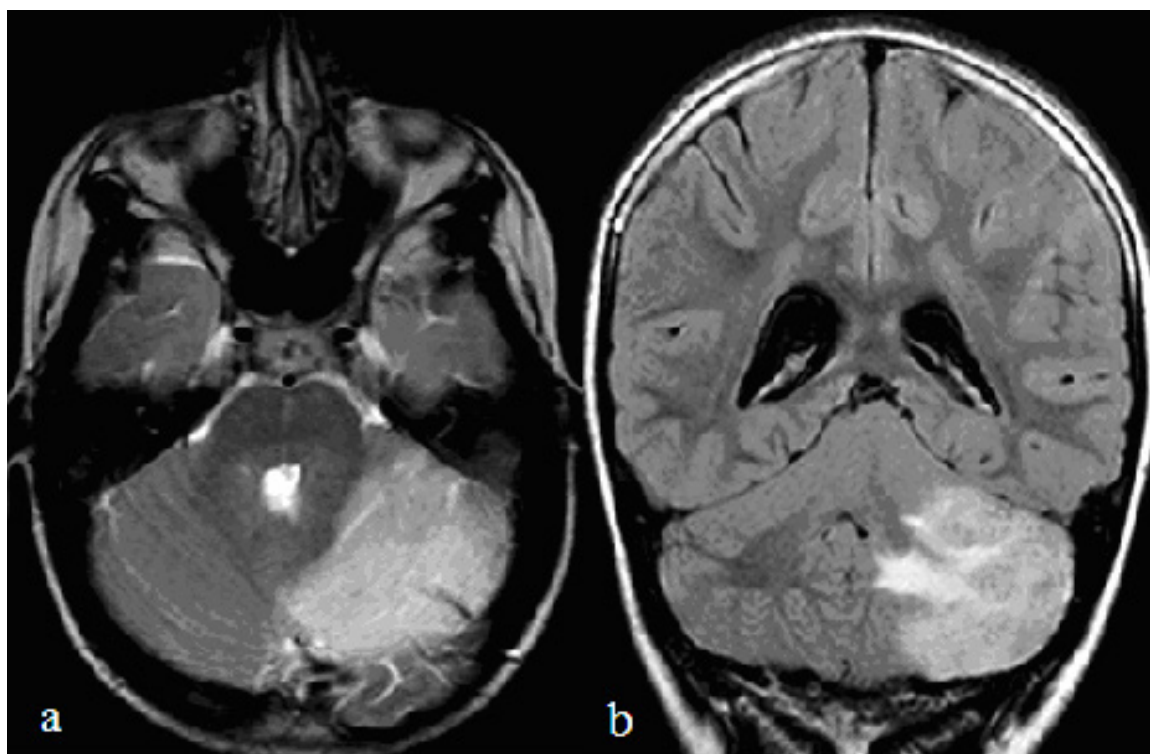
Presentamos un paciente con cefalea secundaria a hemicerebelitis aguda.

### CASO CLÍNICO

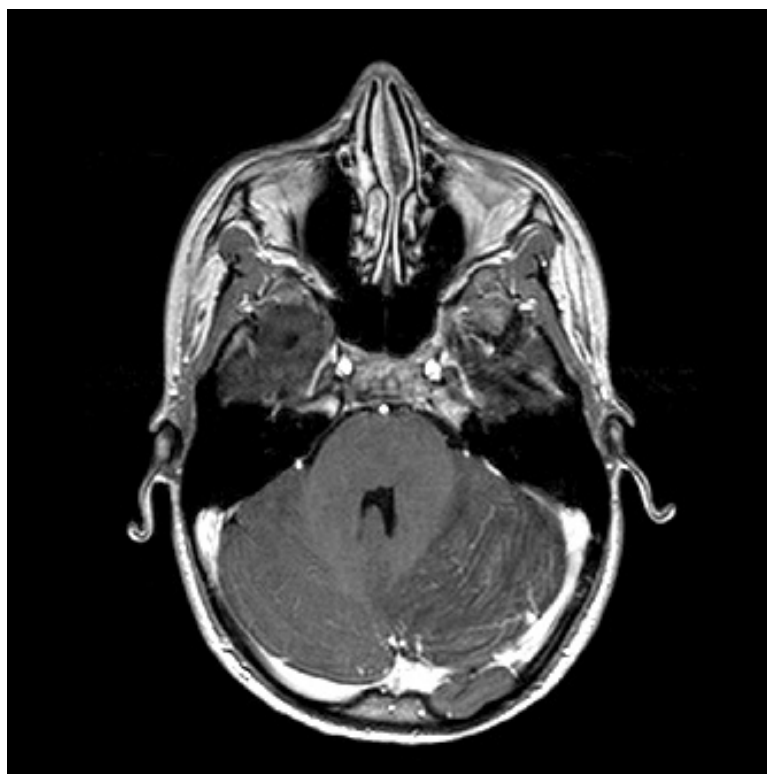Mujer de 10 años de edad con antecedentes de cuadro infeccioso de vía aérea superior autolimitado que presenta una semana después un cuadro de cefalea intensa occipital de predominio izquierdo opresivo y continuo, con sonofobia y fotofobia. Se realiza tomografía computarizada craneal (TC) que no muestra patología significativa. Se diagnostica de estatus migrañoso y se inicia tratamiento con dexametasona, metamizol, ibuprofeno y sumatriptán sin constatar mejoría. Una semana después, la paciente refiere visión borrosa, diplopia, parestesias en ambos miembros superiores, vómitos esporádicos con constante sensación nauseosa y febrícula de hasta 37,5°C, motivo por el cual se decide su traslado a nuestro hospital. La exploración es normal, salvo leve rigidez de nuca,

sin ataxia ni otros signos de disfunción cerebelosa. Fondo de ojo normal. Se realiza hemograma con leucocitosis de predominio polimorfonuclear. Examen de líquido cefalorraquídeo (LCR) que muestra una presión > 40 cmH<sub>2</sub>O, 98 células/mm<sup>3</sup> (80 % mononucleares y 20 % polimorfonucleares), proteínas 15 mg/l y glucosa 48 mg/dl. La tinción de Gram y el cultivo de LCR son negativos. Se detecta VCA-IgM positivo para virus de Epstein-Barr, que se negativiza al mes del control, con EBNA-IgG positivo. Se produce mejoría clínica tras la punción lumbar con resolución progresiva de la cefalea y queda asintomática al cuarto día. Al quinto día se realiza RM craneal donde se observa edema del hemisferio cerebeloso izquierdo, con afectación de sustancia blanca y de la cortical que es hiperintensa en T2 y Flair, con captación de contraste entre las folias; además destaca el efecto masa sobre el cuarto ventrículo y cisternas de la base y una leve ventriculomegalia (Figuras 1 y 2).

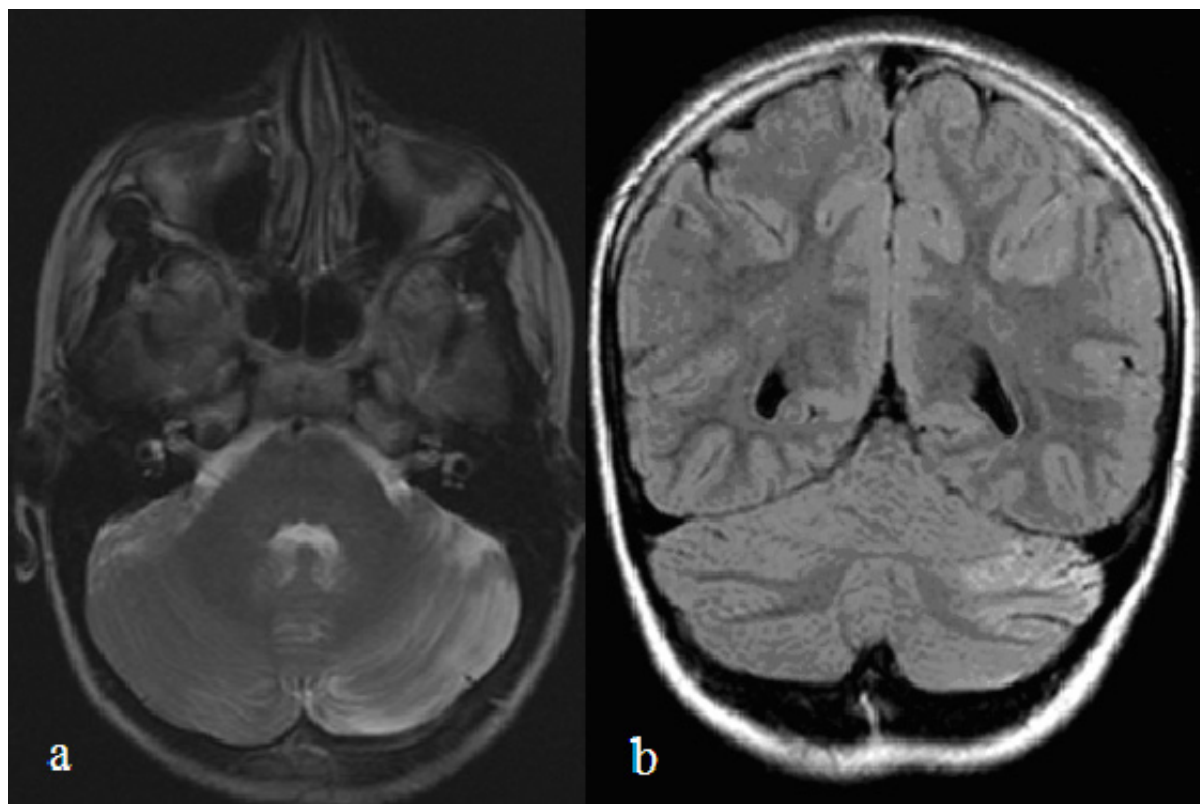
Transcurridos dos meses se realiza RM de control que muestra importante mejoría radiológica con disminución del edema, del efecto masa y de la ventriculomegalia aunque persiste leve hiperintensidad cortical residual (Figura 3).



**Figura 1.** a (TRA T2) y b (COR Flair). Edema con engrosamiento e hiperseñal cortical en hemisferio cerebeloso izquierdo que marca las folias. Afectación de la sustancia blanca con efecto masa y leve ventriculomegalia.



**Figura 2.** TRA SE T1 con contraste. Captación de contraste entre las folias



**Figura 3.** a (TRA T2) y b (COR Flair). Persiste leve hiperintensidad cortical en T2 y Flair con disminución de la ventriculomegalia

## DISCUSIÓN

Ante un paciente que presente cefalea con datos de alarma es obligatorio descartar causas secundarias, siendo las pruebas de imagen de elección en la mayoría de los casos. En el caso de nuestra paciente la presentación aguda en localización occipital y la intensidad constituyen un criterio de imagen, por lo que se solicitó TC craneal urgente, que fue normal. La persistencia de la sintomatología refractaria a medicación junto con otros datos añadidos como vómitos, meningismo y alteraciones visuales (todo ello sugestivo de HTIC) justificó la realización de RM craneal, lo que permitió hacer el diagnóstico etiológico.

La cerebelitis unilateral es muy infrecuente, habiéndose descrito menos de 40 casos en la literatura<sup>1-8</sup>, desconociéndose la causa por la que se afecta un solo hemisferio cerebeloso<sup>4</sup>. La presentación clínica abarca un amplio espectro que varía desde casos asintomáticos hasta hipertensión intracraneal severa como fue el caso de nuestra paciente<sup>1-4</sup>. La etiología se supone de origen postinfeccioso o postvacunal y se cree que una reacción cruzada de origen inmune podría ser la responsable de la afectación<sup>1-6,9</sup>, como fue el caso de nuestra paciente donde se documentó una infección reciente a VEB.

El diagnóstico se realiza con una adecuada anamnesis, exploración física y con la posterior confirmación mediante prueba de imagen. Las pruebas de laboratorio resultan inespecíficas. En sangre se describe un aumento del número de leucocitos con predominio polimorfonuclear y en LCR una pleocitosis linfocitaria. Todo ello, con estudio microbiológico negativo. Como pruebas de imagen la RM resulta de gran efectividad para un correcto diagnóstico, no siendo adecuado el TC, que puede ser normal como ocurrió en nuestra paciente<sup>4</sup>. En el caso de la hemicerebelitis los hallazgos quedan limitados a un hemisferio cerebeloso. En la RM puede haber afectación de la sustancia blanca y sustancia gris (como en nuestro caso) o quedar confinada a la corteza, que puede estar engrosada (patrón más característico) con un patrón de realce pial ente las folias<sup>4,8,9</sup>. Puede existir efecto masa con compresión del cuarto ventrículo e hidrocefalia obstructiva<sup>1-9</sup>.

En la actualidad no existe ningún tratamiento específico. Algunos autores abogan por el tratamiento corticoideo a altas dosis e incluso terapia inmunomoduladora con inmunoglobulinas o plasmaféresis en casos seleccionados. En algunos casos refractarios es útil la descompresión quirúrgica<sup>4</sup>.

La hemicerebelitis es una patología generalmente benigna y autolimitada. Las RM cerebrales posteriores muestran la reversibilidad del cuadro agudo, objetivada por una progresiva disminución del brillo en secuencia T2 con desaparición de captación del contraste, como muestra la segunda RM realizada en nuestra paciente. Además se describe, en los casos revisados, el desarrollo de atrofia cerebelosa focal secundaria, sin llegar a esclarecerse la relevancia clínica de este hallazgo en los pacientes<sup>2-7,9</sup>.

## BIBLIOGRAFÍA

1. Carceller Lechón F, Duat Rodríguez A, Sirvent Cerdá SI, Khabra K., De Prada I, García-Peñas JJ et al. Hemicerebellitis: report of three paediatric cases and review of the literature. *Eur J Paediatr Neurol.* 2014; 18 (3): 273-81.
2. Morais RB, Sousa I, Leiria MJ, Marques C, Ferreira JC, Cabral P. Pseudotumoral acute hemicerebellitis in a child. *Eur J Paediatr Neurol.* 2013; 17 (2): 204-7.
3. Cohen JE, Gomori M, Benifla M, Itshayek E, Shoshan Y. Acute pseudotumoral hemicerebellitis: diagnosis and neurosurgical considerations of a rare entity. *J Clin Neurosci.* 2014; 21 (2): 337-9.
4. Rodríguez-Cruz PM, Janet-Signoret S, Miranda-Herrero MC, Barredo-Valderrama E, Vázquez-López M, Ruiz-Martín Y et al. Acute hemicerebellitis in children: case report and review of literature. *Eur J Paediatr Neurol.* 2013; 17 (5): 447-53.
5. Jabbour P, Samaha E, Abi Lahoud G, Koussa S, Abadjian G, Nohra G et al. Hemicerebellitis mimicking a tumour on MRI. *Child Nerv Syst.* 2003; 19 (2): 122-5.
6. García-Cazorla A, Oliván JA, Pancho C, Sans A, Boix C, Campistol J. Infectious acute hemicerebellitis. *J. Child Neurol.* 2004; 19 (5): 390-2.
7. Madrid-Madrid A, Ariza-Aranda S, Martínez-Antón J, Mora-Ramírez MD, Delgado-Marqués MP. Hemicerebellitis frente a tumor cerebeloso. *Rev Neurol.* 2006; 42 (8): 508-10.
8. De Mendoca JL, Barbosa H, Viana SL, Freitas FM, Viana MA, Ferreira AC. Pseudotumoral hemicerebellitis: imaging findings in two cases. *Br J Radiol.* 2005; 78 (935): 1042-6.
9. Alberini E, Vellante V, Zennaro F, Calligaris L, Barbi E, Carrozzi M et al. Acute pseudotumoral hemicerebellitis in a child: a rare and distinct entity? *J Child Neurol.* 2015; 30 (4): 496-9.