

Liquen estriado: erupción cutánea de distribución lineal

Inés Pinto-Aguirre^a, Lucía Sierra-Santos^{b,c} y Celia Parramón-Castillo^d

^a Médico residente de Medicina de Familia y Comunitaria. Centro de Salud Ciudad Jardín. Hospital de La Princesa. Madrid (España).

^b Médico de Familia. Centro de Salud de Manzanares el Real – Consultorio Local de El Boalo. Madrid (España).

^c Grupo de Trabajo de Genética y Enfermedades Raras de la Sociedad Española de Medicina Familiar y Comunitaria.

^d Médico residente de Medicina de Familia y Comunitaria. Centro de Salud Segovia. Hospital Fundación Jiménez Díaz. Madrid (España).

Correspondencia:

Inés Pintor Aguirre. Centro de Salud Ciudad Jardín. C/ Pantoja, 3. C.P. 28002 – Madrid (España).

Correo electrónico:

ines.pintor@salud.madrid.org

Recibido el 6 de febrero de 2018.

Aceptado para su publicación el 18 de marzo de 2018.

Este artículo de Revista Clínica de Medicina de Familia se encuentra disponible bajo la licencia de Creative Commons Reconocimiento-NoComercial-SinObraDerivada 4.0 Internacional (by-nc-nd).



RESUMEN

El liquen estriado es una dermatosis de etiología desconocida y autolimitada, que se presenta como una erupción de pápulas liquenoides siguiendo las líneas de Blaschko. Puede ser pruriginosa o asintomática. Deja hipopigmentación postinflamatoria residual que puede llegar a desaparecer en meses. Su diagnóstico es clínico y en la mayoría de ocasiones no requiere tratamiento. Presentamos dos casos clínicos representativos de esta entidad poco frecuente que los profesionales sanitarios deben conocer.

PALABRAS CLAVE: Erupciones Liquenoides. Enfermedades de la Piel. Atención Primaria de Salud

ABSTRACT

Lichen striatus: linear skin rash

Lichen striatus is a self-limited dermatosis of unknown etiology, which presents as an eruption of lichenoid papules following Blaschko's lines. It can be pruritic or asymptomatic. It leaves residual post inflammatory hypopigmentation that may disappear in a few months. Its diagnosis is clinical and most of the times does not require treatment. We present two clinical cases representative of this rare condition that health professionals should know.

KEY WORDS: Lichenoid Eruptions. Skin Diseases. Primary Health Care.

INTRODUCCIÓN

El liquen estriado es una dermatosis inflamatoria adquirida y autolimitada poco frecuente que se presenta sobre todo en la infancia¹. Consiste en una erupción de pápulas que siguen una distribución lineal dibujando las líneas de Blaschko^{2,3}. Se resuelve en meses, dejando hipopigmentación residual^{3,4}. Su diagnóstico es clínico y en la mayoría de ocasiones no requiere tratamiento. Creemos que existe gran desconocimiento de esta patología en Atención Primaria al ser una entidad poco frecuente, lo que puede dar lugar a tratamientos, pruebas complementarias y gastos innecesarios.

Presentamos 2 casos clínicos representativos de liquen estriado con el fin de mejorar el conocimiento de dicha patología entre los profesionales sanitarios.

CASO CLÍNICO

Caso 1

Niña de 9 años con antecedentes de dermatitis atópica y bronquitis de repetición, que acudió a la consulta por presentar una línea blanca en la región posterior del muslo izquierdo, desde el glúteo hacia el gemelo (Figura 1). Comentaron los padres que en una fase previa, en dicha región había lesiones rojizas y sobreelevadas, algo rugosas al tacto, a las que no habían dado importancia. La paciente presentaba ligero prurito en la zona. La sospecha inicial fue de liquen estriado, pautando corticoide tópico, pero al persistir la

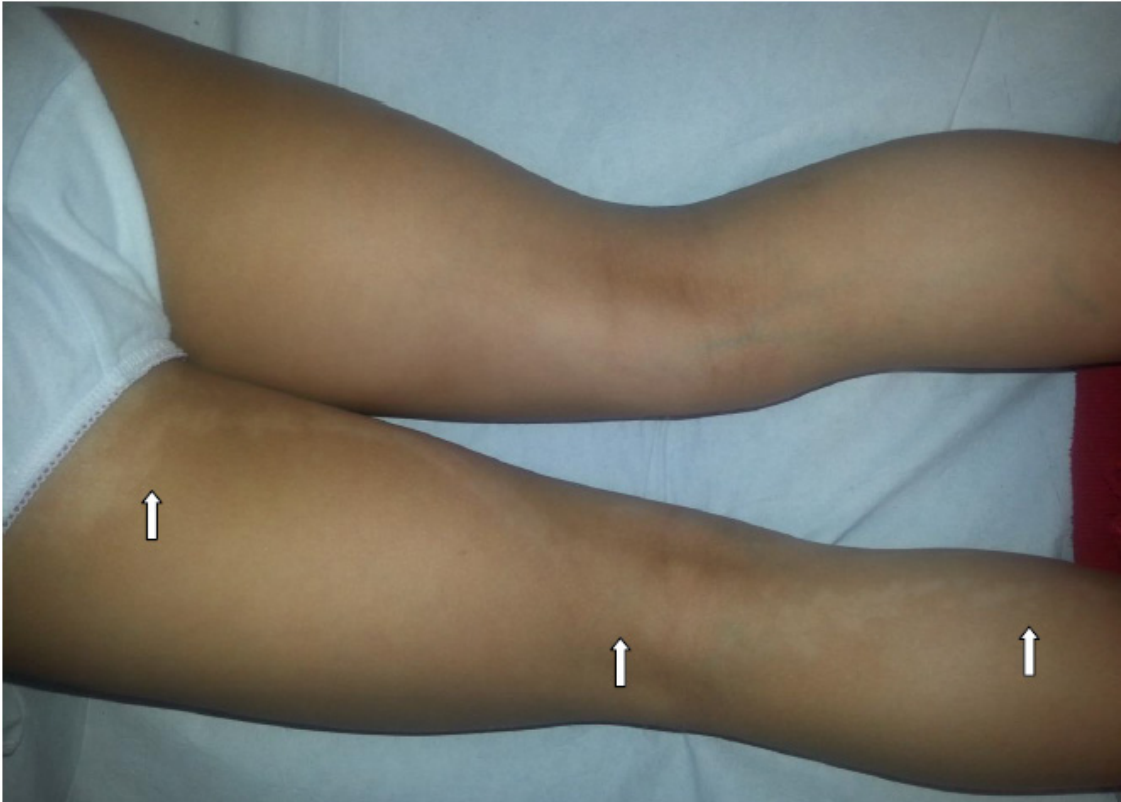

Figura 1. Lesión lineal hipopigmentada siguiendo una línea de Blaschko, desde el glúteo hasta el gemelo (flechas blancas).

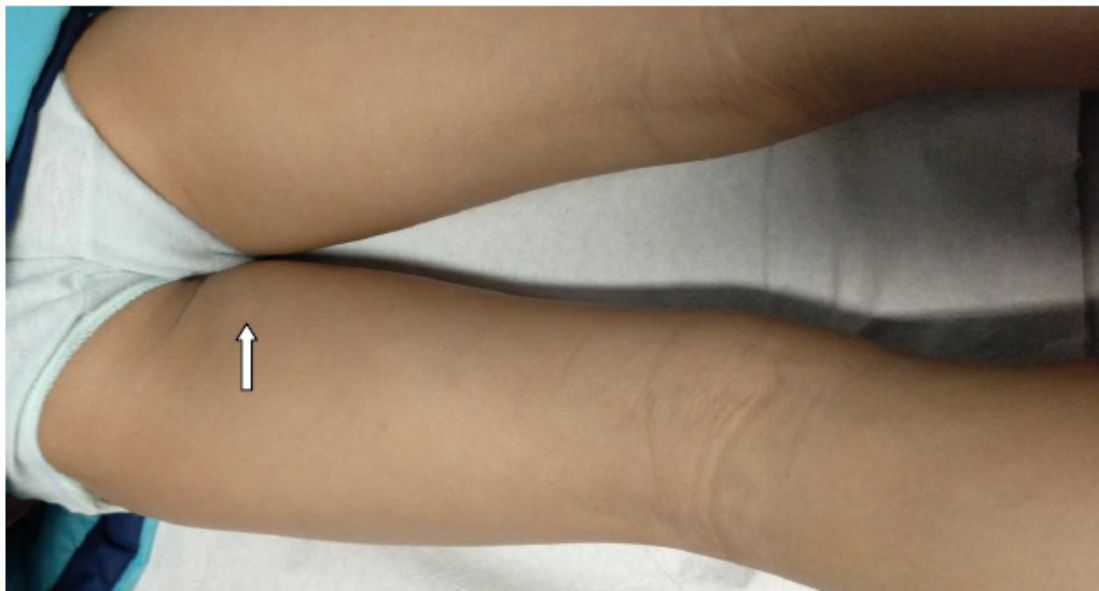


Figura 2. Resolución casi completa de la hipopigmentación cutánea (flecha blanca) tras 9 meses de evolución.

clínica y la hipopigmentación fue derivada a Dermatología, donde se confirmó el diagnóstico. Pautaron tacrolimus tópico, que tuvo que ser retirado por irritación de la piel. La hipopigmentación de la piel duró unos 9 meses, resolviéndose casi por completo posteriormente (Figura 2).

Caso 2

Niña de 6 meses, sin antecedentes de interés, traída por su madre a la consulta por la aparición hacía 3 días de una erupción de múltiples pápulas eritematosas y ásperas en la región costal lateral

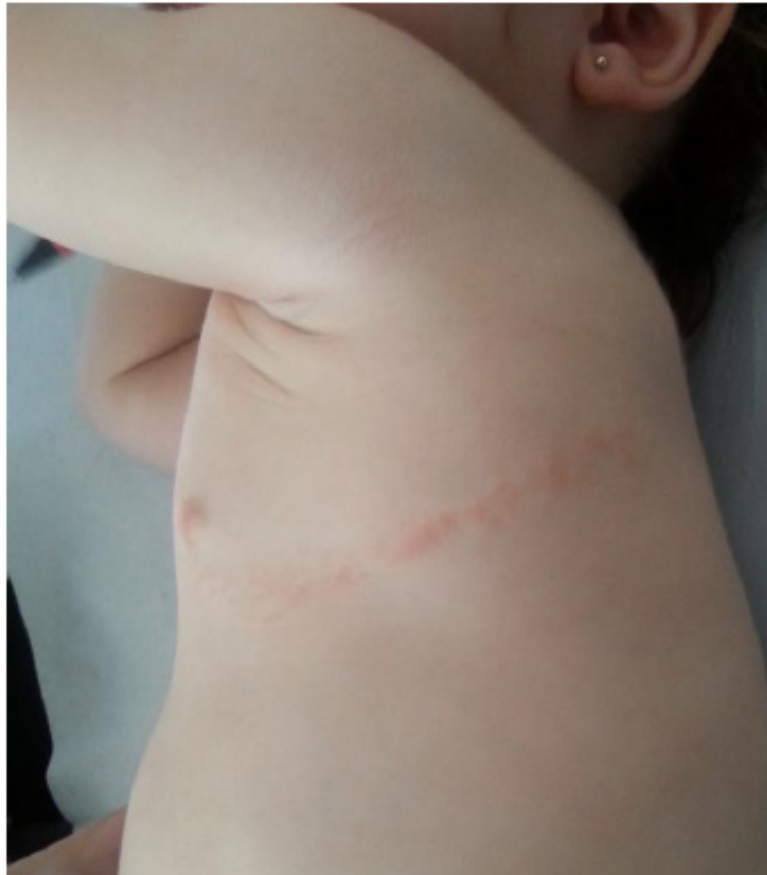

Figura 3. Lliquen estriado en región costal izquierda en fase papular eritematosa.

izquierda, siguiendo un trayecto lineal horizontal (Figura 3). No parecía presentar síntomas. En un primer momento se planteó el diagnóstico de herpes zóster, pero dado que la paciente tenía solo 6 meses, no había tenido varicela y no tenía vesículas ni las lesiones habían evolucionado, se descartó dicho diagnóstico y se planteó el de liquen estriado. Se explicó la benignidad del cuadro y se tranquilizó a los padres. En 4 meses desapareció, quedando la región hipopigmentada, que se resolvió por completo tras 8 meses. No precisó tratamiento.

DISCUSIÓN

Alfred Blaschko describió en 1901 una serie de casos con diferentes dermatosis lineales a las que llamó “líneas névicas”, que no se correspondían con los dermatomas. Posteriormente se llamaron “líneas de Blaschko”. Se cree que estas líneas representan un patrón de desarrollo normal y no aleatorio de la piel, cuando las células del ectodermo proliferan y migran desde su desarrollo embrionario⁵.

El liquen estriado es una dermatosis inflamatoria

adquirida que se dispone en bandas siguiendo las líneas de Blaschko^{1,2}. Fue descrita por Seneary y Caro en 1941⁶. Su etiología es desconocida⁴. Se han identificado como factores desencadenantes algunas infecciones (sobre todo víricas), vacunaciones, embarazo, estrés, fármacos, traumatismos cutáneos o dermatitis de contacto^{1,3,4}. Se presenta fundamentalmente en la infancia, entre los 6 meses y 15 años, siendo más frecuente en mujeres. La localización más habitual son las extremidades, aunque también el tronco y la cara². Puede haber afectación ungueal, aunque existen muy pocos casos descritos^{1,7}. Casi en el 50% de los pacientes existe el antecedente de dermatitis atópica¹. Se caracteriza por la aparición, siguiendo un trayecto lineal, de pápulas aplanadas, blanquecinas o eritematosas, a veces hiperqueratósicas, y ocasionalmente se observan vesículas. Es habitual su forma unilateral, existiendo muy pocos casos con afectación bilateral descritos³. Los síntomas son poco frecuentes, y normalmente en forma de prurito. No suele precisar tratamiento, aunque si existen síntomas se pueden aplicar corticoides, tacrolímús o retinoides tópicos^{8,9}. Su evolución es favorable, aunque la resolución es lenta, con una media de 9 meses, de-

jando una hipopigmentación postinflamatoria residual que puede desaparecer con el tiempo, y raras veces recidiva^{3,4}. El diagnóstico es fundamentalmente clínico, aunque en caso de dudas puede ser precisa una biopsia, donde destaca un infiltrado inflamatorio linfocitocitario en banda a lo largo de la unión dermoepidérmica, entre otros hallazgos^{2,3}. El diagnóstico diferencial debe hacerse con: liquen plano lineal, herpes zóster, poroqueratosis lineal, psoriasis lineal, vitiligo lineal en fase hipopigmentada, nevus epidérmico verrucoso lineal inflamatorio y fitofotodermatitis^{1,10}. En el adulto esta entidad es menos frecuente y se conoce como "Blaschkitis del adulto" o "Dermatitis adquirida de Blaschko"^{2,4}, existiendo papovesículas agrupadas en múltiples blandas blaschkoides ipsilaterales, siendo habitual la afectación del tronco y las recidivas⁴.

Es importante tranquilizar a los pacientes y a sus familiares dado el carácter benigno y autolimitado del cuadro, que no precisa de una actuación compleja por parte de los profesionales sanitarios¹.

BIBLIOGRAFÍA

1. Bordel Gómez MT. Liquen estriado. *An Pediatr (Barc)*. 2005; 62 (4): 391-2.
2. Monteagudo B, Paredes C, Vázquez M, Pestoni C, Used MM, Labandeira J et al. Liquen estriado múltiple unilateral en un adulto. *Actas Dermosifiliogr*. 2005; 96 (7): 475-6.
3. Peramiqel L, Baselga E, Krauel J, Palou J, Alomar A. Liquen estriado sistematizado bilateral. *Actas Dermosifiliogr*. 2004; 95 (2): 126-8.
4. Monteagudo B, Cabanillas M, Suarez-Amor O, Ramírez-Santos A, Álvarez JC, de las Heras C. Blaschkitis del adulto (liquen estriado) en paciente tratado con adalimumab. *Actas Dermosifiliogr*. 2010; 101 (10): 891-2.
5. Müller CS, Schmaltz R, Vogt T, Pföhler C. Lichen striatus and blaschkitis: reappraisal of the concept of blaschkoliner dermatoses. *Br J Dermatol*. 2011; 164 (2): 257-62.
6. Senear FE, Caro MR. Lichen striatus. *Arch Dermatol Syphilol (Leipzig)*. 1941; 43 (1): 116-33.
7. Kim M, Jung HY, Eun YS, Cho BK, Park HJ. Nail lichen striatus: report of seven cases and review of the literature [Abstract]. *Int J Dermatol*. 2015; 54 (11): 1255-60.
8. Youssef SM, Teng JM. Effective topical combination therapy for treatment of lichen striatus in children: a case series and review [Abstract]. *J Drugs Dermatol*. 2012; 11 (7): 872-5.
9. Tejera-Vaquerizo A, Ruiz-Molina I, Solís-García E, Moreno-Giménez JC. Blaschkitis del adulto (liquen estriado) tratado de forma exitosa con tacrolimus tópico. *Actas Dermosifiliogr*. 2009; 100 (7): 631-2.
10. Kruse LL. Differential diagnosis of linear eruptions in children. *Pediatr Ann*. 2015; 44 (8): e194-8. doi: 10.3928/00904481-20150812-08.