

## Fiebre en el paciente pediátrico. La importancia de la exploración física repetida

Isabel Miras Aguilar, Pilar Sevilla Ramos, Gema Arriola Pereda y Alfonso Ortigado Matamala

Servicio de Pediatría. Hospital Universitario de Guadalajara. Guadalajara (España).

Correspondencia: Isabel Miras Aguilar. C/ Isaac Peral 50, 4º A. C.P. 28040 – Madrid (España). Correo electrónico: i.mirasaguilar@gmail.com

Recibido el 29 de marzo de 2019. Aceptado para su publicación el 17 de junio de 2019.

Trabajo ganador del I Concurso de Casos Clínicos para Residentes de Castilla-La Mancha en la categoría de Otras Especialidades Médicas, celebrado en Toledo el 30 de octubre de 2018.

Este artículo de Revista Clínica de Medicina de Familia se encuentra disponible bajo la licencia de Creative Commons Reconocimiento-NoComercial-SinObraDerivada 4.0 Internacional (by-nc-nd).



### RESUMEN

Los cuadros clínicos consistentes en fiebre e inflamación sistémica con afectación mucocutánea pueden ser debidos a múltiples etiologías. El pronóstico de estos, en algunas ocasiones, depende del diagnóstico e instauración de tratamiento precoz. Se presenta el caso clínico de un niño atendido en el servicio de urgencias por fiebre, dolor abdominal y cervical. En su caso, los hallazgos de leucocitosis, neutrofilia, elevación de reactantes de fase aguda y transaminasas orientan inicialmente hacia una patología gastrointestinal. Sin embargo, la exploración física continuada junto a un alto índice de sospecha permitió establecer el diagnóstico correcto de enfermedad de Kawasaki mediante ecocardiografía en los primeros cinco días de evolución de la enfermedad. Se trató con gammaglobulina intravenosa, con evolución favorable y resolución completa del cuadro a los cuatro meses del diagnóstico.

**PALABRAS CLAVE:** Pediatría. Fiebre. Enfermedad de Kawasaki. Cardiología.

### ABSTRACT

**Fever in the paediatric patient. The importance of repeated physical examination.**

Clinical pictures consisting of fever and systemic inflammation with mucocutaneous involvement can be caused by multiple aetiologies. Prognosis, in some cases, depends on diagnosis and on early treatment. We present the clinical case of a boy seen in the emergency department with fever, and abdominal and cervical pain. In this case, findings of leucocytosis, neutrophilia, increased acute phase reactants and transaminases initially lead to gastrointestinal disease. However, continued physical examination and high degree of suspicion enabled to make the correct diagnosis of Kawasaki disease using echocardiogram within the first five days of the disease. The treatment was intravenous gamma globulin, with a favourable evolution and complete recovery four months after diagnosis.

**KEY WORDS:** Pediatrics. Fever. Kawasaki Disease. Cardiology.

### INTRODUCCIÓN

Múltiples patologías causan inflamación sistémica con afectación mucocutánea en el paciente pediátrico. Entre ellas, destacan por su frecuencia: enfermedades exantemáticas, autoinmunitarias, vasculitis o reacciones mediadas por toxinas y alérgenos. Para su diagnóstico se precisa mantener un alto índice de sospecha y reevaluar al paciente periódicamente. La demora en el inicio del tratamiento, en algunos casos, conlleva un peor pronóstico.

Dentro de estas enfermedades se encuentra la enfermedad de Kawasaki, vasculitis de pequeño y mediano vaso, de etiopatogenia desconocida. Se postula una respuesta inmune patológica ante factores infecciosos en individuos genéticamente predispuestos. Es la causa más común de enfermedad cardíaca adquirida en la infancia. Es más prevalente en Asia, especialmente en Japón, con una incidencia en aumento. En Europa la incidencia es de 5,4-15 / 100 000 niños menores de 5 años, y en España es desconocida. El 85 % de los casos aparecen en menores de 5 años.

Se presenta el caso clínico de un niño con fiebre e inflamación multisistémica. En el mismo, la evaluación continua permitió establecer el diagnóstico de enfermedad de Kawasaki e instaurar un tratamiento precoz, disminuyendo el riesgo de morbimortalidad asociada a la patología que padecía.

## CASO CLÍNICO

Paciente de cinco años que acude a urgencias por fiebre de hasta 39°C de tres días de evolución. Asocia dolor cervical y molestias abdominales generalizadas. Se encuentra correctamente vacunado, no presenta alergias ni otros antecedentes de interés.

A la exploración física el paciente se encuentra hemodinámicamente estable. Destaca el aspecto quejoso e irritable con tendencia al llanto y mínima hiperemia conjuntival. Presenta dolor y limitación para la flexión cervical. A nivel abdominal manifiesta defensa. El resto de la exploración es normal.

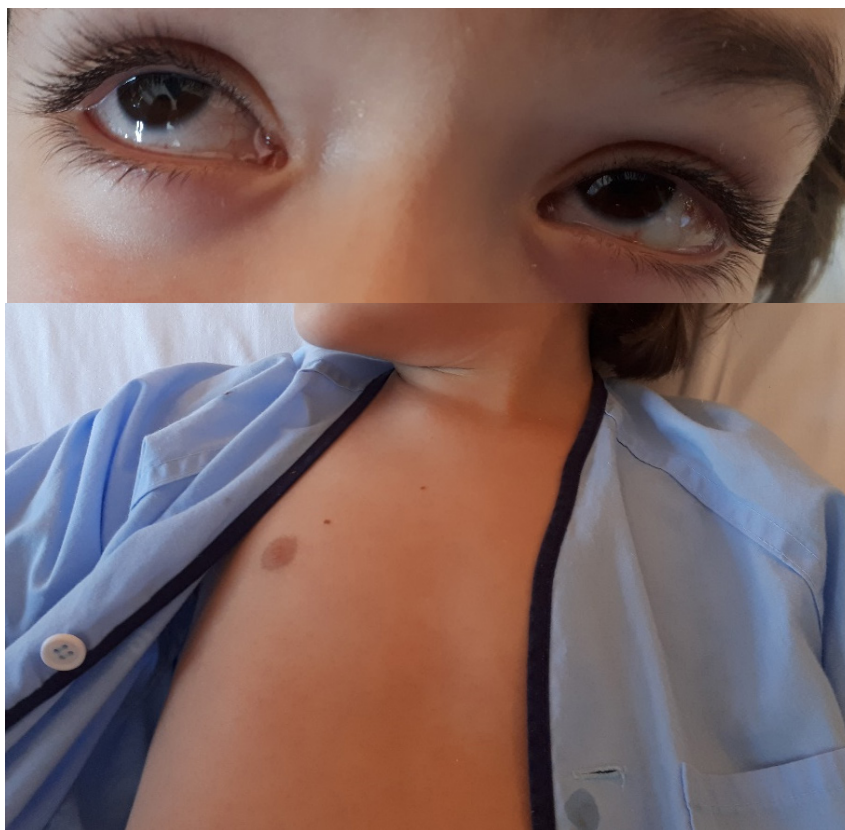Se solicita un sedimento urinario, que resulta normal, y una analítica sanguínea, que muestra leucocitosis con neutrofilia (leucocitos 26100 /  $\mu$ l, neutrófilos 21800 /  $\mu$ l), elevación de reactantes de fase aguda (RFA) (PCR 260 mg/dl, fibrinógeno > 1000 mg/dl) y de enzimas hepáticas (ALT 195 U/l, AST 65 U/l, GGT 274 U/l).

Se pautan antitérmicos y analgesia intravenosa, a pesar de los cuales persiste el dolor abdominal con defensa progresivamente más franca, por lo que se

realiza una ecografía abdominal que descarta abdomen agudo. Posteriormente, ante la irritabilidad, cervicalgia y rigidez de nuca se realiza una punción lumbar, que descarta meningitis bacteriana (leucocitos 28 /  $\text{mm}^3$ , hemáties 41920 /  $\text{mm}^3$ , glucosa 62 mg/dl, proteínas 83 mg/dl, lactato 1,4 mmol/l).

Debido a los datos clínicos y analíticos de gravedad en un paciente febril sin foco establecido, se decide ingreso tras recogida de cultivos e instauración de antibioterapia empírica frente a una posible sepsis de origen abdominal. Se ha realizado hasta el momento diagnóstico diferencial con abdomen agudo (descartado por ecografía), meningitis bacteriana (se realiza punción lumbar que es normal), enfermedades infecciosas exantemáticas virales (se descartan por la leucocitosis con aumento de RFA), escarlatina (cultivo de exudado faringoamigdalario negativo) y sepsis (se instaura antibioterapia empírica).

Durante el ingreso persiste la afectación del estado general, la tendencia al llanto e hiperemia conjuntival (Figura 1). En las primeras veinticuatro horas se objetiva la aparición de un leve exantema micromaculular eritematoso predominante en el tronco



**Figura 1.** Superior: Hiperemia conjuntival no exudativa. Inferior: Exantema micromaculular eritematoso difuso en tórax y tronco.

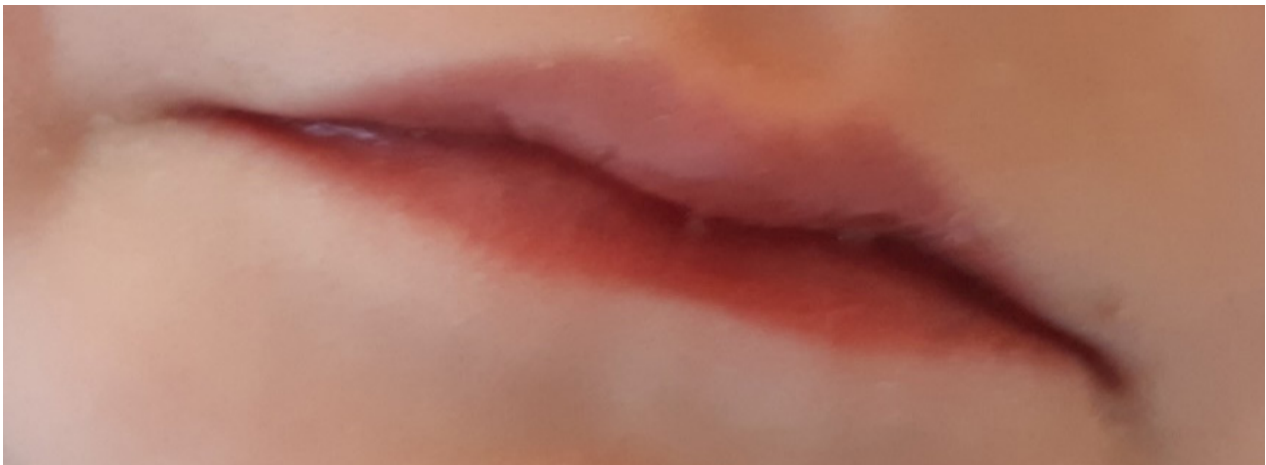(Figura 1), coincidente con la aparición de molestias musculoesqueléticas, edemas en miembros inferiores y oligoanuria. El control analítico muestra aumento de leucocitosis y de RFA (leucocitos 27700 / $\mu$ l, PCR 307,7 mg/dl) con hipoalbuminemia (32,5 g/dl), por lo que se restringen los aportes intravenosos y se inicia tratamiento diurético.

A las cuarenta y ocho horas de ingreso ante la aparición de hipertrofia papilar lingual y rágades labial (Figura 2) con persistencia de hiperemia conjuntival y exantema inespecífico, se sospecha patología autoinmunitaria con afectación vascular. Se realiza un ecocardiograma, que muestra dilatación de ambas arterias coronarias e hiperrefringencia perivascular (Figura 3). Ante los hallazgos descritos se

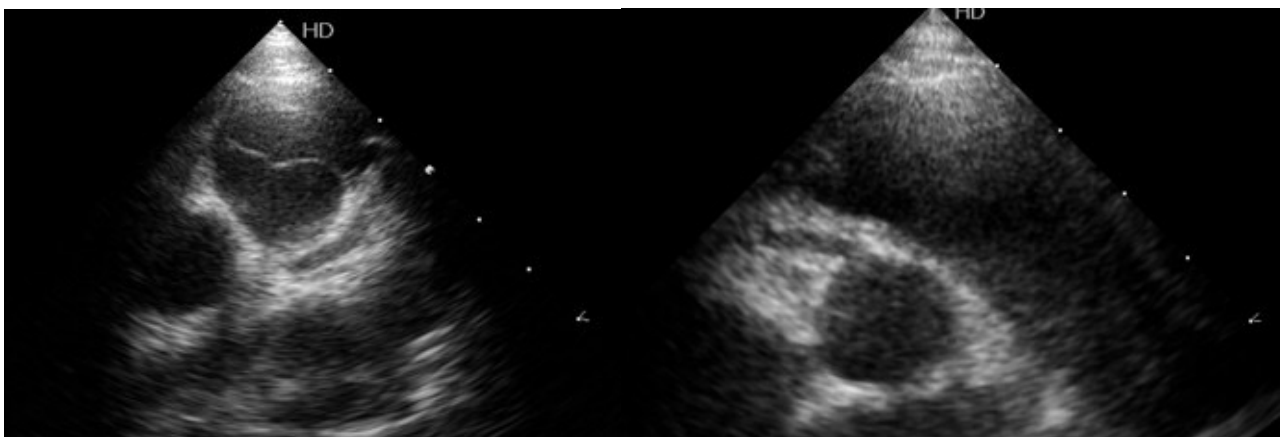
procede al diagnóstico de enfermedad de Kawasaki en los primeros cinco días de evolución de la enfermedad.

Se inicia tratamiento con gammaglobulina intravenosa y antiagregante. Además, se asocia corticoterapia intravenosa debido a la importante afectación coronaria al diagnóstico.

El paciente experimenta mejoría del estado general, resolución de los edemas y desaparición de la fiebre tras la instauración del tratamiento. Se comprueba el descenso de los RFA y la elevación plaquetaria. A nivel ecográfico se aprecia una disminución progresiva del calibre coronario, con resolución completa a los cuatro meses del diagnóstico.



**Figura 2.** Rágades y fisuración bucal.



**Figura 3.** Hiperrefringencia perivascular en ambas coronarias. Coronaria izquierda origen 3,5 mm (Z + 2,97), descendente anterior 3 mm (Z + 3,29), circunfleja 2 mm (Z + 0,65), coronaria derecha origen 3 mm (Z + 2,32). No aneurismas. Insuficiencia mitral leve-moderada.

## DISCUSIÓN

La enfermedad de Kawasaki es una de las vasculitis más frecuentes en la infancia. Afecta en un 85 % de los casos a menores de 5 años. Su prevalencia e incidencia es más alta en países asiáticos, principalmente en Japón. Se sugiere un origen infeccioso, que no ha sido identificado aún, que afecta a sujetos genéticamente predispuestos.

Se caracteriza por la presencia de fiebre y manifestaciones secundarias a inflamación sistémica. La anamnesis y exploración física repetidas son fundamentales de cara al diagnóstico precoz. Según los criterios clásicos, el diagnóstico requiere de la presencia de fiebre durante al menos cinco días y cuatro de los siguientes signos: hiperemia conjuntival no exudativa, afectación de la mucosa oral, alteraciones de manos o pies, exantema polimorfo o adenopatía laterocervical. Aquellos pacientes que no cumplen los criterios anteriormente descritos presentan una enfermedad de Kawasaki incompleta. El diagnóstico en este caso vendrá dado por la presencia de alguno de los anteriores criterios clínicos, alteraciones analíticas (PCR > 3 mg/dl, VSG > 40 mm/h, anemia, plaquetas > 450 000 /  $\mu$ l, albúmina < 3 g/dl, elevación de ALT, leucocitos > 15 000 /  $\mu$ l, piuria estéril) o afectación coronaria en el ecocardiograma.

En los pacientes con diagnóstico de enfermedad de Kawasaki se recomienda una sola dosis de gammaglobulina intravenosa 2 g/kg, siendo más efectiva si su instauración tiene lugar en los diez primeros días. La Academia Americana de Pediatría y la Asociación Cardíaca Americana recomiendan además tratamiento con aspirina. El tratamiento se inicia a 50 mg/kg/día, disminuyendo la dosis a 3-5 mg/kg/día a las 48 horas de la resolución de la fiebre. Este tratamiento debe mantenerse hasta que los RFA se normalicen; sin embargo, en aquellos pacientes con afectación coronaria se prolonga durante al menos 6 meses. En aquellos niños con riesgo de resistencia al tratamiento con gammaglobulina se recomienda añadir glucocorticoides en pauta descendente durante dos semanas.

La mortalidad asociada a esta patología se encuentra en descenso. Sin embargo, no debemos olvidar que en aquellos pacientes con importante afectación cardíaca pueden producirse complicaciones como arritmias, aneurismas, infarto de miocardio o ruptura coronaria.

El pediatra y el médico de familia deben conocer esta enfermedad y realizar un seguimiento estrecho de sus manifestaciones clínicas, para tener un alto índice de sospecha y derivar al paciente para su confirmación diagnóstica lo más precozmente posible, ya que el pronóstico y la morbimortalidad vienen determinados por un diagnóstico e instauración de tratamiento precoz.

## BIBLIOGRAFÍA

1. McCrindle BW, Rowley AH, Newburger JW, Burns JC, Bolger AF, Gewitz M et al. Diagnosis, treatment and long-term management of Kawasaki disease: a scientific statement for health professionals from the American Heart Association. *Circulation*. 2017; 135 (17): e927-e999.
2. Ayusawa M, Sonobe T, Uemura S, Ogawa S, Nakamura Y, Kiyosawa N et al. Revision of diagnostic guidelines for Kawasaki disease (the 5th revised edition). *Pediatr Int*. 2005; 47 (2): 232-4.
3. Dominguez SR, Anderson MS, El-Adawy M, Globé MP. Preventing coronary artery abnormalities: a need for earlier diagnosis and treatment of Kawasaki disease. *Pediatr Infect Dis J*. 2012; 31 (12): 1217-20.
4. Nakamura Y, Yashiro M, Uehara R, Watanabe M, Tajimi M, Oki I et al. Use of laboratory data to identify risk factors of giant coronary aneurysms due to Kawasaki disease. *Pediatr Int*. 2004; 46 (1): 33-8.
5. Sundel RP. Update on the treatment of Kawasaki disease in childhood. *Curr Rheumatol Rep*. 2002; 4 (6): 474-82.
6. Cimaz R, Sundel R. Atypical and incomplete Kawasaki disease. *Best Pract Res Clin Rheumatol*. 2009; 23 (5): 689-97.
7. Yanagawa H, Tuohong Z, Oki I, Nakamura Y, Yashiro M, Ojima T et al. Effect of gamma-globulin on the cardiac sequelae of Kawasaki disease. *Pediatr Cardiol*. 1999; 20 (4): 248-51.
8. Muniz JC, Dummer K, Gauvreau K, Colan SD, Fulton DR, Newburger JW. Coronary artery dimensions in febrile children without Kawasaki disease. *Circ Cardiovasc Imaging*. 2013; 6 (2): 239-44.