

Enfermedad de Castleman. Presentación de cinco casos

H. RODRÍGUEZ SILVA, E. BUCHACA FAXAS, I. MACHADO PUERTO¹, G. PÉREZ ROMÁN², D. PÉREZ CABALLERO

Servicio de Medicina Interna. ¹Departamento de Anatomía Patológica. ²Servicio de Hematología. Hospital Clínicoquirúrgico "Hermanos Ameijeiras". La Habana, Cuba

CASTLEMAN'S DISEASE. REVIEW OF FIVE CASES

RESUMEN

Se reportan cinco casos de enfermedad de Castleman (EC) ingresados en el Hospital "Hermanos Ameijeiras". Cuatro casos correspondieron a la variedad histológica hialinovascular y uno a la plasmocelular. Todos los casos de la variedad hialinovascular fueron localizados y uno de ellos se complicó con un sarcoma de células foliculares dendríticas. La variedad plasmocelular fue del tipo multicéntrico. De los cuatro casos localizados dos fueron retroperitoneales y recibieron sólo tratamiento quirúrgico; el otro de localización cervical recibió radioterapia y esteroides; y el cuarto de localización axilar, fue tratado con exéresis quirúrgica seguido de radioterapia. El último caso, de tipo multicéntrico y plasmocelular, recibió sólo tratamiento con prednisona. Todos los casos se mantienen vivos en la actualidad, y sólo el de la variedad plasmocelular continúa con síntomas.

PALABRAS CLAVE: Enfermedad de Castleman. Hialinovascular. Plasmocelular. Unicéntrico. Multicéntrico. Sarcoma de células dendríticas.

ABSTRACT

It has been reported five cases of Castleman's disease. They were admitted at "Hermanos Ameijeiras" Surgical-Clinic Hospital. In four out of the five cases belonged to hyaline-vascular histological variety and one case to plasmocelular variety. All the cases which belonged hyaline-vascular variety were located and one of them was complicated with sarcoma of dendritic follicular cells. The plasmocelular variety was of the multicentric type. Of the four located cases two of them were retroperitoneals and they received surgical treatment only; the case of cervical location was treated with radiotherapy and steroids and the fourth one of axillary location was treated with surgical removal followed of radiotherapy. The last one case, of plasma-cell and multicentric type, was only treated with prednisone. All the patients are still alive and only the one with plasmocelular variety has symptoms yet.

KEY WORDS: Castleman's disease. Hyaline-vascular. Plasma-cell. Unicentric. Multicentric. Sarcoma of dendritic cells.

Rodríguez Silva H, Buchaca Faxas E, Machado Puerto I, Pérez Román G, Pérez Caballero D. Enfermedad de Castleman. Presentación de cinco casos. An Med Interna (Madrid) 2005; 22: 24-27.

INTRODUCCIÓN

La enfermedad de Castleman (EC), también llamada hiperplasia linfoide angiofolicular, constituye una enfermedad rara, de causa desconocida, descrita por primera vez por B. Castleman en 1956 (1), se presenta con igual frecuencia en ambos sexos y puede aparecer a cualquier edad. Se distinguen dos formas clínicas de la enfermedad: la localizada y la forma multicéntrica. Histológicamente se describen tres variedades: la hialinovascular (80-90%), la plasmocelular (10%) y la mixta (2%) (2). La mayoría de los casos multicéntricos se corresponden con la variedad plasmocelular (3,4,) tienen un curso desfavorable y son las que con más frecuencia se acompañan de manifestaciones clínicas sistémicas (fiebre, anemia, pérdida de peso y hepatoesplenomegalia, así como de aceleración de la eritrosedimentación e hipergammaglobulinemia (5). Esta variedad, plasmocelular y multicéntrica es la que con

mayor frecuencia se asocia a procesos malignos, lo cual es mucho más raro en la forma plasmocelular localizada (6).

Reportamos cinco casos estudiados entre los años 2000 y 2004; cuatro correspondieron a la variedad hialinovascular, dos de localización retroperitoneal, uno cervical y el otro axilar. El quinto caso fue de tipo multicéntrico (mediastino-cervical) de histología plasmocelular y fue el único que se acompañó de manifestaciones sistémicas.

CASOS APORTADOS

Caso 1: Mujer de 26 años, blanca, que desde hacía siete años había notado aumento de volumen en la cara lateral izquierda del cuello, por lo cual fue estudiada en otro centro hospitalario sin que se precisara el diagnóstico. Se mantuvo asintomática hasta un año antes de acudir a nosotros. Anteriormente le habían practicado biopsia de ganglio cervi-

Trabajo aceptado: 7 de julio de 2004

Correspondencia: Héctor Rodríguez Silva. San Lázaro 701. Centro Habana. La Habana. Cuba. e-mail: rsilva@hha.sld.cu

cal y le informaron benignidad de la lesión. Ingresó en nuestro hospital donde se le encuentra una adenomegalia en la región anterolateral izquierda del cuello, de 0,5 cm de diámetro, de consistencia firme, movable y no dolorosa. El resto del examen fue negativo. Investigaciones de laboratorio: hemoglobina, hematocrito, leucograma, glucemia, creatinina, transaminasas pirúvica y oxalacética (TGP y TGO), tiempo de protrombina (TP) y tiempo parcial de tromboplastina (TPT), fueron normales. Electroforesis de proteína: albúmina 4,5 g/l; globulinas: alfa-1 1,2 g/l, alfa-2 6,6 g/l, beta 11,1 g/l, gamma 25,7 g/l; VIH, HTLV-1, virus de hepatitis C y B negativos. Estudios imagenológicos: placa de tórax normal, ultrasonido de abdomen y ganglios periféricos: masa tumoral en cara lateral izquierda del cuello de contornos bien definidos de 57,6 mm x 23,7 mm en íntimo contacto con la vena yugular izquierda. Medulograma: integridad de los tres sistemas sin infiltración tumoral. Biopsia de médula ósea: médula hiperplásica con cambios megaloblasticos y aumento de plasmocitos, no infiltración tumoral. Biopsia de hígado sin alteraciones de significación patológica. Biopsia de ganglio cervical: ganglio linfático con borramiento parcial de la arquitectura ganglionar e hiperplasia angiofolicular. También se observó hiperplasia y displasia de células foliculares dendríticas. La paciente recibió tratamiento con radioterapia local, después de una exéresis parcial del ganglio. Además recibió tratamiento con prednisona durante cinco meses. En la actualidad la paciente se mantiene asintomática.

Caso 2: Mujer de 46 años, negra, que ingresó en mayo del 2002 por aumento de volumen en región axilar derecha. Tenía el antecedente que 17 años atrás fue operada en la misma zona de una tumoración sin que se precisara su etiología. Hacía seis años había notado de nuevo aumento de volumen en la misma región con dolor en el hombro y disminución de la fuerza en el miembro superior del mismo lado. Al examen físico se detectó una adenopatía en axila derecha de 6 a 7 cm de diámetro, dura, pero no dolorosa. El resto del examen físico fue normal. El resultado de las investigaciones realizadas fue el siguiente: hemoglobina, hematocrito, leucograma, plaquetas, TP, TPT, glucosa, creatinina, electroforesis de proteínas, todas dentro de límites normales. Prueba de Coombs directa e indirecta negativa, eritrosedimentación 42 mm/h. Virus de hepatitis C y B negativos. Placa de tórax y ultrasonido de abdomen normales. Biopsia de ganglio: pérdida total de la arquitectura que muestra hiperplasia angiofolicular predominante con folículos en regresión, algunos con hiperplasia y otros atróficos. En otras zonas hay marcada hiperplasia y displasia de células foliculares dendríticas que afectan zonas intrafoliculares y se extiende a zonas interfoliculares. Áreas francamente sarcomatosas con células fusiformes que en ocasiones forman sincitios (Fig. 1). Inmunohistoquímica: células tumorales sarcomatosas con marcadores positivos CD21 y CD35 para las células foliculares dendríticas. En conclusión, sarcoma de células foliculares dendríticas originado en una EC hialinováscular. Biopsia de médula ósea: hiperplasia de los tres sistemas, sin infiltración tumoral. La

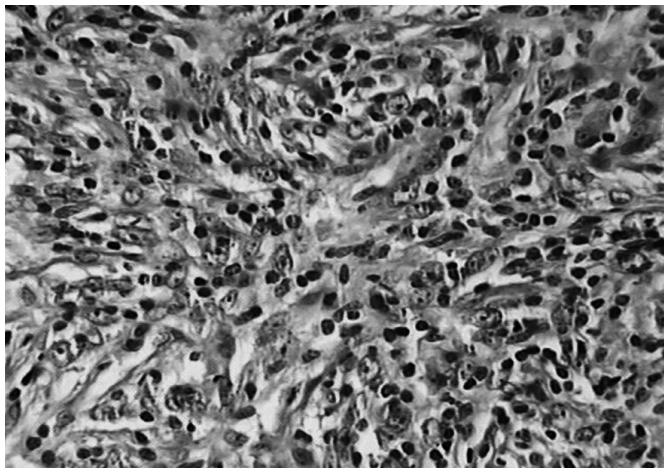


Fig. 1. Sarcoma de células foliculares dendríticas, células fusiformes con formación de sincitios. H/E x 40.

paciente recibió tratamiento con radioterapia local y se mantiene asintomática hasta el momento actual.

Caso 3: Paciente masculino de 28 años que ingresó por disuria y dolor en hipogastrio de seis meses de evolución. Al examen físico sólo se detectó al tacto rectal tumoración en proyección anterolateral izquierda de 5 a 6 cm de diámetro. Exámenes de laboratorio: hemoglobina, hematocrito, leucograma, glucemia, creatinina, LDH y fibrinógeno normales. IBM HTLV-1, virus de hepatitis C y B negativos, electroforesis de proteínas y prueba de Coombs directa e indirecta negativa; biopsia de cresta ilíaca sin infiltración tumoral. Biopsia hepática normal. Ultrasonido abdominal y transrectal: masa sólida en hipogastrio de baja ecogenicidad, 67 mm x 60 mm a la izquierda de la vejiga y por dentro de los vasos ilíacos, independiente del recto y de la próstata. Placa de tórax normal. TAC de abdomen: masa sólida en el lado izquierdo de la excavación pelviana de 6,7 x 8,0 cm que comprime la vejiga. El examen con contraste endovenoso muestra ligera captación en el tumor. Se realizó laparotomía exploradora con exéresis de tumor paravesical izquierdo de 6 cm de diámetro muy adherido a los vasos ilíacos. El informe de anatomía patológica arrojó el resultado de una hiperplasia linfóide con marcada expansión en la zona del manto, aumento de eosinófilos en la zona interfolicular e hiperplasia vascular. Inmunohistoquímica: CD20 positivo en zona B de los folículos linfoides, UCHL-1 positivo en la zona T, CD34 positivo en los vasos, mieloperoxidasa positivo en los eosinófilos. Conclusiones: EC hialinováscular con aumento de eosinófilos. El tratamiento de este paciente fue únicamente la extirpación quirúrgica del tumor que fue seguido evolutivamente en consulta, manteniéndose asintomático hasta el momento actual y con estudios ecográficos y de TAC normales.

Caso 4: Paciente masculino de 60 años que ingresó inicialmente en el Servicio de Litotricia por cólicos nefríticos y oligoanuria obstructiva. El examen físico mostró un tumor sólido en hipocondrio y flanco izquierdo no doloroso. Exámenes de laboratorio: hemoglobina, hematocrito, creatinina, glucemia, proteínas totales y albúmina normales. Placa de tórax normal. TAC de abdomen: tumor calcificado en íntima relación con el riñón izquierdo de 6 x 8 cm, ajena al riñón y páncreas. El paciente se interviene quirúrgicamente extirpándose un tumor retroperitoneal encapsulado, demostrándose en el estudio anatomopatológico que se trataba de un tejido fibroso con abundantes calcificaciones asociadas a hiperplasia linfóide con folículos en regresión, expansión de la zona del manto e hiperplasia focal de células foliculares dendríticas. Se llegó a las siguientes conclusiones: EC, variedad hialinováscular con hiperplasia focal de células dendríticas y múltiples calcificaciones que pudieran estar en relación con un tumor de larga data.

Caso 5: Mujer de 39 años, mestiza, que ingresó por primera vez en febrero de 1999 en nuestro hospital. Desde hacía diez años había comenzado a presentar dolor en rodillas y tobillos, sin aparentes signos inflamatorios, que aliviaban con Indometacina y, además se acompañaba de astenia. En su provincia de origen había ingresado en varias ocasiones sin que se llegara a un diagnóstico etiológico. Este cuadro articular evolucionaba en forma de episodios, acompañándose de fiebre y anemia comprobada. El examen físico sólo mostró palidez de las mucosas, ligero aumento de ambos tobillos, adenopatía de 1 cm, movable y elástica en región inguinal derecha. Los exámenes de laboratorio en el primer ingreso fueron los siguientes: hemoglobina 98 g/l, hematocrito 30 vol%, leucograma y plaquetas normales, reticulocitos, glucemias, creatinina, TGO y TGP, fosfatasa alcalina, TP y TPT, todos dentro de límites normales. La electroforesis de proteínas mostró una hipergammaglobulinemia 32,85 g/l, eritrosedimentación 115 mm/h y 106 en la segunda oportunidad. El ultrasonido de hemiabdomen superior no demostró ninguna alteración. La paciente fue dada de alta sin diagnóstico preciso. Reingresa en enero del 2004 por astenia y fiebre de 38 a 39 °C en forma periódica de una semana de duración con intervalos de remisiones espontáneas cada dos o tres meses. Mantenía dolores articulares en rodillas y tobillos que mejoraban con medicamentos antiinflamatorios no

esteroides. El examen físico demostró una adenopatía en región supraclavicular derecha de unos 2 cm, de consistencia elástica y fija a planos profundos. Exámenes de laboratorio: hemoglobina 110 g/l, eritrosedimentación 130 mm/h, hipergammaglobulinemia policlonal de 36 g/l; medulograma: médula reactiva con aumento de plasmocitos. Ultrasonido de abdomen: ligera hepatomegalia difusa con aumento de la ecorrefringencia; placa de tórax: ensanchamiento del contorno superior derecho del mediastino; TAC de mediastino: adenomegalia en mediastino superior derecho, de 3 cm de diámetro, sin alteraciones de los campos pulmonares. Biopsia de ganglio linfático cervical: pérdida parcial de la arquitectura con hiperplasia linfoide focal marcada y expansión de la zona interfolicular, ocupada por abundantes plasmocitos y cuerpos de Russel (Fig. 2). Inmunohistoquímica: CD20 positivo en las células linfoides T, kappa y lambda positivo en plasmocitos. Conclusiones: EC plasmocelular. El tratamiento consistió en un esquema de poliquimioterapia con adriamicina, vincristina, bleomicina y prednisona y fue egresada para seguimiento ambulatorio.

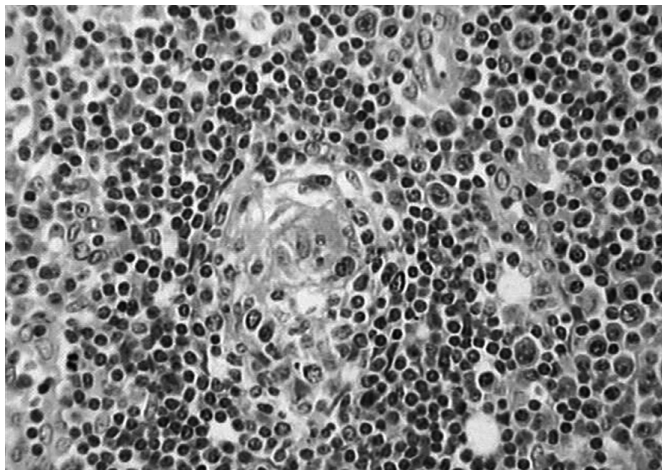


Fig. 2. Enfermedad de Castleman variedad plasmocelular. Folicúlos linfoides en regresión y aumento de plasmocitos en zona interfolicular. H/E x 20.

DISCUSIÓN

Se estudiaron cinco pacientes portadores de EC entre los años 2000 y 2004, cuatro de ellos correspondieron a la forma localizada y uno multicéntrica. Esta frecuencia se corresponde con lo reportado en la literatura (2,3,7). Los cuatro casos loca-

lizados pertenecieron a la variedad hialin vascular y el multicéntrico a la variedad plasmocelular. De los casos localizados dos lo fueron en región retroperitoneal, uno axilar y el otro cervical. El caso multicéntrico (mediastino-cervical) y plasmocelular fue el único que se acompañó de manifestaciones sistémicas (fiebre, anemia, astenia y pérdida de peso) con eritrosedimentación acelerada e hipergammaglobulinemia, condiciones éstas reportadas frecuentemente (8). Esta variedad, plasmocelular y multicéntrica con frecuencia se complica con amiloidosis, neumonía y enfermedades malignas. Se ha comprobado que estas manifestaciones sistémicas dependen de un aumento de secreción de interleucina-6 (9-13).

De los casos reportados tres fueron mujeres, una de ellas portadora de la forma plasmocelular. La edad promedio fue de 43,5 años. Sólo un caso tuvo más de 60 años y fue portador de una localización retroperitoneal. La paciente número 2 con localización axilar se complicó con un sarcoma de células foliculares dendríticas y fue uno de los casos que recibió, además del tratamiento quirúrgico, radioterapia. Esta rara asociación ha sido reportada como una complicación de la EC (14). Se plantea que la EC puede evolucionar por medio de un mecanismo regulado por la sobre expresión de la proteína p53 hacia una displasia de células reticulares dendríticas. Esta displasia puede encontrarse primariamente en el centro germinal de los folicúlos linfoides, pero con el tiempo se extiende hasta la zona interfolicular y por todo el ganglio linfático originando un sarcoma de células foliculares dendríticas. Un interesante trabajo del Dr. A. C. Chan (15) considera el probable rol de la EC como un posible precursor del sarcoma de células foliculares dendríticas mediante el mecanismo hiperplasia-neoplasia, así como la influencia sobre la expresión de la p53 y el receptor del factor de crecimiento epidérmico.

También se propone el rol probable de la infección por virus Epstein-Barr en la génesis de estas enfermedades (16).

En cuanto al tratamiento de la forma localizado existe el criterio uniforme que debe ser tratada quirúrgicamente (2,5). En el presente no existe consenso en relación con el tratamiento óptimo para la variedad multicéntrica (3,4,17). Se han reportado éxitos con el uso de poliquimioterapia asociada o no a prednisona (4). El caso número 1 solo recibió tratamiento con prednisona, la paciente No 2 fue tratada con radioterapia y prednisona y a los 3 casos restantes se les realizó exéresis quirúrgica que fue curativa, similar a lo reportado por Coca Prieto y cols. (18). Hasta la fecha los 5 casos se mantienen vivos y salvo el de la variedad plasmocelular, los demás están asintomático.

Bibliografía

1. Castleman B, Ikerson L, Menendez VP. Localized mediastinal lymph node hyperplasia. *Cancer* 1956; 9: 822-30.
2. Keller AR, Hochholzer L, Castleman B. Hyalino-vascular and plasma cell types of giant lymph node hyperplasia of the mediastinum and other locations. *Cancer* 1972; 29: 670-83.
3. Frizzera G, Peterson BA, Bayrd FD, Goldman. A systemic lymphoproliferative disorder with morphologic features of Castleman's Disease: clinical findings and clinicopathologic correlations in 15 patients. *J Clin Oncol* 1985; 3 (9): 1202-16.
4. Paterson BA, Frizzera G. Multicentric Castleman's disease. *Semin Oncol* 1993; 20 (6): 636-47.
5. Frizzera G. Castleman's Disease and related disorders. *Semin Diagn Pathol* 1988; 5: 326-64.
6. Sanz García RM, Guerra Vales JM, De Prada I, Martínez MA, Guillen Camargo V. Enfermedad de Castleman localizada asociada a linfoma de alto grado. *An Med Interna (Madrid)* 1999; 16 (6): 305-307.
7. Na J, Liu P, Wang RG, Wang LC, Zou WZ. A clinicopathological study of Castleman's disease. *Zhonghua Bing Li Xue Za Zhi* 2003; 32 (6): 521-524.
8. Herrada J, Cabanillas F, Rice L, Manning J, Pugh W. The clinical behavior of localized and multicentric Castleman's disease. *Ann Intern Med* 1998; 128 (8): 657-662.
9. Lotz M. Interleukin-6, *Cancer Invest* 1993; 11: 732-42.

10. Nishimoto N, Sasai M, Shima Y, Nakagawa M, Matsumoto T, Shirai T, Kishimoto T, Yoshizaki K. Improvement in Castleman's disease by humanized anti-interleukina -6 receptor antibody therapy. *Blood* 2000; 95 (1): 56-61.
11. Hsu SM, Waldron JA, Xie SS, Bariogic B. Expression of interleukin-6 in Castleman's disease. *Hum Pathol* 1993; 24: 833-9.
12. Frank DK, Charney D, Kashani A. Plasmacell variant of Castleman's disease occurring concurrently with Hodgkin's disease in the neck. *Head Neck* 2001; 23 (2): 166-169.
13. Altiparmak MR, Ramuk GE, Ramuk ON, Dogusuy G. Secondary amyloidosis in Castleman's disease: review of the literature and report of a case. *Ann Hematol* 2002; 81: 336-339.
14. Machado Puerto I, Borrajero Martínez I, Ochoa Ochoa MC. Follicular dendritic cell sarcoma arising from nodal hyaline-vascular Castleman's disease: Case Report. *Haematol* 2003; 6 (1): 77-80.
15. Chan AC, Chan KW, Chan JK, Au WK, Ho WY, Ng WM. Development of follicular dendritic cell sarcoma in hyaline-vascular Castleman's disease of the nasopharynx tracing its evolution by sequential biopsies. *Histopathology* 2001; 38 (6): 510-18.
16. Theate I, Michaux L, Squifflet JP, Martin A, Raphael M. Human Herpes virus 8 and Epstein Barr virus-related monotypic large B-Cell lymphoproliferative disorder coexisting with mixed variant of Castleman's Disease in a lymph node of renal transplant recipient. *Clin Transplant* 2003; 17 (5): 451-4.
17. Bowe WB, Lewis JJ, Filippa DA, Nieveszky R, Brooksad, Bort ME, Brennan MF. The Management of unicentric and multicentric Castleman's disease. A report of 16 cases and a review of the literature. *Cancer* 1999; 85: 706-17.
18. Coca Prieto I, Ortega Jiménez MV, Fernández Ruiz E, Gavilán Carrasco JC, Bermúdez Recio F. Localized Castleman's disease: description of a case and review of the literature. *An Med Interna (Madrid)* 2003; 20: 534-536.