ANALES DE MEDICINA INTERNA

Fundada en 1983
Prof. J. de Portugal y Prof. M. Díaz Rubio

Cartas al Director

Endocarditis sobre válvulas pulmonar y aórtica nativas por *Streptococcus bovis*

Sr Director:

La endocarditis sobre válvula pulmonar es muy infrecuente (menos de 1,5% de casos). Suele asociarse a endocarditis tricuspídea, afectando preferentemente a pacientes con cardiopatía congénita, válvulas protésicas o valvuloplastia pulmonar (1,2). La endocarditis sobre válvula pulmonar estructuralmente normal es excepcional, siendo factores de riesgo conocidos la drogadicción intravenosa y los accesos venosos centrales (3).

Se presenta un caso de endocarditis por *S. bovis* con afectación de las válvulas pulmonar (4) y aórtica.

Varón, 73 años, fumador de 20 cigarrillos/día, sin otros antecedentes patológicos relevantes. Presentaba cuadro febril de predominio vespertino, de 3 meses de evolución, acompañado de astenia, hiporexia, y pérdida de peso no cuantificada. En exploración física destacaba palidez cutáneo-mucosa y en auscultación cardíaca: soplo sistólico y diastólico en foco aórtico. En analítica, hemograma con leucocitosis (22.700/mm^3), 49% neutrófilos segmentados y 2% neutrófilos cayados; linfocitosis (48%) con estudio de subpoblaciones linfocitarias compatible con leucemia linfática crónica (LLC) de línea B; anemia (Hb 9,8 g/dl; Hcto 20%) normocróma normocítica con patrón de trastorno crónico del metabolismo del hierro y sin hemólisis; y plaquetopenia (100.000/mm^3). En bioquímica, destacaban: creatinina 1,2 mg/dl y LDH 877 UI/l; proteína C reactiva elevada (72 mg/dl); proteinograma con aumento de fracción gamma, policlonal. Coagulación, orina y hormonas tiroideas normales. Serología VIH: negativa. En ECG: ritmo sinusal, sin alteraciones del trazado, y en Rx tórax: leves signos de broncopatía crónica, sin otros hallazgos. Ecografía abdominal normal. Ante la alta sospecha de endocarditis, se realizó ecocardiografía transtorácica y transesofágica, detectándose verruga de 1 x 1,7 cm en válvula aórtica, con insuficiencia aórtica severa, y verruga de 2,2x1,8 cm en válvula pulmonar con insuficiencia pulmonar moderada. Otros hallazgos ecocardiográficos: ventrículo izquierdo (VI) no dilatado ni hipertrófico con función sistólica en límite inferior de normalidad (fracción de eyección VI: 50%); aurícula izquierda ligeramente dilatada (41 mm) e insuficiencia mitral ligera-moderada. En 5 hemocultivos se aisló *Streptococcus bovis* altamente sensible a penicilina (CMI ≤ 0,12 μg/ml). Se pautó tratamiento con ceftriaxona 2 gr/i.v./24 horas, con buena evolución clínica inicial, manteniéndose afebril, hemodinamicamente estable y sin signos de insuficiencia cardíaca. Se realizó colonoscopia, detectándose y resecándose 3 pólipos menores de 1 cm (adenomas tubulares), y 1 pólipo de 2 cm en recto (adenoma túbulo-velloso de alto grado). A las 2 semanas de iniciado el tratamiento, el paciente presentó disnea y dolor torácico pleurítico. En tomografía computerizada (TC) torácica helicoidal, se detectaron múltiples defectos de repleción en arbol arterial pulmonar, compatibles con tromboembolismo pulmonar y en TC abdominal: bazo globuloso con imagen hipoecógena triangular compatible con infarto esplénico. Ante estos hallazgos de embolismos pulmonares y sistémico, y la presencia de una gran vegetación en válvula pulmonar, y otra menor aórtica, se decidió intervención quirúrgica, con recambio de válvulas pulmonar y aórtica por prótesis mecánicas. En postoperatorio no presentó complicaciones significativas, completándose 1 mes de tratamiento con ceftriaxona. Tras el alta, se realizó nueva colonoscopia, sin detectarse nuevas lesiones patológicas.

Streptococcus bovis es una especie no enterocócica de estreptococo del grupo D, responsable del 5-19% de casos de endocarditis. De los 2 subtipos de *S. bovis*, el biotipo I es el principal implicado en endocarditis en humanos (5). La endocarditis por *S. bovis* (6-10), se presenta con más frecuencia en varones, mayores de 50 años, con comorbilidad asociada, y suele tener un curso subagudo. Afecta preferentemente a válvulas nativas izquierdas (sobre todo aórtica); frecuentemente es multivalvular (principalmente aórtica y mitral); suele producir vegetaciones más grandes y con mayor destrucción valvular que en otras endocarditis; y es causa de fenómenos embolígenos en 40-70% de casos. En un porcentaje significativo de pacientes (55-73%) se requiere cirugía valvular reparadora. El pronóstico a corto plazo es similar o mejor que en endocarditis por otros gérmenes (mortalidad intrahospitalaria inferior al 8%), quizás debido a la alta sensibilidad de *S. bovis* a betalactámicos. En alguna serie comparativa (7), se ha detectado una mortalidad intrahospitalaria y a largo plazo mayor que en otras endocarditis.

La endocarditis por *S. bovis* se asocia en 55-65% de casos con lesiones colónicas (pólipos benignos, lesiones premalignas y cáncer de colon), siendo obligada la realización de colonoscopia en todos los pacientes. En endocarditis por biotipo I de *S. bovis* es más frecuente encontrar lesiones colónicas premalignas y malignas (5). También se ha detectado asociación entre endocarditis por *S. bovis* y cirrosis hepática (11-19% de casos), y en menor

grado con colitis ulcerosa, diverticulosis colónica, carcinomas gástrico y esofágico, adenocarcinoma pancreático y linfoma gástrico. No hay descrita asociación significativa entre endocarditis por *S. bovis* y LLC.

E. Crespo Valadés, A. Blanco Jarava, A. Sánchez Castaño

Servicio de Medicina Interna. Hospital Virgen de la Salud. Toledo

1. Nakamura K, Satomi G, Sakai T, Ando M, Hashimoto A, Koyanagi H, et al. Clinical and echocardiographic features of pulmonary valve endocarditis. Circulation 1983; 67: 198-204.
2. Cremieux AC, Witchitz S, Malergue MC, Wolff M, Vittecocq D, Vilde JL, et al. Clinical and echocardiographic observations in pulmonary valve endocarditis. Am J Cardiol 1985; 56: 610-3.
3. Ramadan FB, Beanlands DDS, Burwash IG. Isolated pulmonic valve endocarditis in healthy hearts: Case report and review of literature. Can J Cardiol 2000; 16: 1282-8.
4. Díaz F, Collazos J, Lekuona I. Isolated pulmonary valve endocarditis caused by Streptococcus bovis: case report and review. Clin Microbiol Infect 1998; 4: 599-600.
5. Ruoff KL, Miller SI, Garner CV, Ferraro MJ, Calderwood SB. Bacteriemia with Streptococcus bovis and Streptococcus salivarius: clinical correlates of more accurate identification of isolates. J Clin Microbiol 1989; 27: 305-8.
6. Ballet M, Gevigney G, Garé JP, Delahaye F, Etienne J, Delahaye JP. Infective endocarditis due to Streptococcus bovis. A report of 53 cases. Eur Heart J 1995; 16: 1975-80.
7. Kupferwasser I, Darius H, Müller AM, Mohr-Kahaly S, Westermeier T, Oelert H, et al. Clinical and morphological characteristics in Streptococcus bovis endocarditis: a comparison with other causative microorganisms in 177 cases. Heart 1998; 80: 276-80.
8. Pergola V, Di Salvo G, Habib G, Avierinos JF, Philip E, Vailloud JM, et al. Comparison of clinical and echocardiographic characteristics of Streptococcus bovis endocarditis with that caused by other pathogens. Am J Cardiol 2001; 88: 871-5.
9. Duval X, Papastamopoulos V, Longuet P, Benoit C, Perronne C, Leport C, et al. Definite Streptococcus bovis endocarditis: characteristics in 20 patients. Clin Microbiol Infect 2001; 7: 3-10.
10. González Juanatey C, Gonzalez Gay MA, Llorca J, Testa A, Corredoira J, Vidan J, et al. Infective endocarditis due to Streptococcus bovis in a series of nonadict patients: clinical and morphological characteristics of 20 cases and review of literature. Can J Cardiol 2003; 10: 1139-45.

Fibrilación auricular en paciente oncológica en remisión

Sr. Director:

La aparición súbita de una arritmia en un paciente con una neoplasia maligna conocida y sin patología cardíaca previa debe hacer pensar en la posibilidad de afectación metastásica del miocardio. Presentamos un caso de fibrilación auricular en una paciente con neoplasia de mama tratada

Mujer de 67 años con antecedentes de diabetes mellitus, hipertensión arterial y dislipemia, a la que se le había realizado una mastectomía radical con linfadenectomía axilar por un carcinoma ductal de mama pT2 pN1b M0 4 años antes, tratado también con quimioterapia y radioterapia, que no mostró recidiva en revisiones posteriores. La paciente consultó por dolor torácico de características angoroides, palpitaciones, taquiarritmia y disnea de un mes de evolución. En la exploración física la paciente presentaba taquicardia y taquipnea. El electrocardiograma (ECG) mostró taquiarritmia por fibrilación auricular, y en un ecocardiograma se observó una masa en aurícula derecha de 6 cms de diámetro máximo, que aparentemente se originaba en septo interauricular y producía obstrucción ligera en la entrada de la vena cava superior, sugestiva de mixoma o trombo. Una tomografía axial computarizada (TAC) torácica mostró una aurícula derecha irregular, con dudosa tumoración en su interior, sin evidencia de adenopatías mediastínicas ni masas pulmonares. Una resonancia nuclear magnética (RMN) se informó como tumoración de aurícula derecha con engrosamiento infiltrante de toda su pared posterior y lateral (Fig. 1). Se intervino quirúrgicamente, y se observó una gran masa irresecable que infiltraba aurícula derecha, septo interauricular, venas pulmonares, parte de aurícula izquierda y septo aurículo-ventricular. Se tomó una biopsia para estudio histológico, en la que se observaron extensiones sólidas de células de tamaño grande con núcleos pleomórficos, que con técnicas inmunohistoquímicas fueron positivas con citoqueratina AE1/AE3. El diagnóstico fue infiltración cardíaca por carcinoma de mama metastásico. La paciente rechazó tratamiento quimioradioterápico, por lo que fue dada de alta con tratamiento sintomático, no acudiendo a revisiones posteriores.

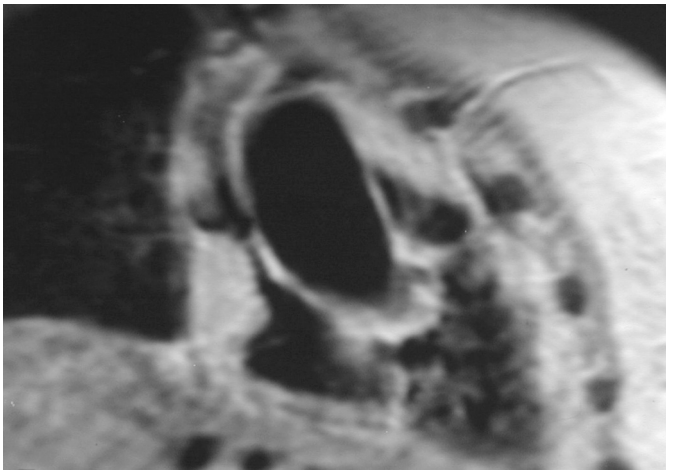

Fig. 1. Resonancia nuclear magnética con contraste (T1: sangre negra): masa con realce que se extiende entre las desembocaduras de la vena cava superior e inferior, ocupando la porción posterior de la cavidad auricular.

Los tumores que afectan al corazón son habitualmente metastásicos, siendo los orígenes más frecuentes pulmón (37%) y mama (7%) (1,2), y casi siempre se presentan cuando la enfermedad está diseminada, estando asociados a un mal pronóstico (2). En ocasiones pueden ser también el primer signo de una recidiva tumoral, como en nuestro caso. Producen manifestaciones clínicas en el 10% de los casos (1), como derrame pericárdico, fallo cardíaco congestivo, arritmias o infartos. Las arritmias son resultado de varios factores como hipoxemia, anemia o alteraciones en la concentración de los electrolitos, y su tipo depende del tamaño del tumor y de su localización en relación con el sistema de conducción (2,3). Dentro de ellas, la fibrilación auricular y la taquicardia supraventricular son las más frecuentes en los tumores que infiltran el corazón (4,5).

El diagnóstico diferencial debe realizarse con un trombo en las cavidades cardiacas o con un tumor primario como el mixoma. El