exantema como hallazgos patológicos. Los análisis de sangre y orina mostraron elevación de reactantes de fase aguda (VSG 69 mm/hora, fibrinógeno 672 mg/dl) como únicos parámetros alterados. La morfología de sangre periférica no detectó alteraciones. Los hemocultivos y las serologías virales (VIH, VHB, VHC, Coxiella, lúes, Borrelia y Rickettsia) resultaron negativas. Los niveles de complemento fueron normales y el estudio de autoinmunidad negativo. La β2-microglobulina estaba elevada (8,594 mg/l). Se realizó una tomografía axial computadorizada toraco-abdominal donde se observaron adenopatías supraclaviculares, hiliares, mediastínicas, retroperitoneales y mesentéricas. Durante su ingreso desarrolló púrpura palpable en miembros inferiores, determinándose en sangre la existencia de crioglobulinas.

Se procedió a la realización de una biopsia de adenopatía axilar donde se apreció una proliferación linfoide difusa caracterizada mediante inmunohistoquímica como linfoma B de célula grande. Se pautó tratamiento quimioterápico con CHOP-rituximab. Un año después el paciente se encuentra asintomático sin evidencia de recidiva de su enfermedad.

El paciente con fiebre y exantema maculopapular presenta un desafío clínico para el médico internista. Habitualmente suele tener un origen infeccioso y fundamentalmente viral, aunque el diagnóstico diferencial debe incluir otras causas potenciales como exposición a fármacos, lupus eritematoso sistémico o enfermedad de Still. Además, en ocasiones representa la manifestación clínica de entidades que suponen una emergencia médica como la endocarditis bacteriana o la meningococemia (1). Por este motivo el primer paso y más importante debe ser la realización de una anamnesis detallada con especial interés por viajes recientes, exposiciones a animales, personas enfermas o ingesta de fármacos, así como una exploración minuciosa con el fin de buscar adenopatías, hepatoesplenomegalia, lesiones orales o conjuntivales, soplos cardíacos o rigidez de nuca, además de caracterizar la erupción según el tipo, morfología, disposición y distribución central o periférica.

En el paciente descrito destaca además la presencia de crioglobulinemia, que se manifestó como una púrpura palpable, relacionada en este caso también con el trastorno linfoproliferativo de base.

La afectación cutánea en el linfoma es infrecuente y comprende dos tipos, la primera con hallazgos histológicos de linfoma, y la segunda y más frecuente como enfermedad paraneoplásica asociada, denominada de este modo porque aunque las lesiones cutáneas se relacionan con el linfoma, éstas no contienen células malignas. Dentro de este último grupo se incluyen manifestaciones diversas como prurito, urticaria, eritrodermia, eritema nodoso e ictiosis (2,3).

Además de estas lesiones existen entidades con predominio de afectación dermatológica que se pueden asociar a linfomas como el síndrome de *Sweet*, y de hecho es de obligado cumplimiento ante estos pacientes descartar una enfermedad neoplásica asociada.

Fig. 1. Exantema maculopapular de distribución central.

En resumen, debemos incluir a los linfomas dentro del diagnóstico diferencial de los pacientes que debutan con fiebre y erupción maculopapular de distribución central, y en este sentido la existencia de otras manifestaciones clínicas como adenopatías periféricas o púrpura palpable pueden alertarnos acerca del diagnóstico.

F. J. Fernández Fernández, R. Puerta Louro, L. González Vázquez, C. Soto Ríos[1], J. de la Fuente Aguado

Servicios de Medicina Interna y [1]Hematología. Hospital Povisa. Vigo

1. McKinnon HD Jr, Howard T. Evaluating the febrile patient with a rash. Am Fam Physician 2000; 62: 804-16.
2. Rubenstein M, Duvic M. Cutaneous manifestations of Hodgkin´s disease. Int J Dermatol 2006; 45: 251-6.
3. Roif M, Miller EB, Kneller A, Landau Z. Unusual manifestations of Hodgkin's disease. IMAJ 2003; 5: 62-3.

Ascitis tabicada por tuberculosis peritoneal

Sr. Director:

La tuberculosis abdominal representa la sexta causa de tuberculosis extrapulmonar y la región ileocecal y el peritoneo son las localizaciones más habituales (1,2). La tuberculosis peritoneal (TP) es poco frecuente en los países desarrollados (3). Suele presentarse en edades medias de la vida con predominio en mujeres (2,4). La diseminación peritoneal puede producirse desde los ganglios linfáticos, lesiones intestinales o salpingitis tuberculosa en mujeres (1). Sus manifestaciones se confunden con otros procesos por lo que debe mantenerse un alto índice de sospecha o de lo contrario el diagnóstico puede ser omitido o retrasado dando lugar a una mayor morbimortalidad (3).

Presentamos el caso de un varón de 57 años, agricultor, fumador de 30 cigarrillos al día con hábito enólico importante y antecedentes patológicos de apendicectomía a los 20 años. Ingresó por presentar en los últimos 20 días astenia, pérdida de 8 Kg de peso y un ligero aumento del perímetro abdominal. En los 3 días previos al ingreso se añadió fiebre de 39º con escalofríos sin foco evidente. A la exploración física destacaron Tª 38,3ºC, delgadez, buena coloración de piel y mucosas, nivel de conciencia normal. El abdomen estaba tenso, poco depresibe con matidez difusa y hernia inguinoescrotal dcha no complicada.

En los análisis de sangre destacaron VSG: 64, proteínas: 5,8 g/dl, Na: 127 mEq/l y un patrón de mala utilización del hierro. La Rx de tórax mostró una ligera elevación del diafragma dcho y la Rx de abdomen niveles hidroaéreos difusos. La ecografia abdominal evidenció ascitis tabicada de moderada cuantía. Tras paracentesis se obtuvo un líquido de color ambarino con características de exudado linfocitario y citología negativa para malignidad. El ADA fue de 108 U/l. La tinción para BK y cultivo de Löwenstein fueron negativos. Los hemocultivos, cultivos y BK de esputos, serologías de hepatitis B y C y VIH fueron negativos. La TAC abdominal demostró ascitis tabicada con importante engrosamiento peritoneal y epiploico (Fig. 1) con hígado y bazo normales. La colonoscopia hasta ciego fue normal. El Mantoux fue negativo. Se solicitó laparoscopia que no pudo realizarse por intensa fibrosis y se realizó un minilaparotomía apreciando un peritoneo engrosado con nódulos de 1-2 cm

Fig. 1. Líquido ascítico tabicado en diversas localizaciones con importante engrosamiento del peritoneo parietal.

de aspecto carcinomatoso y no se remitieron muestras para cultivo. Las biopsias correspondieron a granulomas con necrosis caseosa y escasos bacilos ácido-alcohol resistentes. Con el diagnóstico de TP se instauró tratamiento con Isoniazida, Rifampicina y Pirazinamida durante 6 meses con buena tolerancia por el paciente y desaparición de la sintomatología. En la TAC abdominal a los 5 meses de tratamiento habían desaparecido por completo la ascitis y el engrosamiento peritoneal.

La TP se manifiesta con fiebre, pérdida de peso, distensión abdominal, sudoración nocturna y dolor abdominal (3-6). La ascitis aparece hasta en un 97% de los casos (5). El riesgo de padecerla es mayor en pacientes en diálisis peritoneal o con infección VIH, cirrosis hepática o alcoholismo, aunque es habitual no encontrar enfermedades concomitantes (3). Puede presentarse de 3 formas: tipo ascítico (la más frecuente), tipo seco con adherencias y tipo fibrótico con engrosamiento del omento y ascitis loculada (1), como el caso que presentamos. El Mantoux tiene poca utilidad en el diagnóstico. Un líquido ascítico correspondiente a un exudado linfocitario con niveles de ADA superiores a 36 U/l deben sugerir el diagnóstico de TP (1,6,7). Las tinciones para BAAR y los cultivos de la ascitis son positivos en pequeños porcentajes (3 y 20% respectivamente), exceptuando estudios de muestras superiores a 1 litro de ascitis en los que la positividad de los cultivos supera el 80% (1). La TAC puede resultar útil especialmente en los casos de masas mesentéricas o engrosamiento peritoneal (8). Por ello en asictis de origen indeterminado, debe solicitarse a menudo la laparoscopia para confirmación del diagnóstico mediante biopsia y cultivo de la muestra y en caso de no ser posible o presentarse complicaciones realizar laparotomía. Se han descrito hasta un 5% de ascitis con doble etiología y no es excepcional encontrar una TP y una carcinomatosis peritoneal simultáneamente (9).

B. de Escalante Yangüela, M. Aibar Arregui, D. Sáenz Abad, C. Blanca Torrubia Pérez

Servicio de Medicina Interna. Hospital Clínico Universitario. Zaragoza

1. Sharma MP, Bhatia V. Abdominal tuberculosis. Indian J Med Res 2004; 120: 305-15.
2. Akgun Y. Intestinal and peritoneal tuberculosis: changing trends over 10 years and a review of 80 patients. Can J Surg 2005; 48: 131-6.
3. Al Muneef M, Memish Z, Al Mahmoud S, Al Sadoon S, Bannatyne R, Khan Y. Tuberculosis in the belly: A review of forty-six cases involving the gastrointestinal tract and peritoneum. Scand J Gastroenterol 2001: 528-32.
4. Uzunkoy A, Harma M, Harma M. Diagnosis of abdominal tuberculosis: Experience from 11 cases and review of the literature. World J Gastroenterol 2004; 10: 3647-9.
5. Aston NO. Abdominal tuberculosis. World J Surg 1997; 21: 492-9.
6. Lado FL, Cabana MJ, Ferreiro MJ, Cabarcos A, Donado E. Peritonitis tuberculosa. Aportación de tres casos. An Med Interna (Madrid) 2002; 19; 296-8.
7. Golden MP, Vikram HR. Extrapulmonary tuberculosis: An overview. Am Fam Physician 2005; 72: 1761-8.
8. Pickhardt PJ, Bhalla S. Unusual nonneoplastic peritoneal and subperitoneal conditions: CT findings. Radio Graphics 2005; 25: 719-30.
9. Porcel A, Alcaín G, Moreno M, Amaya A, Guillén P, Martín L. Valor de la laparoscopia en la ascitis de origen indeterminado. Rev Esp Enferm Digest 1996; 88: 485-9.

Hernia diafragmática espontánea como causa de *shock*

Sr. Director:

El shock obstructivo secundario a una compresión extrínseca auricular debida a malformaciones congénitas no constituye una patología frecuente (1-4). A continuación exponemos nuestra experiencia.

Paciente de 60 años de edad sin enfermedades previas ni traumatismo, que ingresó en UCI por disnea e hipotensión arterial que requirió inicialmente infusión de dopamina a dosis de 15 gammas/kg/minuto. En la analítica realizada se apreciaba una PaO_2 de 65 mm Hg y una saturación de O_2 del 91%, con el resto de los valores compatibles con la normalidad, incluyendo estudio de coagulación con determinación de D-dimero. Las exploraciones complementarias como son la Rx de tórax, el ECG y la ECOcardiografía transtorácica no mostraron ningún hallazgo patológico. Bajo la sospecha de tromboembolismo pumonar se realizó una TAC torácica donde se apreció la existencia de una hernia de hiato gigante junto a una hernia de Bockdalech (Fig. 1).

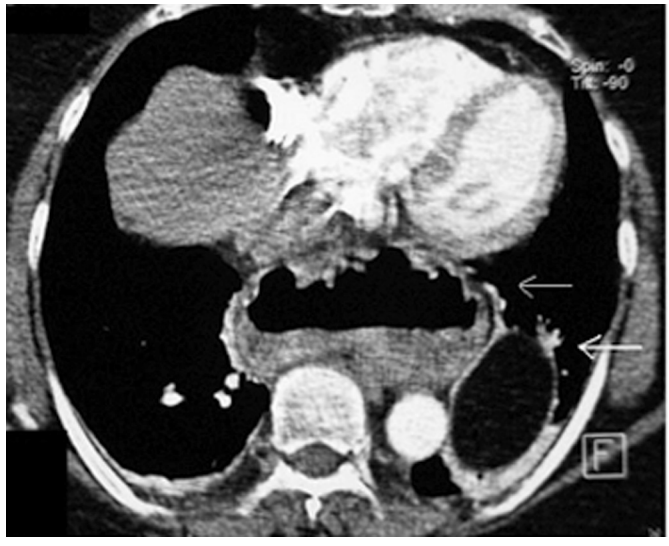

Fig. 1. TAC torácica: hernia de hiato gigante junto a una hernia de Bockdalech.