

# DISTROFIA POLIMORFA POSTERIOR Y LASIK

## POSTERIOR POLYMORPHOUS DYSTROPHY AND LASIK

HUERVA V<sup>1</sup>, MATEO AJ<sup>2</sup>

### RESUMEN

**Objetivo/Método:** Mujer hipermetrope de 50 años desea información sobre cirugía refractiva. En la córnea se aprecia vesículas y bandas en la membrana de Descemet y endotelio catalogándose de distrofia polimorfa posterior (DPP). El recuento endotelial resulta bajo por lo que se le contraindica cualquier cirugía refractiva corneal.

**Resultados/Conclusiones:** La presencia de vesículas y bandas a nivel de la membrana de Descemet y endotelio es característico de una DPP. En estos casos resulta obligatorio realizar una microscopía especular previa a una cirugía refractiva con láser excimer. Un recuento de células endoteliales bajo puede constituir una contraindicación para el LASIK hipermetrópico en casos de DPP por el posible riesgo de descompensación endotelial.

**Palabras clave:** Distrofia polimorfa posterior, PPD, distrofias corneales posteriores, distrofia endotelial de Fuchs, LASIK, hipermetropía.

### ABSTRACT

**Objective/Method:** A 50-year-old hyperopic woman requested information about refractive surgery. Vesicle and band lesions at Descemet's membrane and endothelium were suggestive of posterior polymorphous dystrophy (PPD). Lower than normal endothelial cell densities were detected. A corneal refractive procedure was not recommended in this case.

**Results/Conclusions:** The presence of vesicles and bands at Descemet's membrane and endothelium is suggestive of PPD. Specular microscopy is mandatory in such patients, although corneal decompensation is not evident. A low endothelial cell count may be a contraindication for a hyperopic LASIK procedure in cases of PPD because of the possible risk of corneal decompensation (*Arch Soc Esp Ophthalmol* 2008; 83: 607-614).

**Key words:** Posterior Polymorphous Dystrophy, PPD, posterior corneal dystrophies, Fuchs corneal dystrophy, LASIK, hyperopia.

## INTRODUCCIÓN

La Distrofia Polimorfa Posterior (DPP) constituye una de las distrofias corneales posteriores junto con la distrofia de Fuchs y la distrofia endotelial hereditaria congénita (CHED) (1,2). Es una enfermedad hereditaria de carácter autosómico dominante (1,2). Las lesiones características de la DPP afectan

tan a la membrana de Descemet y al endotelio presentando una gran variabilidad. Puede aparecer vesículas, lesiones en banda y opacidades difusas. Con menor frecuencia puede observarse edema corneal, sinequias anteriores periféricas y guttas endoteliales (1,2). La mayor parte de estos pacientes son asintomáticos y se descubren al ser explorados por otro motivo. Rara vez requieren un queratoplastia

Recibido: 5/3/07. Aceptado: 2/9/08.

<sup>1</sup> Doctor en Medicina. Hospital Universitario Arnau de Vilanova. Lérida.

<sup>2</sup> Doctor en Medicina. Hospital Clínico Universitario Lozano Blesa. Zaragoza.

Correspondencia:

Valentín Huerva

C/. Río Ara, 20

22520 Fraga (Huesca)

España

E-mail: vhuerva@mixmail.com



Tabla I. Alteraciones en el endotelio tras cirugía refractiva corneal mediante láser excímer

Autores	Defecto refractivo	Distrofia endotelial previa	Procedimiento refractivo corneal	Seguimiento	Resultados en la densidad endotelial
Amano S et al. Am J Ophthalmol 1993; 116: 692-94	Miopía		PRK	12 meses	Sin alteraciones en la densidad celular
Pérez-Santonja JJ et al. J Refract Corneal Surg 1994; 10: s194-8	Miopía		PRK	6 meses	No alteraciones significativas, migración de células desde periferia al centro de la córnea. Este efecto beneficioso se atribuye al cese de las lentes de contacto
Carones F et al. Arch Ophthalmol 1994; 112: 920-24	Miopía hasta -13,5 dioptrías		PRK	12 meses	Sin pérdidas de la densidad celular significativa. Sin embargo en un 18% de los casos existe una pérdida mayor al 5%
Maldonado MJ et al. Arch Ophthalmol 1995; 113: 697	Replica al artículo: Carones F et al. Arch Ophthalmol 1994; 112: 920-24				Algunos ojos con ametropías tienen predisposición para pérdida endotelial, cuando se produce una agresión corneal. El polimorfismo y la variabilidad en el tamaño celular son indicadores de estrés celular. Su presencia indica una posible alteración tras una cirugía corneal y por eso debe tomarse en cuenta
Soto-Pedre E et al. Arch Ophthalmol 1995; 113: 697	Replica al artículo: Carones F et al. Arch Ophthalmol 1994; 112: 920-24				Sugieren que las pérdidas endoteliales podrían haber sido significativas si se tiene en cuenta la profundidad de la ablación
Rosa N et al. Ophthalmologica 1995; 209: 17-20	Miopía alta hasta -17 Dp		PRK	6 meses	Sin alteraciones endoteliales
Mardelli PG et al. Ophthalmology 1995; 102: 544-49	Miopía		PRK	12-55 meses	No encuentran daño en el endotelio central. Sin embargo un 34% de los ojos presentan una pérdida endotelial superior al 5%
Maldonado MJ et al. Ophthalmology 1995; 102: 1736-37	Replica al artículo: Mardelli PG et al. Ophthalmology 1995; 102: 544-49				Debería hacerse el recuento endotelial en dos grupos: Uno en portadores de lentes de contacto previo a la cirugía y otro en no portadores y ver si la pérdida es significativa entre ambos grupos. La identificación de alteraciones morfométricas previas sirve para identificar sujetos susceptibles de pérdida endotelial tras el láser
Carones F et al. Eur J Ophthalmol 1995; 5: 204-13	Miopía hasta -12,50 dioptrías		PRK	1 mes	Sin alteraciones significativas
Nagy ZZ et al. Acta Chir Hung 1995-96; 35: 325-32	Animal de experimentación. Ablación de -5, -15 y -30 Dp		PRK	Después de tres semanas de la ablación, se irradian las córneas con luz Ultravioleta y se hace control 2 semanas después	Las ablaciones más profundas sumado al efecto de la luz UV exageran la pérdida fisiológica por la edad, apareciendo polimorfismo y variación en el tamaño

**Tabla I. Alteraciones en el endotelio tras cirugía refractiva corneal mediante láser excímer (continuación)**

Autores	Defecto refractivo	Distrofia endotelial previa	Procedimiento refractivo corneal	Seguimiento	Resultados en la densidad endotelial
Amano S et al.	Miopía		PRK	12 meses	Sin alteraciones en la densidad celular
Spadea L et al.	Miopía hasta -17 dioptrías		PRK	11,4 meses (±6,1)	Sin cambios en la densidad endotelial
J Cataract Refract Surg 1996; 22: 88-93	Miopía media		PRK	24 meses	Misma densidad endotelial en el centro de la córnea. Pérdida de células endoteliales en córnea periférica al año. Mejoría en el coeficiente de variación a los dos años Sin alteraciones reseñables
Stulting RD et al. Ophthalmology 1996; 103: 1357-65			LASIK	6 meses	
Güell JL et al. J Refract Surg 1996; 12: 222-28	Miopía elevada: -7 a -18,5 dioptrías		PRK	24 meses	Ausencia de cambios significativos
Rosa N et al. Ophthalmologica 1997; 211: 32-39	Miopía hasta -14 dioptrías		PRK y LASIK	Extracción de las córneas tras la fotoablación y mantenimiento 7 días en cultivo	No aprecian toxicidad endotelial al láser con ninguno de los dos métodos
Kent DG et al. J Cataract Refract Surg 1997; 23: 386-97	Globos de miopes magnos obtenidos de autopsias (-10 a -25 dioptrías)		PRK	12 meses	Sin daño endotelial
Cennano G et al. Acta Ophthalmol Scand 1997; 75: 128-30	Miopía entre -7 y -13 dioptrías		LASIK	6 meses	Ausencia de daño endotelial en la córnea central. Mejoría en la densidad y morfología endotelial atribuible al cese de las lentes de contacto
Pérez-Santonja JJ et al. J Cataract Refract Surg 1997; 23: 177-83	Miopía alta (-8,25 a -18,50 dioptrías)		LASIK	12 meses	Ausencia de daño endotelial en la córnea central. Mejoría en la densidad y morfología endotelial atribuible al cese de las lentes de contacto Demuestran que el Láser puede ser potencialmente dañino. La pérdida endotelial ocurre solamente durante la ablación o en los primeros tiempos. Aunque pequeña, la pérdida central puede ser significativa
Pérez-Santonja JJ et al. Arch ophthalmol 1997; 115: 841-46	Miopía y astigmatismo		LASIK	12 semanas	Ausencia de variación en la densidad y morfología endotelial
Isager P et al. Acta Ophthalmol Scand 1998; 76: 304-7	Miopía media y astigmatismo		LASIK	1 día	El LASIK puede provocar cambios agudos en el endotelio provocando edema corneal

Tabla I. Alteraciones en el endotelio tras cirugía refractiva corneal mediante láser excímer (continuación)

Autores	Defecto refractivo	Distrofia endotelial previa	Procedimiento refractivo corneal	Seguimiento	Resultados en la densidad endotelial
Collins MJ et al. Am J Ophthalmol 2001; 131: 1-6	Mioipía hasta -14,5 ddioptrías		LASIK	36 meses	Sin cambios en la densidad endotelial central. El coeficiente de variación mejora pasados 3 años
Jabbur NS et al. J Refract Surg 2003; 19: 142-48	Hipermetropía		PRK	12 meses	Sin cambios significativos en el centro y en periferia de la córnea
Nawa Y et al. J Cataract Refract Surg 2003; 29: 1543-45	Hipermetropía		LASIK	12 meses	Densidad endotelial sin alteraciones
Dastjerdi MH et al. Cornea 2003; 22: 379-81	Mioipía media (Caso clínico)	Distrofia de Fuchs (córnea guttata sin edema)	LASIK	67 días	Edema corneal y pérdida de la AV preoperatoria
Moshirfar M et al. J Cataract Refract Surg 2005; 31: 2281-86	Mioipía y astigmatismo miópico	Córnea guttata e historia familiar de Distrofia de Fuchs (7 ojos de 4 pacientes)	LASIK	12 meses	Pérdida endotelial, edema corneal, pérdida de agudeza visual y regresión miópica
Moshirfar M et al. Cornea 2005; 24: 230-32	Mioipía moderada	Distrofia polimorfa posterior (forma vesicular) 4 ojos	LASIK	12 meses	2,3% de pérdida endotelial, sin trascendencia clínica
Vroman DT et al. J Cataract Refract Surg 2002; 28: 2045-49	Hipermetropía Caso clínico: OD: +1,5 Dp OI: + 3,5 Dp	Córnea guttata y distrofia de Fuchs	LASIK	14 meses	Edema corneal en OD que regresó. Descompensación corneal en OI mas queratoplastia penetrante
Diakonis VF et al. Am J Ophthalmol 2007; 144: 99-103	Mioipía		PRK con Mitomicina C intraoperatoria, Epi-Lasik en el ojo contralateral	12 meses	Ausencia de diferencias en el contejo de ambos grupos
Tsilikis NS et al. J Cataract Refract Surg 2007; 33: 1866-70	Mioipía moderada		PRK	12 meses	Sin cambios en la densidad endotelial.
Kato N et al. Ophthalmology 2008; 115: 839-844.e2	Mioipía		LASIK	60 meses	1,2% de perdida endotelial a los 5 años que resulta estadísticamente significativo, sin embargo concluyen que es muy parecido a la que ocurre con la edad

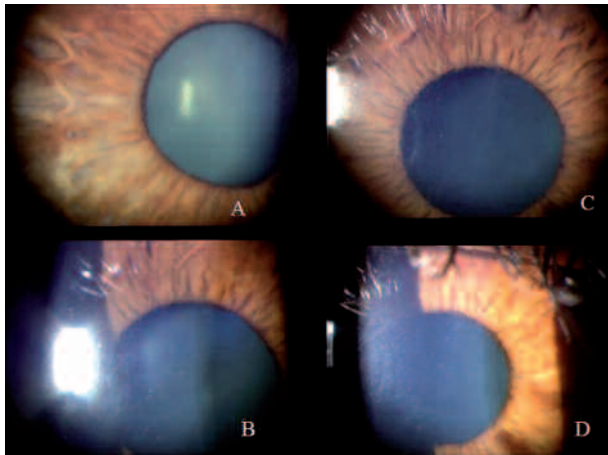


Fig. 3: Biomicroscopía. Abundantes vesículas a nivel de la descemeta y endotelio. Ojo derecho: Patrón en piel de naranja (A,B). Ojo izquierdo, presencia de vesículas formando bandas (CD).

describen como lesiones vacuolares, nodulares, anulares, o en cráter, transparentes y rodeadas de un halo blanquecino o grisáceo (1,2). Pueden adoptar diverso tamaño y encontrarse aisladas o en grupos, pudiendo confluir en forma de bandas (1,2). No se disponen datos de la prevalencia de la enfermedad. El hecho de que la enfermedad sea asintomática sugiere que muchas de estas vesículas pueden pasar desapercibidas en un examen de rutina, pudiendo existir muchos casos no diagnosticados.

El diagnóstico de la entidad es biomicroscópico, confirmándose con los hallazgos de la microscopía especular de campo amplio. Las formas en banda




Fig. 4: Microscopía especular de campo amplio de zonas periféricas de la córnea. Vesículas o cráteres rodeados de células endoteliales sanas en ojo derecho.




Fig. 5: Microscopía especular de campo amplio en ojo izquierdo. Pérdida difusa de células endoteliales.

son documentadas con menor frecuencia (1,4). En el presente caso se estudia además la topografía de la superficie posterior de la córnea sin objetivarse cambios que se correspondan con las bandas visibles en la biomicroscopía. Los resultados topográficos y paquimétricos no contraindican la intervención para eliminar el astigmatismo e hipermetropía del presente caso. El recuento endotelial en la DPP suele ser más bajo que en sujetos normales, sin embargo se ha documentado que no existe una pérdida más acelerada de células endoteliales con la edad (4). Por lo tanto, solamente plantea problemas cuando se desea una cirugía refractiva corneal. En la mayoría de los estudios no se han encontrado pérdidas significativas de células endoteliales centrales después del LASIK en córneas sanas (tabla I). Cuando se ha realizado la técnica LASIK para corregir la hipermetropía en córneas con distrofia de Fuchs (5), la evolución ha sido hacia la descompensación corneal y queratoplastia. En el LASIK hipertrópico, la ablación es periférica por lo que debe tenerse en cuenta la celularidad endotelial a este nivel (5). En los dos casos descritos de LASIK para corregir miopía en córneas con DPP (3), la pérdida endotelial al año ha sido del 2,3%. Esta pérdida resulta significativa al compararla con la pérdida en sujetos sanos que suele ser del 0,5% (3). Durante un año de seguimiento no se observó descompensación corneal (3), siendo de reseñar que el conteo endotelial previo a la cirugía fue mayor a 2.200 células/mm<sup>2</sup> en el primer caso y mayor a 2.600 células/mm<sup>2</sup> en el segundo.

En nuestra opinión, teniendo en cuenta que las formas en banda y difusas de DPP tienen un conteo endotelial más bajo (4), el resultado del láser hipermetrópico en la distrofia de Fuchs (5), la posibilidad de pérdida de un 2,3% al año tras el LASIK (3) más la pérdida endotelial progresiva con la edad, desaconsejamos realizar una cirugía refractiva por gran riesgo de descompensación corneal en estos pacientes. Nuestra hipótesis no demostrada es que un conteo mínimo de 1.500 células/mm<sup>2</sup> en zonas periféricas sería lo mínimo imprescindible para realizarles un LASIK con seguridad. Entre 1.000 y 2.000 células/mm<sup>2</sup> existe menos riesgo pero todavía son susceptibles de descompensación. Cualquier alteración endotelial que comprometa la bomba endotelial puede producir problemas de adherencia del disco corneal en el postoperatorio. Éste es otro motivo por el que desaconsejamos esta intervención en estos casos. Aunque sería evitable con un procedimiento de superficie como la PRK, no existe completa seguridad con respecto a la pérdida endotelial con posterioridad. La PRK alejaría la ablación del endotelio, sin embargo se le somete a una sobrecarga funcional por hidratación estromal vía epitelio denudado y por mayor penetración y exposición a componentes algo tóxicos de los colirios. Algunos estudios no refieren pérdidas significativas de células endoteliales a los seis meses de haber realizado una PRK, mientras otros muestran una pérdida endotelial muy significativa cuando el recuento endotelial se realiza a los 50 meses (tabla I). Según

estos datos, en nuestra opinión, también debe desaconsejarse estos procedimientos en pacientes afectados de una DPP.

En conclusión se documenta un nuevo caso de DPP diagnosticado casualmente al realizar una exploración rutinaria. La presencia de vesículas a nivel de la membrana de Descemet y endotelio debe hacer pensar en la presencia de una DPP. Aunque la córnea esté transparente y no se observen signos de edema corneal focal o difuso resulta obligatorio en estos casos un estudio de microscopia especular previo a la indicación de una cirugía refractiva con láser excímer.

## BIBLIOGRAFÍA

1. Weisenthal RW, Streeten BW. Posterior membrane dystrophies. In: Krachmer JH, Mannis MJ, Holland EJ. *Cornea*. Philadelphia: Elsevier Mosby; 2005; I: 929-954.
2. Barraquer RI, de Toledo MC, Torres E. *Distrofias y degeneraciones corneales atlas y texto*. Barcelona: Expaxs; 2004; 222-234.
3. Moshirfar M, Barsam CA, Tanner MC. Laser in situ keratomileusis in patients with posterior polymorphous dystrophy. *Cornea* 2005; 24: 230-232.
4. Laganowsky HC, Sherrard ES, Kerr Muir MG. The posterior corneal surface in posterior polymorphous dystrophy: a specular microscopical study. *Cornea* 1991; 10: 224-232.
5. Vroman DT, Solomon KD, Holzer MP, Peng Q, Apple DJ, Bowie EM. Endothelial decompensation after laser in situ keratomileusis. *J Cataract Refract Surg* 2002; 28: 2045-2049.