

# RETINOPATÍA POR DESCOMPRESIÓN CON MACULOPATÍA TRAS TRABECULECTOMÍA CON MITOMICINA C

## DECOMPRESSION RETINOPATHY WITH MACULOPATHY AFTER TRABECULECTOMY WITH MITOMYCIN C

JUBERÍAS JR<sup>1</sup>, MAQUET JA<sup>1</sup>, USSA F<sup>2</sup>

### RESUMEN

**Caso clínico:** Se presenta un caso de retinopatía por descompresión caracterizado por hemorragias retinianas, edema de papila, edema macular y disminución brusca de la agudeza visual en el postoperatorio inmediato de una trabeculectomía con mitomicina C.

**Discusión:** La retinopatía por descompresión es una complicación que aparece con poca frecuencia tras la cirugía de glaucoma. Aunque estas características han sido descritas en la literatura de forma separada, en el presente artículo se describen de manera conjunta en un solo caso clínico.

**Palabras clave:** Glaucoma, retinopatía por descompresión, hemorragias, maculopatía, trabeculectomía.

### ABSTRACT

**Case report:** We present a case of decompression retinopathy with retinal haemorrhages, optic nerve haemorrhages, maculopathy, and decreased visual acuity after trabeculectomy with mitomycin-C.

**Discussion:** Decompression retinopathy is a potential complication after glaucoma surgery but has been rarely reported in the world literature. Although these four characteristics have been described separately, in this patient all four occurred together (*Arch Soc Esp Ophthalmol* 2008; 83: 373-376).

**Key words:** Glaucoma, decompression retinopathy, haemorrhages, maculopathy, trabeculectomy.

## INTRODUCCIÓN

La retinopatía por descompresión es una complicación descrita por Fechtner en 1992 tras la trabeculectomía (1). El cuadro se caracteriza por la aparición en el postoperatorio inmediato de hemorragias retinianas difusas y edema de papila, acompañado

de disminución de la agudeza visual. La evolución es buena con una resolución espontánea en semanas.

Existen pocos casos publicados sobre retinopatía por descompresión. Aunque el artículo original la describía como una complicación tras la trabeculectomía (1,2), se han publicado casos tras tratamiento médico o tras otras técnicas quirúrgicas (3).

Recibido: 26/9/07. Aceptado: 24/4/08.

<sup>1</sup> Doctor en Medicina. Hospital Clínico Universitario de Valladolid. España.

<sup>2</sup> Licenciado en Medicina. Instituto de Oftalmología Aplicada. Universidad de Valladolid. España.

Correspondencia:

José Ramón Juberías Sánchez  
C/. Ciudad de la Habana, 5, 4.º D  
47014 Valladolid  
España  
E-mail: jjubsan@yahoo.es

En el año 2006 Bui et al. publican un caso donde describen la maculopatía como característica añadida a la retinopatía por descompresión (4). Sin embargo, el caso presentado por Bui et al. no se acompañaba del edema de papila característico de la retinopatía por descompresión.

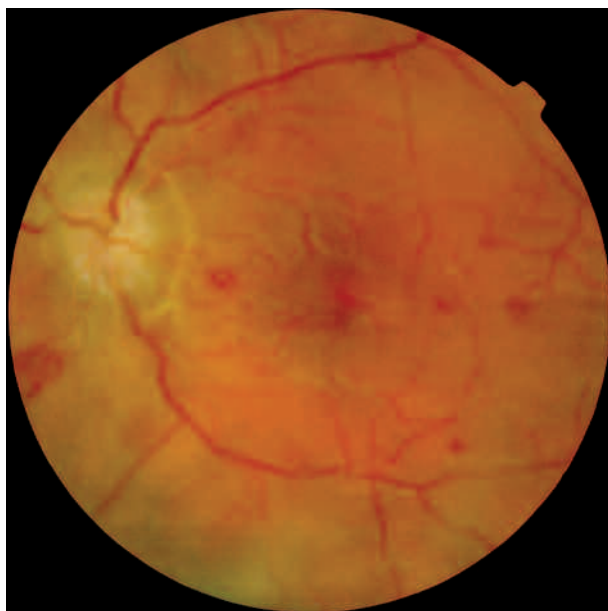
## CASO CLÍNICO

Varón de 26 años con antecedente de uveítis hipertensiva por herpes simple en el ojo izquierdo. La agudeza visual corregida en el ojo derecho es de 1 y en el ojo izquierdo de 0,05. La presión ocular es de 14 mmHg en el ojo derecho y 55 mmHg en el ojo izquierdo con tratamiento oral con acetazolamida y tratamiento tópico con timolol y brimonidina. El segmento anterior sólo muestra un edema corneal en el ojo izquierdo. La excavación papilar es de 0,2 en el ojo derecho y 0,9 en el ojo izquierdo. Ante la imposibilidad de controlar la presión intraocular se realiza una trabeculectomía en el ojo izquierdo con mitomicina C (0,4 mg/ml, durante 2 minutos).

En el postoperatorio inmediato aparece una ampolla de filtración difusa con cámara anterior estrecha (atalamia grado 1) por exceso de filtración. La presión intraocular es de 15 mmHg. En el fondo de ojo se evidencian múltiples hemorragias redondas y profundas que afectan al polo posterior, edema de papila con disminución del índice de excavación papilar previo a la cirugía y un edema macular (fig. 1). El paciente no refiere una peor agudeza visual en el ojo izquierdo, no obstante, se objetiva que la visión ha disminuido a contar dedos a dos metros.

Ante este cuadro, se plantea el diagnóstico de sospecha de retinopatía por descompresión. En la Unidad de Uveítis se realiza un estudio para descartar otras causas de retinitis, siendo todas negativas. Clínicamente también se descarta una oclusión venosa retiniana y la posibilidad de una maniobra de Valsalva previa.

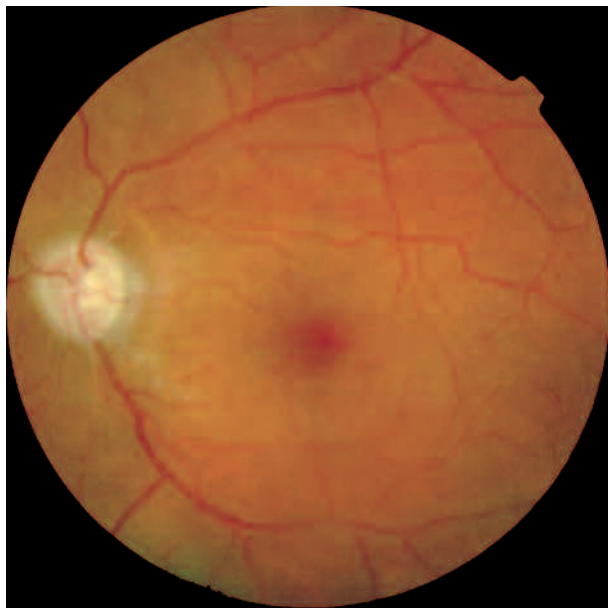El tratamiento postoperatorio se realiza con dexametasona y atropina tópicos y famciclovir oral como profilaxis. La profundidad de la cámara anterior se normaliza en la segunda semana. En los dos primeros meses el curso postoperatorio es satisfactorio, manteniendo presiones intraoculares de 10 a 14 mmHg. Las hemorragias localizadas en el polo posterior, el edema de papila y el edema macular regresan de forma espontánea durante este tiempo (fig. 2), alcanzando una agudeza visual de 0,125.



*Fig. 1: Retinopatía por descompresión: hemorragias retinianas, edema de papila y edema macular, 24 horas tras la cirugía de trabeculectomía.*

## DISCUSIÓN

En el caso presentado aparecen de forma conjunta todas las características descritas previamente, de



*Fig. 2: Regresión espontánea de la retinopatía por descompresión (hemorragias retinianas, edema de papila y edema macular), 2 meses después de la cirugía de trabeculectomía.*

forma parcial en diversos casos clínicos, de retinopatía por descompresión, hemorragias retinianas, edema de papila, edema macular y disminución de la agudeza visual. Aunque no se utilizaron técnicas de imagen, el estudio biomicroscópico del segmento posterior corrobora el hallazgo publicado recientemente sobre la presencia de una maculopatía asociada a la retinopatía por descompresión (4). Es importante reseñar que nuestro paciente no experimentó subjetivamente una disminución de la agudeza visual a pesar de la existencia del edema de papila y del edema macular. Esto se explica por la baja visión (0,05) previa a la cirugía en ese ojo y la buena visión en el ojo contralateral (unidad) que le impidieron valorar una disminución de agudeza visual en el ojo operado de contar dedos a 2 metros. Por ello creemos muy recomendable realizar una exploración completa del fondo de ojo de los pacientes sometidos a trabeculectomía o a otras técnicas hipotensivas con presiones bajas en el postoperatorio inmediato, sobretodo cuando las presiones previas sean muy altas y si la visión previa es baja, pues la retinopatía por descompresión en estos casos podría pasar desapercibida.

En la mayoría de los artículos publicados de retinopatía por descompresión, el diagnóstico diferencial se realiza con la retinopatía asociada a maniobras de Valsalva y con la oclusión venosa. En nuestro caso creímos oportuno realizarlo con otras causas de retinitis, por el antecedente de uveítis. Por último, mencionar el diagnóstico diferencial con el

síndrome de isquemia ocular (5), que en nuestro caso fue descartado por la edad y la ausencia de patología general del paciente.

En resumen, se presenta un caso clínico en el que aparecen en un solo paciente todos los signos que caracterizan a la retinopatía por descompresión, hemorragias retinianas, edema de papila, edema macular y disminución de la agudeza visual. Así mismo, se realiza el diagnóstico diferencial de la misma con la oclusión venosa, la retinopatía por maniobras de Valsalva y con otras retinopatías.

## BIBLIOGRAFÍA

1. Fechtner RD, Minckler D, Weinreb RN, Frangei G, Jampol LM. Complications of glaucoma surgery. Ocular decompression retinopathy. *Arch Ophthalmol* 1992; 110: 965-968.
2. Cordido Carballido M, Alvarez Martínez E, López Rodríguez I, Mendoza Pintor JL, García Anllo M. Retinopatía por descompresión ocular tras la trabeculectomía. *Arch Soc Esp Oftalmol* 2002; 77: 331-334.
3. Yalvac IS, Kocaoglan H, Eksioğlu U, Duman S. Decompression retinopathy after Ahmed glaucoma valve implantation in a patient with congenital aniridia and pseudophakia. *J Cataract Refract Surg* 2004; 30: 1582-1585.
4. Bui CM, Recchia FM, Recchia CC, Kammer JA. Optical coherence tomography findings in ocular decompression retinopathy. *Ophthalmic Surg Lasers Imaging* 2006; 37: 333-335.
5. Castejón MA, Fagúndez MA, Pérez P, Calvo MA, Teus MA. Hemorragias retinianas tras facotrabeculectomía. Diagnóstico diferencial. *Arch Soc Esp Oftalmol* 2001; 76: 509-510.