



ARCHIVOS DE LA SOCIEDAD ESPAÑOLA DE OFTALMOLOGÍA

www.elsevier.es/ofthalmologia



Comunicación corta

Enfermedad de Von Hippel Lindau: estudio familiar

A.B. González Escobar*, M.J. Morillo Sánchez y J.M. García-Campos

Servicio de Oftalmología, Hospital Universitario Virgen de la Victoria, Málaga, España

INFORMACIÓN DEL ARTÍCULO

Historia del artículo:

Recibido el 28 de agosto de 2011
Aceptado el 27 de octubre de 2011
On-line el 2 de junio de 2012

Palabras clave:

Enfermedad de Von Hippel Lindau
Hemangioma capilar retiniano
Hemorragia vítrea
Desprendimiento de retina
traccional

Keywords:

Von Hippel-Lindau disease
Retinal capillary hemangioma
Hemovitreous
Tractional retinal detachment

R E S U M E N

Caso clínico: Familia con cinco miembros afectados de enfermedad de Von Hippel Lindau (VHL). Observamos como manifestación oftalmológica más frecuente, y a menudo la primera, el hemangioma capilar retiniano (HCR). La hemorragia vítrea y el desprendimiento de retina traccional serían las principales complicaciones de estos pacientes.

Discusión: La enfermedad de VHL es una dolencia poco frecuente pero muy grave e incluso mortal, de ahí la importancia del diagnóstico precoz a través de la oftalmoscopia, que puede modificar el pronóstico visual y vital no solo del paciente, sino también de sus familiares afectados.

© 2011 Sociedad Española de Oftalmología. Publicado por Elsevier España, S.L. Todos los derechos reservados.

Von Hippel-Lindau disease: family study

A B S T R A C T

Case report: The case of 5 members of a family who suffer from Von Hippel-Lindau disease (VHL) is presented. It is shown that retinal capillary hemangioma was the main ophthalmic symptom, with hemovitreous and tractional retinal detachment as the main complications. **Discussion:** VHL disease is rare, but very serious, even fatal, thus it is important to obtain an early diagnosis by ophthalmoscopy, in order to change the visual prognosis and life expectancy, not only for the patient, but also for the family.

© 2011 Sociedad Española de Oftalmología. Published by Elsevier España, S.L. All rights reserved.

Introducción

La enfermedad de Von Hippel-Lindau (VHL) es una condición hereditaria que predispone a padecer hemangioblastomas en retina y sistema nervioso central, así como varios tipos de

tumores, entre ellos el feocromocitoma y el carcinoma renal que es la principal causa de muerte en estos pacientes. Causada por una mutación en el gen de supresión tumoral VHL localizado en el cromosoma 3p25-26, se hereda de forma autosómica dominante con penetración irregular y gran variabilidad clínica intra- e interfamiliar¹.

* Autor para correspondencia.

Correo electrónico: anadupi83@hotmail.com (A.B. González Escobar).

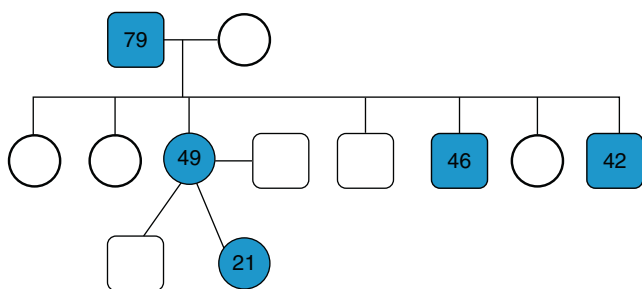


Figura 1 - Árbol genealógico de una familia con cinco componentes afectados de enfermedad de Von Hippel-Lindau. Se muestra con un cuadrado los hombres, y con un círculo las mujeres. Las figuras sombreadas son los que padecen la enfermedad.

Casos clínicos

Caso 1

Varón de 79 años de edad diagnosticado de enfermedad de VHL hacía 20, cuando, en una revisión oftalmológica, se hallaron hemangiomas capilares en ambos ojos (AO). Tiene siete hijos de los cuales, tres de ellos y una nieta están afectados de la enfermedad (fig. 1). Como afectación sistémica de la enfermedad solo presenta quistes renales. En la actualidad presenta una prótesis en su ojo derecho (OD) por antiguo desprendimiento de retina (DR) traccional, y en el

ojo izquierdo (OI) presenta una agudeza visual (AV) de 0,3 con hemangiomas fotocoagulados nasales y otro de mayor tamaño inferior, junto con una membrana epirretiniana en polo posterior que altera la anatomía macular normal, compatible con la línea hiperreflectiva superior mostrada en la tomografía de coherencia óptica (OCT) (fig. 2). La membrana apareció después de una vitrectomía realizada hace 2 años tras presentar el paciente una hemorragia vítrea grado III y un DR traccional inferior. Tras la vitrectomía, persistía la hemorragia vítrea por lo que se trató con una inyección intravítrea de anti-VEGF (bevacizumab) resolviéndose la misma.

Caso 2

Varón de 46 años que fue diagnosticado de VHL presentando hemangiomas capilares en AO y, como afectación sistémica, un hemangioblastoma cerebeloso que fue extirpado en su totalidad, quistes renales y una tumoración sólida renal en estudio. En la actualidad, presenta en el OD una AV de la unidad. En la funduscopia observamos dos hemangiomas capilares retinianos (HCR9 endofíticos, uno temporal superior, de aspecto anaranjado de mayor tamaño, bien delimitado, con una arteria nutricia dilatada, y otro temporal inferior, de pequeño tamaño y aspecto rojizo, con vasos nutricios tortuosos. En la angiografía se observa una hiperfluorescencia debida al relleno de los HCR con un aumento de la intensidad en el tiempo (fig. 3). En el OI presenta una prótesis por antiguo DR traccional.

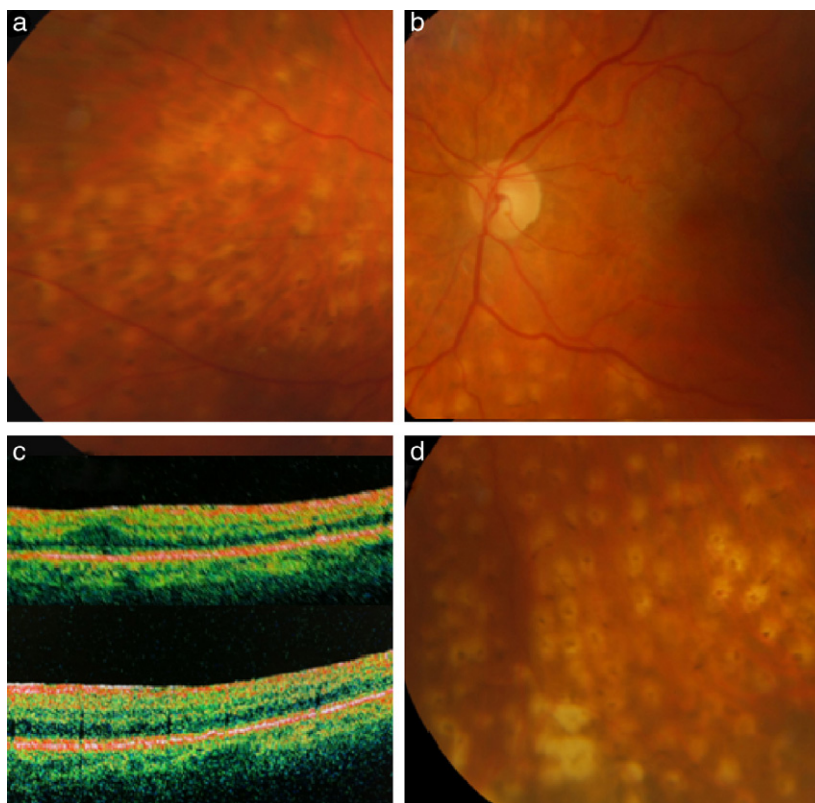


Figura 2 - Resultado posterior a vitrectomía del ojo izquierdo, tras un desprendimiento de retina traccional con hemovítrea grado III. a) Hemangiomas capilares retinianos nasales fotocoagulados. b y c) Retinografía y tomografía de coherencia óptica de membrana epirretiniana que altera la anatomía de la mácula. d) Gran hemangioma capilar retiniano tratado con endodiatermia y endofotocoagulación.

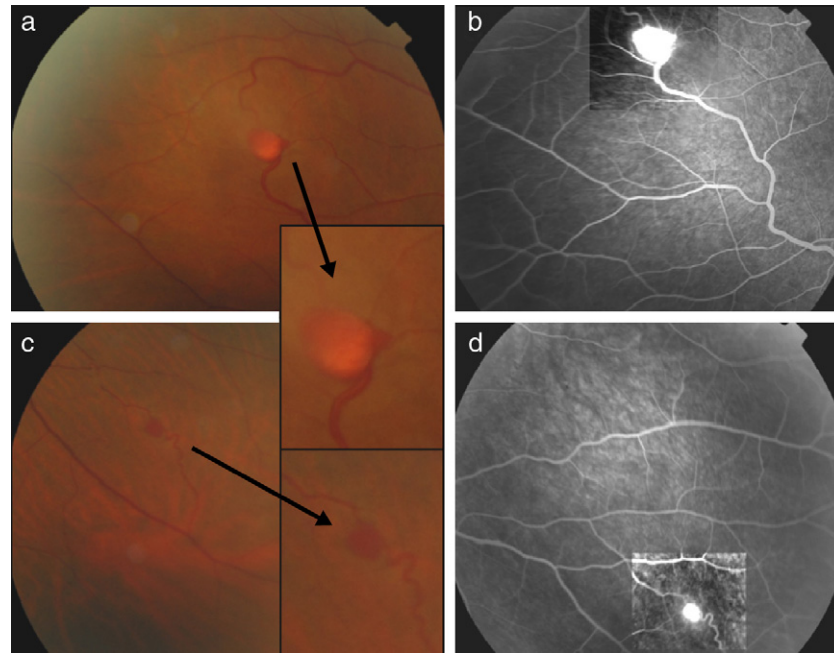


Figura 3 – a) Hemangioma capilar retiniano del ojo derecho bien circunscrito de coloración rojo anaranjada, con dilatación del vaso aferente en arcada vascular temporal superior, c) Hemangioma capilar retiniano de pequeño tamaño temporal inferior, con vasos nutricios tortuosos pero poco dilatados. b y d) Angiografía en fase precoz con hiperfluorescencia del hemangioma capilar retiniano y la arteriola nutricia.

Caso 3

Mujer de 49 años diagnosticada de enfermedad de VHL, presenta una AV de unidad y HCR ecuatoriales dispersos en AO. Endofíticos temporales superiores e inferiores múltiples de color amarillento-anaranjado de $\frac{1}{2}$ diámetro papilar en OD, y uno solitario temporal superior más blanquecino en OI. Presentan también múltiples exofíticos de pequeño tamaño en AO. En la angiografía se observan todos como una hiperfluorescencia con difusión tardía (fig. 4). Como manifestación sistémica presenta un hemangioblastoma aislado del tronco de encéfalo.

Caso 4

El tercero de los hermanos, con 42 años, diagnosticado de VHL también, presenta un feocromocitoma derecho ya tratado y tumores renales de células claras ya extirpados. A la exploración oftalmológica presenta amaurosis del OD, tras sufrir un DR traccional, con catarata blanca que impide su visualización, y en OI exudación blanquecina en forma de circinada temporal superior a la papila y un gran hemangioma sonrosado temporal superior. En la angiografía se muestra gran angioma papilar de un diámetro del mismo con gran hiperfluorescencia, al igual que el HCR superior. El OCT muestra edema intrarretiniano cerca de papila (fig. 5) sin llegar a afectar a la mácula, con una AV de 0,8. Está siendo sometido a tratamiento con inyecciones intravítreas de bevacizumabn.

Caso 5

Mujer de 21 años y portadora del gen de VHL, presenta un hemangioblastoma cerebeloso diagnosticado hace 2 años, cuando al romperse acudió a Urgencias en parada cardiorrespiratoria. En la exploración oftalmológica, se aprecia en OI un HCR temporal superior de $\frac{1}{2}$ diámetro papilar de aspecto amarillento, con otro HCR satélite, que, al igual que uno yuxtapapilar de pequeño tamaño, no se aprecian en la funduscopia pero sí en la angiografía, dando una imagen sacular hiperfluorescente (fig. 6) siendo el resto de la exploración oftalmológica normal en AO al igual que el OCT de mácula (fig. 6), con una AV de la unidad en ambos ojos.

Discusión

El HCR es la manifestación oftalmológica más frecuente, y a menudo la primera, de la enfermedad de VHL, puede aparecer de forma aislada o asociado a la misma. Suelen aparecer en la segunda década de la vida, muchas veces de manera múltiple y la mitad de los casos de forma bilateral. La mayoría se localizan en la región ecuatorial o periférica de la retina, siendo el cuadrante temporal superior y el inferior, los más afectados (39 y 27% respectivamente)².

La importancia de la oftalmoscopia en estos pacientes radica en que, gracias a ella, se puede diagnosticar la enfermedad de manera precoz, antes de que aparezcan las complicaciones sistémicas que suelen acompañar a estos pacientes, ya que el HCR aparece en la segunda década de la vida y, el hemangioblastoma cerebral, alrededor de los 30 años

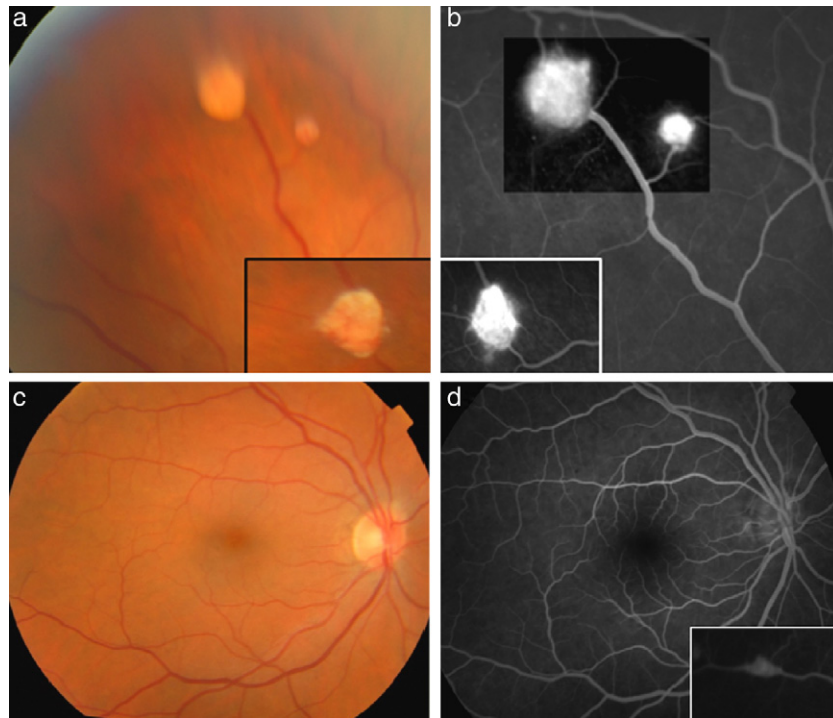


Figura 4 - a y c) Hemangiomas múltiples en ojo derecho temporales superiores e inferiores. b y d) Angiografía donde se aprecia la hiperfluorescencia de los hemangiomas temporales superiores e inferiores, y se muestran los pequeños hemangiomas capilares retinianos exofíticos no visibles en la retinografía.

al igual que el carcinoma renal, que es la principal causa de muerte en estos pacientes, alrededor de los 44 años. La detección temprana de tumores secundarios asociados al VHL se relaciona con un mejor pronóstico vital^{2,3}.

Las complicaciones asociadas al HCR se limitan a la exudación por descompensación del tumor y, a los fenómenos traccionales que estas lesiones pueden provocar sobre la

retina. El fenómeno exudativo ocurre en un 25% de los casos, y de estos el 10%, es de localización intrarretiniana y otro 16% puede provocar un desprendimiento de retina. La proliferación fibrovascular (secundaria a la isquemia peritumoral) en el 9% de los casos, produce un DR traccional, ectopia macular, proliferación epimacular y la tracción puede desgarrar la retina convirtiéndose en un DR regmatógeno^{2,4}.

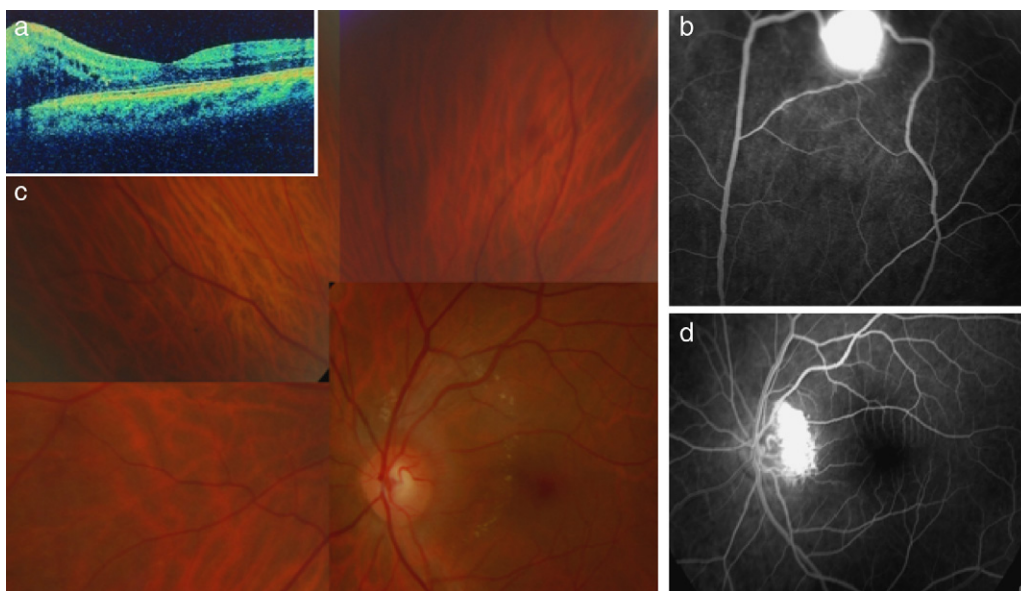


Figura 5 - a y c) Pequeña exudación lipídica en polo posterior sin afectar área foveal apreciable en el tomografía de coherencia óptica del ojo izquierdo. b y d) Angiografía donde se muestra un gran angioma papilar de un diámetro del mismo, y otro hemangioma capilar retiniano superotemporal de gran hiperfluorescencia.

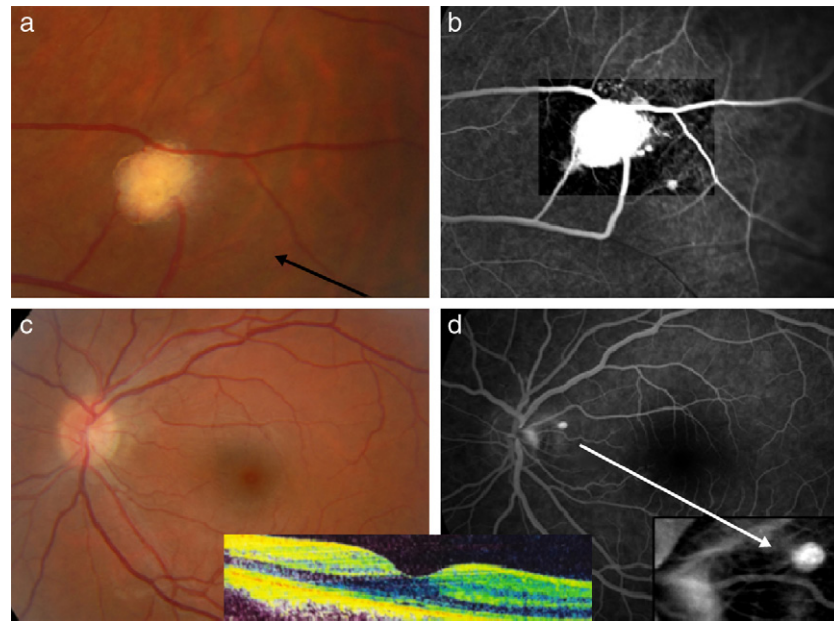


Figura 6 – a y b) Hemangioma capilar retiniano en temporal superior del OI de aspecto blanquecino y bien delimitado con dos arterias nutricias y un hemangioma capilar retiniano satélite de pequeño tamaño apreciable en la angiografía. c y d) Hemangioma capilar retiniano yuxtapapilar de pequeño tamaño apreciable solo mediante angiografía. Tomografía de coherencia óptica macular normal.

En el caso que presentamos, esta familia posee cinco componentes afectados de VHL todos asociados a tumores del SNC, y alguno al renal y suprarrenal. De ellos, tres pacientes poseen la pérdida de uno de sus ojos por una de las complicaciones oftalmológicas más graves como es el DR traccional tratado mediante vitrectomía. Un paciente presenta una exudación de polo posterior sin afectación macular debida al angioma papilar, que está siendo tratado con anti-VEFG. El resto, presenta HCR que no se han fotocoagulado por la negativa de los pacientes y, en la actualidad, siguen revisiones periódicas para descartar la aparición de complicaciones.

Concluimos haciendo hincapié en que aunque la enfermedad enfermedad VHL es poco frecuente, es una dolencia muy grave e incluso mortal, de ahí la importancia del diagnóstico precoz a través de la oftalmoscopia, que modifica el pronóstico visual y vital no solo del paciente, sino de sus familiares afectados a los que también hay que revisar sin exclusión^{3,5}.

Conflicto de intereses

Los autores declaran no tener ningún conflicto de intereses.

BIBLIOGRAFÍA

1. Wong WT, Agrón E, Coleman HR, Reed GF, Csaky K, Peterson J, et al. Genotype-phenotype correlation in Von Hippel-Lindau disease with retinal angiomatosis. *Arch Ophthalmol*. 2007;125:239-45.
2. Elizalde J, Nadal J, Escoto R, Abengoechea S. Tumores vasculares de la retina. *Annals d'Oftalmologia*. 2003;11: 222-34.
3. Fons Martinez MR, España Gregori E, Aviñó Martínez JA, Hernandez Pardines F. Angioma retiniano como síndrome mascarada de tumor del nervio óptico en la enfermedad de Von Hippel-Lindau. *Arch Soc Esp Oftalmol*. 2006;81: 294-6.
4. Salazar R, Gonzalez Castaño C, Rozas P, Castro J. Hemangioma capilar retiniano y enfermedad de Von Hippel-Lindau: implicaciones diagnósticas y terapéuticas. *Arch Soc Esp Oftalmol*. 2011;86:218-21.
5. Webster AR, Eamonn R, Moore AT. Clinical characteristics of ocular angiomatosis in von Hippel-Lindau disease and correlation with Germline mutation. *Arch Ophthalmol*. 1999;117:371-8.