ARCH SOC ESP OFTALMOL. 2012;87(6):182–186

ARCHIVOS DE LA SOCIEDAD ESPAÑOLA DE OFTALMOLOGÍA

www.elsevier.es/oftalmologia

Comunicación corta

Siderosis bulbi. Presentación clínica de un caso de tres años de evolución

M. Asencio-Duran[a,*], *P.C. Vázquez-Colomo*[b], *F. Armadá-Maresca*[a] *y A. Fonseca-Sandomingo*[a]

[a] *Servicio de Oftalmología, Hospital La Paz, Madrid, España*
[b] *Servicio de Oftalmología, Hospital de Leganés, Madrid, España*

INFORMACIÓN DEL ARTÍCULO

Historia del artículo:
Recibido el 6 de febrero de 2011
Aceptado el 11 de septiembre de 2011
On-line el 9 de febrero de 2012

Palabras clave:
Siderosis bulbi
Cuerpo extraño intraocular
Retinopatía tóxica

R E S U M E N

Caso clínico: Se presentan las características clínicas y funcionales de un paciente de 30 años con siderosis bulbi de tres años de evolución, y el tratamiento mediante facoemulsificación y vitrectomía para la eliminación de los restos metálicos.
Discusión: A pesar de que la mayoría de los cuerpos extraños intraoculares (CEIO) tienen un efecto deletéreo inmediato, en casos de cuerpos pequeños, localizados y con poca afectación visual, es posible su observación. Sin embargo, con el tiempo, el hierro se deposita en el epitelio pigmentado de la retina, produciendo cambios a nivel macular y periférico responsables de pérdida progresiva de visión. La cirugía de extracción del CEIO puede frenar la progresión de esta dolencia.
© 2011 Sociedad Española de Oftalmología. Publicado por Elsevier España, S.L. Todos los derechos reservados.

Siderosis bulbi. Clinical presentation of a case of three years from onset

Keywords:
Siderosis bulbi
Intraocular foreign body
Toxic retinopathy

A B S T R A C T

Case report: The clinical and functional characteristics of a 30 years-old patient with three years-evolution siderosis bulbi are described in this paper, as well as the treatment using phacoemulsification and vitrectomy for the elimination of the metallic remains.
Discussion: In spite of the fact that the majority of the intraocular foreign bodies (IOFB) have a dangerous immediate effect, in cases of small, local bodies and with little visual deterioration, observation is possible. Nevertheless, with time, the iron settles on the pigmented epithelium of the retina, producing changes at macula and peripheral level, which are responsible for the gradual loss of vision. The surgical removal of the IOFB can stop the progression of this pathology.
© 2011 Sociedad Española de Oftalmología. Published by Elsevier España, S.L. All rights reserved.

* *Autor para correspondencia.*
Correo electrónico: masedur@terra.es (M. Asencio-Duran).
0365-6691/$ – see front matter © 2011 Sociedad Española de Oftalmología. Publicado por Elsevier España, S.L. Todos los derechos reservados.
doi:10.1016/j.oftal.2011.09.016

Introducción

La siderosis bulbi es una complicación potencialmente amenazante para la agudeza visual producida por la retención de un cuerpo extraño intraocular (CEIO) férrico y puede ocurrir desde 18 días después hasta muchos años tras el impacto. Los hallazgos clínicos incluyen heterocromía de iris, midriasis, formación de catarata siderótica, glaucoma secundario y degeneración del epitelio pigmentado de la retina. En la mayoría de los pacientes, la remoción quirúrgica temprana del CEIO es el tratamiento de elección, pero en el caso de elementos considerados inertes como el cristal, plástico, oro, plata, platino y aluminio, se puede adoptar una actitud conservadora. El elemento más frecuente es el metálico, y el más comúnmente hallado es el hierro, siguiéndole en frecuencia el cobre (calcosis). Ambos producen reacciones tóxicas intraoculares graves, que dependen del contenido metálico, del tiempo de permanencia dentro del ojo, de su tamaño y forma.

Caso clínico

Se trata de un varón de 30 años de origen rumano sin antecedentes personales de interés, que acude a Urgencias refiriendo pérdida de visión monolateral progresiva de varias semanas de evolución. En la exploración oftalmológica se objetivó una agudeza visual en OD de 1 y de 0,3 en OI, con motilidad ocular y tensiones oculares normales en ambos ojos. A la biomicroscopía inicial se observó una catarata por depósitos marrones en la cápsula anterior del cristalino (fig. 1) y la exploración funduscópica mostró un vítreo claro sinerético y la presencia de un CEIO enclavado en la retina ecuatorial nasal superior. Una nueva anamnesis del paciente nos revela el antecedente de un impacto hacía tres años en OI que fue evaluado por oftalmólogos, pero la existencia del CEIO o era desconocida o se valoró como no quirúrgica. Presentaba alteraciones del campo visual, con restricción concéntrica en OI (fig. 2), áreas de hipofluorescencia punteada a nivel del EPR en retina periférica y ecuatorial de OI en la angiografía fluoresceínica (fig. 3), con indicios de edema macular. El electrorretinograma (ERG) y electrooculograma (EOG) mostraron leves alteraciones, especialmente en el EOG (fig. 4).

Se realizó facoemulsificación e implante de lente intraocular, durante la cual se apreció una rotura periférica en la parte superior de la cápsula posterior del cristalino y un defecto iridiano muy leve visible a las 12 h mediante transiluminación (fig. 1). En el mismo acto se realizó la vitrectomía 23 G y la extracción del cuerpo metálico con pinzas, de un diámetro total de 3 mm, que no supuso ningún problema excepto por la fragmentación del mismo y la caída de un fragmento hacia la parte temporal inferior por fuera de la burbuja de perfluorocarbonolíquido (PFCL) que se había colocado previamente en el polo posterior para proteger la mácula. Tras la ampliación de la esclerotomía para la extracción de ambos fragmentos, se procedió a la fotocoagulación con láser alrededor de ambas zonas de impacto retiniano (fig. 5) y a la inyección de gas (C3F8). Tres meses después de la intervención, el paciente tenía una agudeza visual de 0,7.

Discusión

La actitud conservadora en el caso de un CEIO se puede tomar si se considera que el cuerpo extraño es pequeño y no presenta toxicidad ocular ni produce inflamación vítrea que pueda estimular una PVR[1]. Junto con la presencia de un CEIO no detectado en una primera exploración tras un traumatismo, constituyen las causas más frecuentes de siderosis bulbi. El manejo de esta afección consiste en la pronta extirpación del CEIO, que se puede realizar mediante electroimán cuando este es menor de 2 mm y está localizado en vítreo anterior, o mejor, mediante vitrectomía si son mayores y están adheridos a retina[1,2], mientras que la catarata siderótica se debe intervenir mediante facoemulsificación e implante de LIO[2], consiguiéndose unas buenos resultados funcionales incluso en casos de hasta 33 años de evolución[3]. Generalmente el EOG es el que sufre el mayor deterioro, que se estabiliza después de la cirugía, pero los campos visuales pueden mostrar progresiva constricción a pesar del progresivo aclaramiento de los depósitos férricos de la retina[4]. Los factores de riesgo que acarrean un peor resultado visual final son el retraso en la extracción

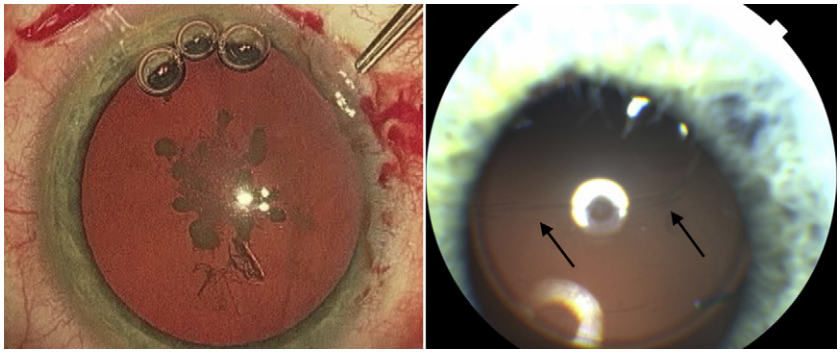

Figura 1 – A) Catarata siderótica: Véanse los depósitos de óxido férrico sobre la cápsula anterior del cristalino justo en el momento de iniciar la facoemulsificación. B) Aspecto tras la facoemulsificación. Las flechas señalan la rotura capsular posterior-superior que coincide con la entrada del CEIO.

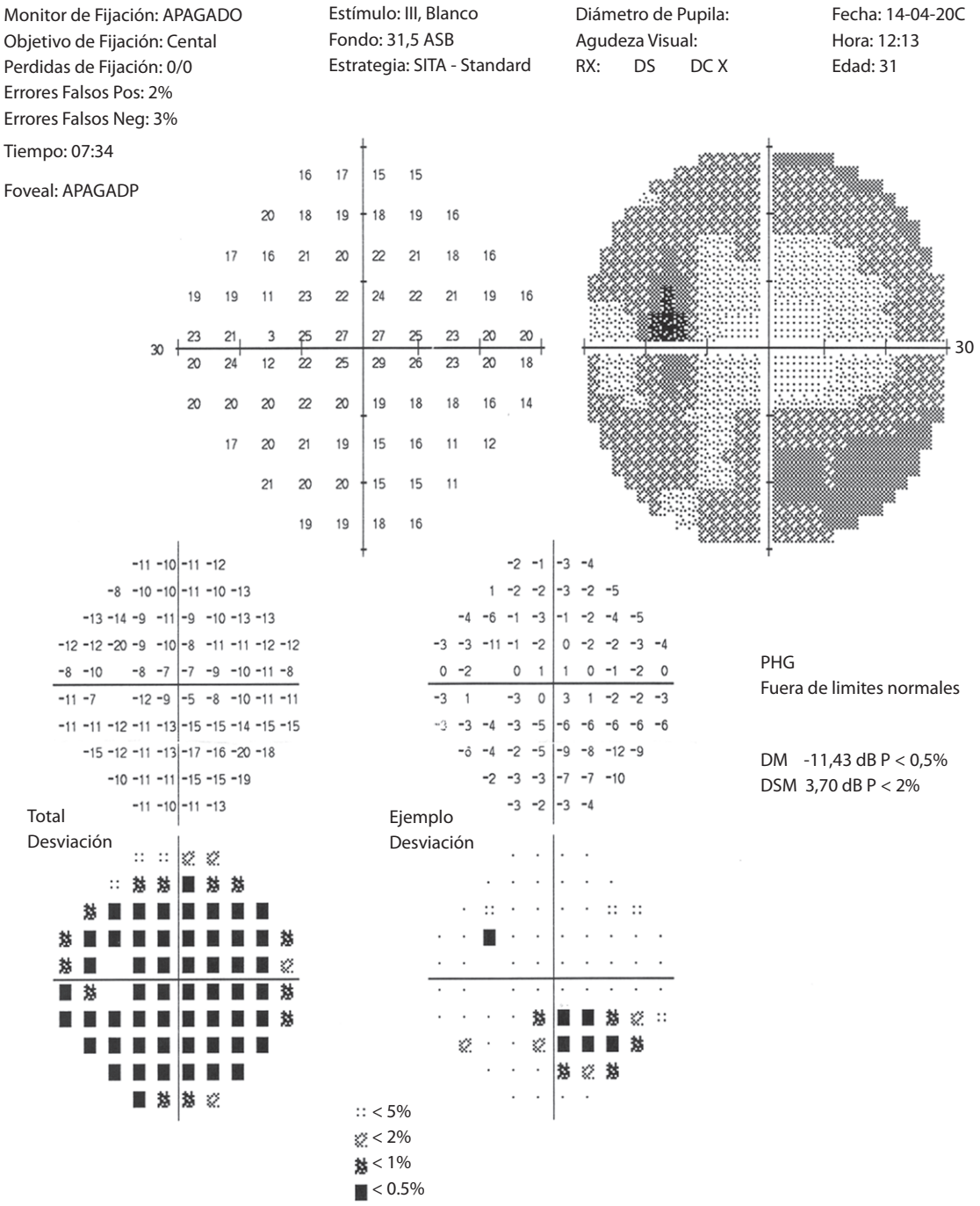

Figura 2 – Campo visual 30-2 de ojo izquierdo en el que se aprecia la reducción concéntrica del campo visual.

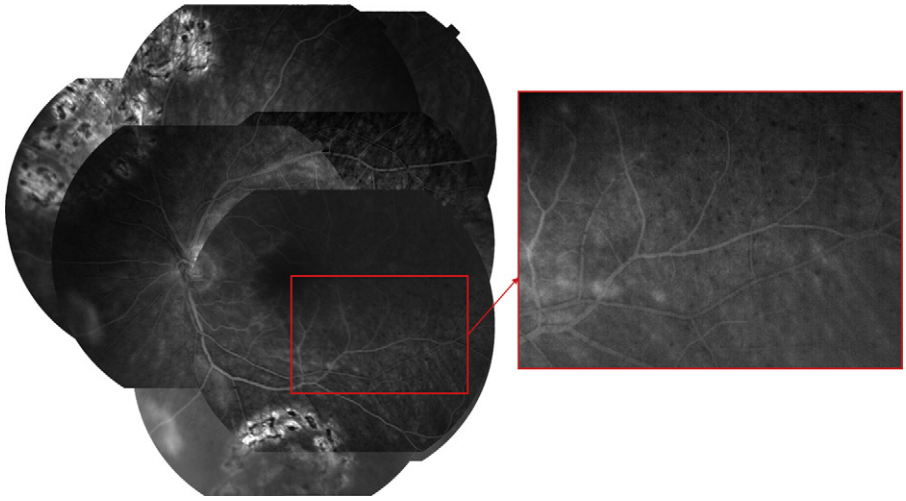

Figura 3 – Angiografía fluoresceínica. Defectos pantalla múltiples puntiformes a nivel del EPR en retina ecuatorial y periférica, visibles con más aumento en la imagen ampliada de la derecha. EPR: epitelio pigmentado de la retina.

Ganzfeld

Protocolo	Ejecutar	a ms	b ms	a µV	b µV	b/a	Frec.Rep. pps
Resp bastones	1,1 OI	47,80	86,40		214,2		0,5
	1,2 OD	49,00	82,40		153,6		
	2,1	48,00	86,20		206,0		0,5
	2,2	49,00	82,20		143,8		
Resp maxima	1,1 OI	26,60	48,20	176,5	475,9	-2,7	0,2
	1,2 OD	27,00	47,80	131,9	410,7	-3,11	
	2,1	26,20	48,80	179,8	496,0	-2,76	0,2
	2,2	26,60	47,40	145,4	420,7	-2,89	
Resp conos	1,1 OI	18,40	26,40	11,6	30,0	-2,58	5
	1,2 OD	18,60	25,60	10,6	25,6	-2,41	

Oscilatorios

Protocolo	Ejecutar	O1 ms	O2 ms	O3 ms	O4 ms	O5 ms	O1 µV	O2 µV	O3 µV	O4 µV	O5 µV
Oscilatorios	1,1 OI	20,40	28,80	34,30	43,50		33,4	67,8	25,2	7,2	
	1,2 OD	20,70	29,20	34,60	42,70		29,7	54,4	26,4	23,3	

Resp bastones

Oscilatorios

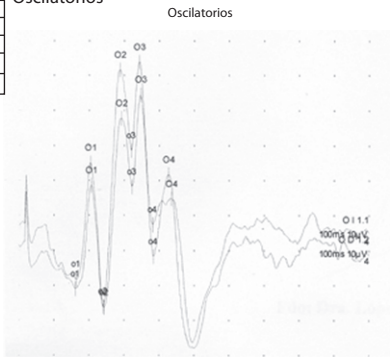

Figura 4 – A) Electrooculograma que muestra una muy discreta alteración con un índice de Arden de 1,8 en ojo izquierdo. B) Electrorretinograma de ojo izquierdo que resultó normal.

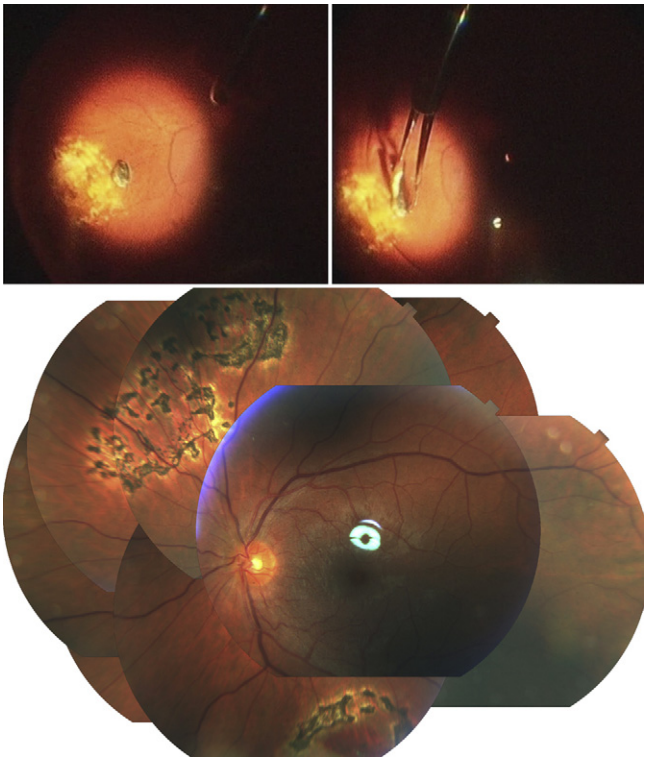

Figura 5 – Secuencia de la cirugía de extracción del cuerpo extraño intraocular. Aspecto post-quirúrgico del fondo de ojo.

del CEIO, la presencia de hemorragia o de desprendimiento de retina previos a la cirugía, la afectación traumática del cristalino y una pobre agudeza visual inicial[5].

Conflicto de intereses

Los autores declaran no tener ningún conflicto de intereses.

BIBLIOGRAFÍA

1. Fonollá-Gil M, Castro-Navarro J, González-Castaño C, García Nieto B, Saa-Gómez JA, Rodríguez-Calvo PP. Cuerpos extraños intraoculares del segmento posterior. Aspectos clínicos y epidemiológicos. Arch Soc Esp Oftalmol. 2001;76: 537–44.
2. Sneed SR, Weingeist TA. Management of siderosis bulbi due to a retained iron-containing intraocular foreign body. Ophthalmology. 1990;97:375–9.
3. Elgin U, Eranil S, Simsek T, Batman A, Ozdamar Y, Ozkan SS. Siderosis bulbi resulting from an unknown intraocular foreign body. J Trauma. 2008;65:942–3.
4. Schocket SS, Lakhanpal V, Varma SD. Siderosis from a retained intraocular stone. Retina. 1981;1:201–7.
5. Wani VB, Al-Ajmi M, Thalib L, Azad RV, Abul M, Al-Ghanim M, et al. Vitrectomy for posterior segment intraocular foreign bodies: visual results and prognostic factors. Retina. 2003;23:654–60.