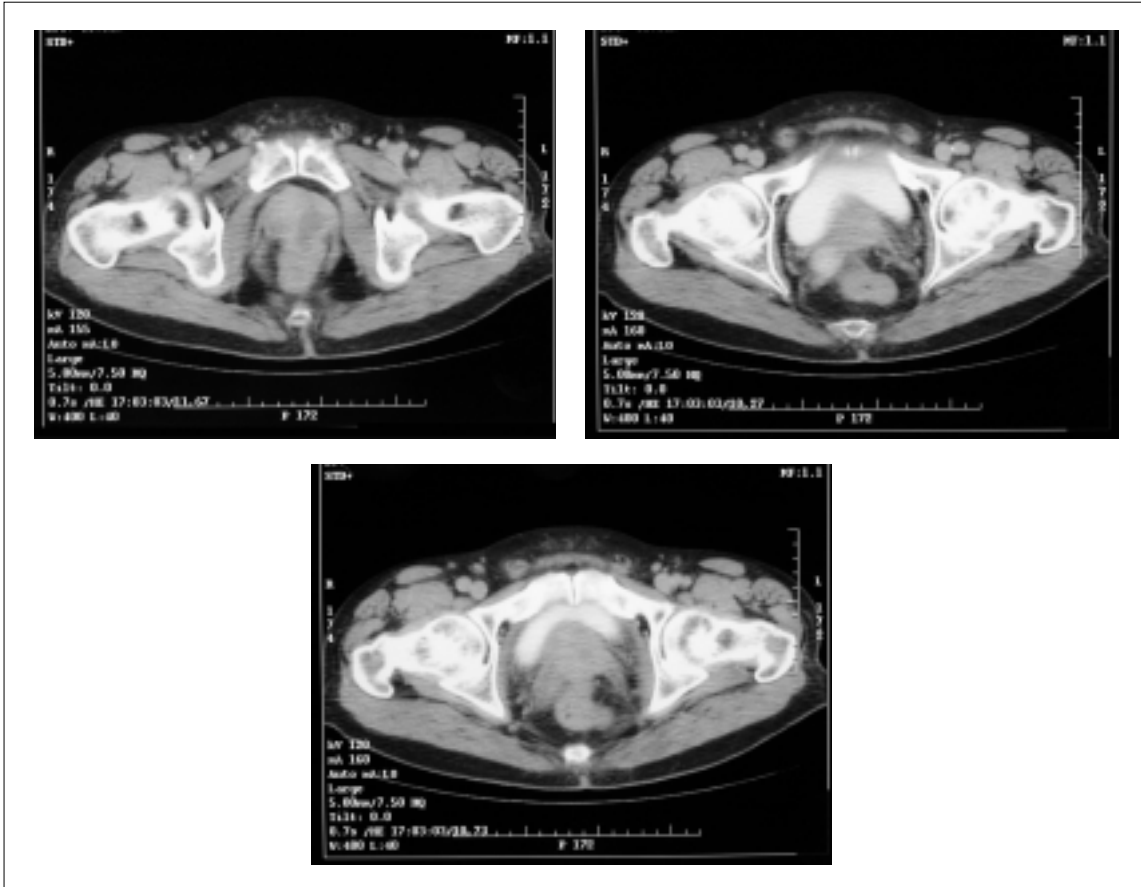


IMÁGENES EN UROLOGÍA



RABDOMIOSARCOMA DE PRÓSTATA

Paciente varón de 67 años de edad con antecedentes de diabetes mellitus e hipertensión que consulta en urgencias por tenesmo rectal y dolor perineal de unos quince días de evolución acompañados de un síndrome constitucional. Al tacto rectal se evidencia una masa en cara anterior del recto irregular y pétreo. En la ecografía trasrectal la próstata es heterogénea y se encuentra rodeada por una banda hipoeoica sin poder descartar origen prostático o rectal. La tomografía computerizada abdominopélvica(TC) describe una imagen hipodensa intraprostática a nivel del lóbulo izquierdo, con límites imprecisos y pérdida de los planos grasos compatible con proceso tumoral. La biopsia trasrectal confirmó el diagnóstico de rabdomiosarcoma tipo pleomórfico a nivel de la encrucijada véscico-prostática. Se decide quimioterapia neoadyuvante a cirugía de exanteración pélvica.

M. Musquera Felip, J.M^a. Rodríguez de Ledesma, A. Cetina Herrando, J. Salvador Bayarri, H. Villavicencio Mavrich. Unidad de Urgencias. Servicio de Urología. Fundació Puigvert. Hospital de Santa Creu i Sant Pau. Barcelona.