

Necrosis de glande secundaria a uretrectomía por recidiva tumoral de un carcinoma transicional de alto grado

Álvarez Múgica M, Jalón Monzón A, González Álvarez RC, Fernández Gómez JM, Martín Benito JL, Regadera Sejas FJ.

Servicio de Urología 1. Hospital Universitario Central de Asturias. Oviedo. Asturias.

Actas Urol Esp. 2007;31(2):178

Paciente de 78 años operado en junio del 2004 de cistoprostatectomía radical más derivación cutánea por carcinoma transicional de alto grado en vejiga. Biopsias en uretra prostáticas pre-cirugía resultaron negativas para tumor. 10 meses después de la cirugía comenzó con uretrorragia detectándose recidiva tumoral en uretra bulbo-membranosa, por lo que se le realizó uretrectomía. En el postoperatorio inmediato, (6º día tras la cirugía), comenzó la aparición de una escara necrótica en la punta del glande que aumentó de tamaño en los días posteriores (Figs. 1 y 2). Se le practicó glandectomía por necrosis del glande (Fig. 3).

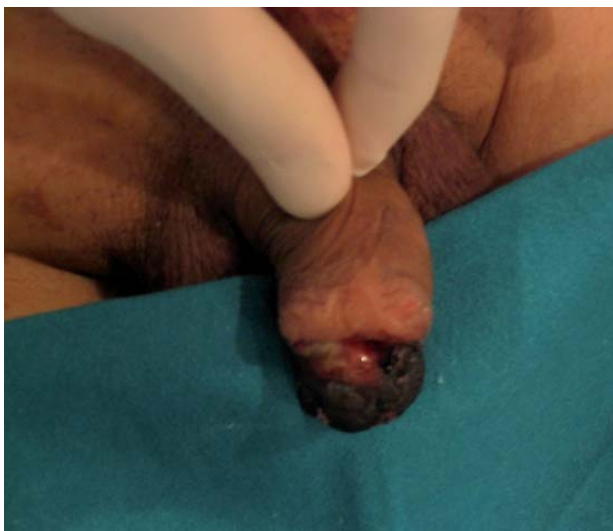

FIGURA 1

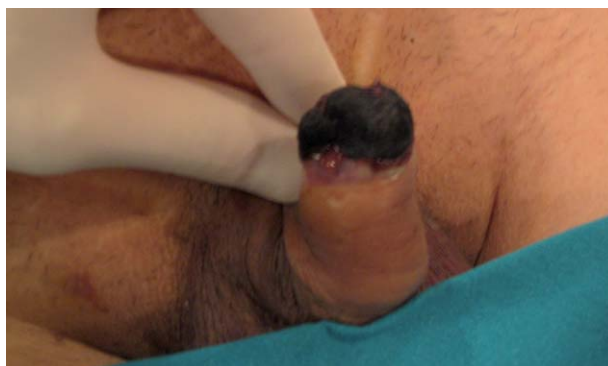

FIGURA 2

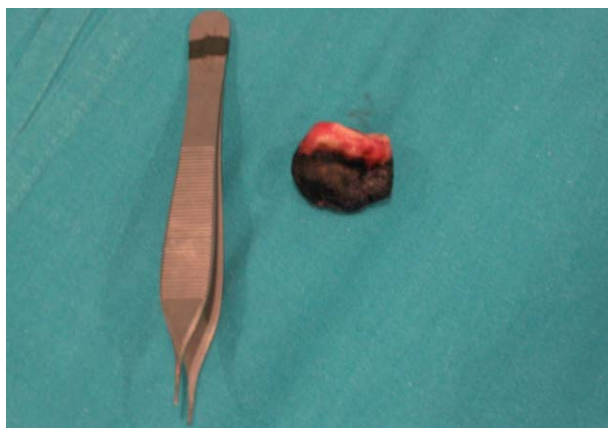


FIGURA 3

Correspondencia autor: Dr. M. Álvarez Múgica
 Servicio de Urología 1. Hospital Universitario Central de Asturias.
 Celestino Villamil s/n. 33006. Oviedo. Asturias.
 Tel.: 985108000 (extensión 38143)
 E-mail: malvarez79@mixmail.com
 Información artículo: Imágenes en Urología
 Trabajo recibido: enero 2006
 Trabajo aceptado: marzo 2006