

## Orquiectomía subalbugínea. Serie iconográfica

Pellicé i Vilalta C, Pares i Puntas M<sup>ª</sup>E.

*Clínica de Nuestra Señora del Remedio. Barcelona.*

Actas Urol Esp. 2007;31(3):296

Paciente catalogado, por sus comorbilidades, como "ASA III", a quien se le practicó una "orquiectomía bilateral transescrotal y media con plicatura de la albugínea" como pauta oncológica en un adenocarcinoma prostático (abril del 2005)

Actualmente, y sin tratamiento adyuvante ninguno, está en fase de remisión y además con un resultado "estético" lo suficientemente convincente:

- Presencia macroscópica y bien palpable de unas "estructuras intraescrotales" compatibles por su forma, textura y volumen con unos "testículos seniles".

- Todas estas eventualidades quedan también reflejadas en la iconografía ecográfica del caso aquí aportada. Se aprecian unas "entidades" compatibles con ambas gónadas y sus epidídimos.

Entrados ya en el siglo XXI, la orquiectomía como pauta oncológica, sigue manteniendo toda una vigencia en el tratamiento y control de la enfermedad tumoral prostática.

Correspondencia autor: Dr. C. Pellicé i Vilalta  
Clínica Nuestra Señora del Remedio. C/ Escorial, 148. 08024  
Barcelona. Tel.: 932 850 010  
E-mail autor: 15256cpv@comb.es  
Información artículo: Imágenes en Urología.  
Trabajo recibido: abril 2006  
Trabajo aceptado: marzo 2006

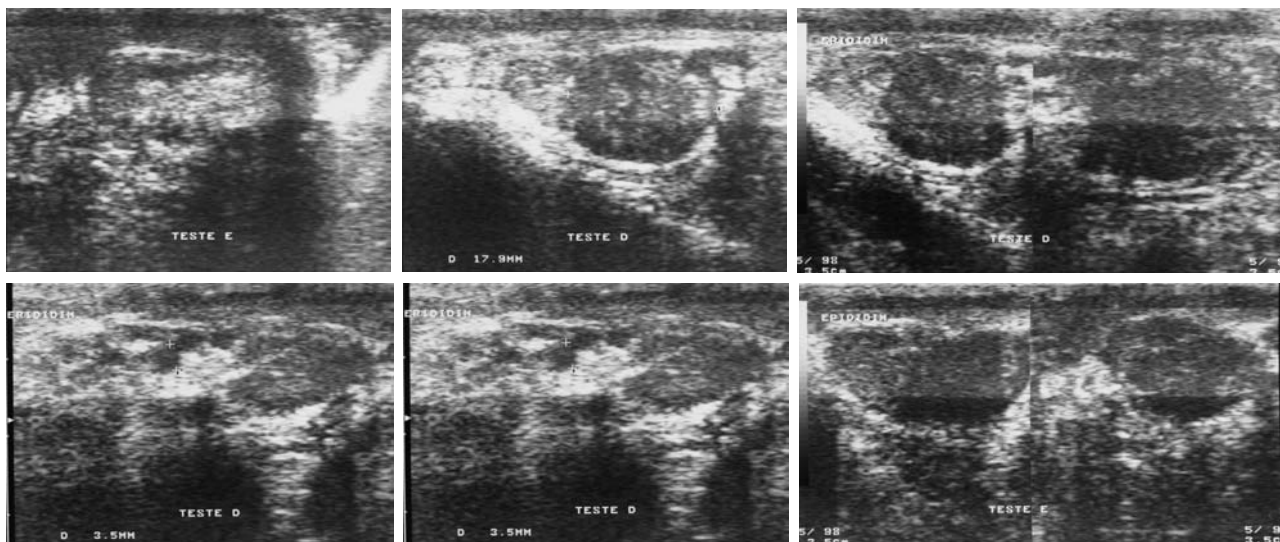


FIGURA 1