

Tumor adenomatoide de epididimo

Moyano Calvo JL, Giraldez Puig J, Sánchez de la Vega J, Dávalos Casanova G, Morales López A.

Servicio de Urología. Hospital Universitario Virgen Macarena. Sevilla

Actas Urol Esp. 2007;31(4):417-419

RESUMEN

TUMOR ADENOMATOIDE DE EPIDIDIMO

Objetivo: Los tumores paratesticulares son poco habituales siendo en la mayoría de los casos benignos. Aportamos un nuevo caso de tumor adenomatoide de epidídimo.

Método: Varón de 40 años con masa sólida en cola epidídimo tratada mediante exéresis de la misma

Resultados: Tumor adenomatoide confirmado mediante inmunohistoquímica

Conclusión: El tumor adenomatoide es el más frecuente de los tumores paratesticulares y su sospecha permite realizar cirugía conservadora.

Palabras clave: Epidídimo. Inmunohistoquímica. Tumores benignos.

ABSTRACT

ADENOMATOID TUMOR OF THE EPYDIDIMIS

Objective: Paratesticular tumors are very rare and mostly benign. We report a new case of adenomatoid tumor of epididymis

Method: Male of 40 years old with solid lesion in epididymis treated with mass excision

Results: Adenomatoid tumor of the epididymis confirmed with histopathologic technique

Conclusion: Adenomatoid tumor of epididymis is the most frequent paratesticular tumors and when is suspected, conservative surgery must be performed

Keywords: Epididymis. Immunohistochemistry. Benign tumors.

Los tumores paratesticulares son poco habituales, menos del 5% de las neoplasias intraescrotales, siendo en la mayoría de los casos (70-80%) benignos

El tumor adenomatoide es el más frecuente de ellos, y se localiza normalmente en el epidídimo, aunque también puede afectar al cordón y a las cubiertas testiculares. Su comportamiento es benigno, por lo que el tratamiento de elección es la exéresis del tumor.

CASO CLÍNICO

Paciente de 40 años que acude por masa testicular.

En la exploración se aprecia pequeña masa firme en cola de epidídimo izquierdo no dolorosa.

Se solicita ecografía testicular que nos muestra un nódulo ecogénico de 0,6 cm en cola de epidídimo (Fig. 1).

Se realiza exéresis de la lesión siendo el diagnóstico histopatológico el de "Tumor adenomatoide" (Figs. 2 y 3).

DISCUSIÓN

Los tumores adenomatoides son proliferaciones benignas mayoritariamente localizadas en los órganos genitales masculinos y femeninos. En el varón se localizan en el epidídimo, cordón espermático, próstata, conducto eyaculador y albugínea testicular, mientras que en la mujer se localizan en el útero, trompa de Falopio e hilio ovárico.

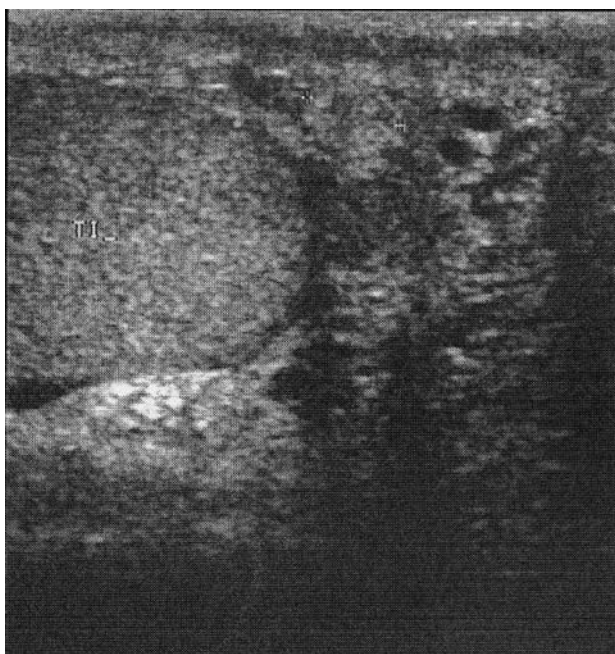


FIGURA 1. Ecografía testicular. Lesión hiperecogénica en cola de epidídimo izquierdo.

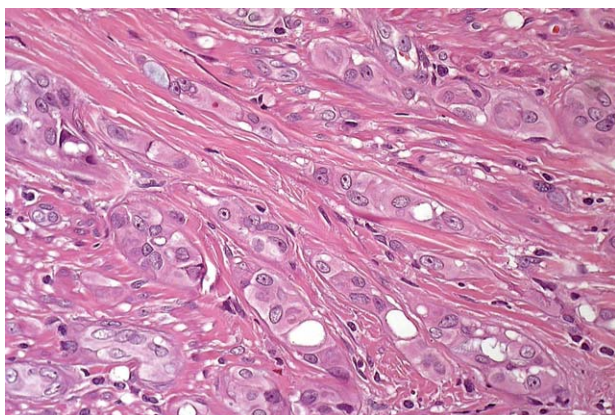


FIGURA 2. Tumor adenomatoide. H-E x 200. Nidos de células tumorales de amplio citoplasma eosinófilo ocasionalmente vacuolado, en el seno de un estroma fibroso.

El tumor adenomatoide es el más frecuente de los tumores paratesticulares, representando aproximadamente un 60% de los mismos¹. Su localización más frecuente es la cola del epidídimo, con un tamaño en la mayoría de los casos inferior a 2 cm^{1,2}.

Clínicamente se caracteriza por presentar una masa indolora que el enfermo descubre de manera fortuita, más raramente presenta dolor. La edad de mayor incidencia es la tercera y cuarta década.

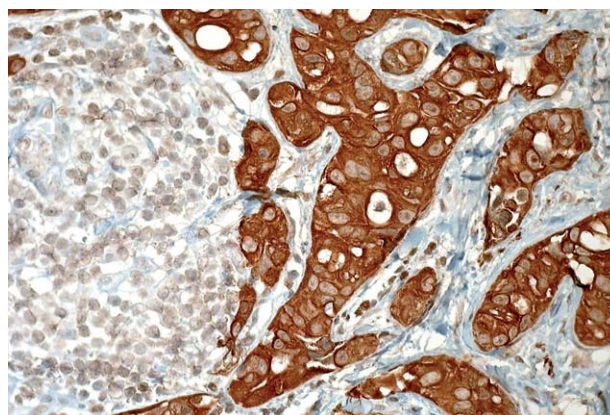


FIGURA 3. Positividad citoplasmática para Calretinina x200.

Su origen es incierto, si bien la mayoría de los estudios ultraestructurales e inmunohistoquímicos apoyan el origen mesotelial³⁻⁵. La causa de su preferente localización genital no ha sido bien explicada.

Histológicamente se caracteriza por una serie de espacios más o menos irregulares, revestidos por una capa de células epiteliales planas o cúbicas rodeadas de estroma colágeno e incluso fibras musculares. La disposición de las células epiteliales permite reconocer tres patrones: plexiforme, glandular y angiomatoide. Muy frecuentemente se encuentran vacuolas en el interior de las células, pudiendo estas llegar a ocupar todo el citoplasma^{1,3,4}.

Desde el punto de vista inmunohistoquímico se caracteriza por expresar siempre citoqueratinas AE1/AE3 y EMA, no expresando marcadores epiteliales ni los factores VIII y CD34. Su origen mesotelial es confirmado con la tinción para Calretinina. La Calretinina es una proteína fijadora del calcio perteneciente a la familia de la proteína S100 que se localiza tanto en el citoplasma como en el núcleo celular. Se identificó inicialmente en el tejido neural. Tiene una alta sensibilidad para identificar mesoteliomas y células mesoteliales, siendo muy rara su expresión en tumores malignos⁶.

En el estudio de imagen se muestra como masa homogénea hiperecogénica, aunque puede adoptar cualquier morfología⁷.

Su comportamiento es benigno, no conociéndose casos de malignización o de metástasis, por lo que el tratamiento de elección es su exéresis

quirúrgica, bien realizando exéresis del tumor cuando este está bien definido o bien una epididimectomía parcial

En la literatura urológica española el primer caso fue descrito por Montero⁸ en 1968, desde entonces se han comunicado treinta y cinco casos, debido a la escasa presentación de esta lesión.

REFERENCIAS

1. Davis CJ, Woodward PJ, Dehner LP. Tumors of paratesticular structures., pag 267. En Pathology and Genetics of tumours of the urinary system and male genital organs. WHO. Eble JN, Sauter G, Epstein JI, Sesterhenn editors. IARCPress. Lyon 2004.
2. Alapont Pérez FM, Gálvez Calderón J, Lember Lapaco PM. Tumor adenomatoide del epidídimo. Actas Urol Esp. 1999; 23(7):613-616.
3. Algaba F, Moreno A, Trias I. Tumores de los anejos testiculares. En Uropatología Tumoral. Correlación morfológica, molecular y clínica. Pag 340. Pulso Ediciones. Barcelona 1996.
4. Romero Pérez P, Amat Cecilia M, Rafie Mazketti W. Tumor adenomatoide de epidídimo. Aportación de un caso y revisión de la literatura nacional. Actas Urol Esp. 1996;20(9): 839-843.
5. Stephenson TJ, Mills PM. Adenomatoid tumors: an immunohistochemical and ultrastructural appraisal of their histogenesis. J Pathol. 1986;148:327-335.
6. Doglioni C, Der Tos Ap, Laurino L, Iuzzolino P, Chiarelli C, Celio MR, Viale G. Calretinin a novel immunohistochemical marker for mesothelioma. Am J Surg Pathol. 1996;20(9): 1037-1096.
7. Woodward PJ, Schwab CM, Sesterhenn IA. From the archives of the AFIP: extratesticular scrotal masses: radiologic-pathologic correlation. Radiographics. 2003;23(1):215-240.
8. Montero J. Tumor adenomatoide de epidídimo. Arch Esp Urol. 1968;21:425-428.

Correspondencia autor: Dr. J.L. Moyano Calvo
Centro Urológico San Ignacio
Eduardo Rivas, 3. 41018 Sevilla. Tel.: 954 570 361
E-mail autor: joseluis Moyano@ya.com/moyano@pulso.com
Información artículo: Nota clínica
Trabajo recibido: enero 2006
Trabajo aceptado: abril 2006