

Divertículo uretral femenino

García Rodríguez J, González Huergo F*, García-Sastre García ME*, Regadera Sejas J.

*Servicio de Urología I. Hospital Universitario Central de Asturias. Oviedo. *Servicio de Urología. Hospital Comarcal de Jarrío. Coaña. Asturias.*

Actas Urol Esp. 2007;31(4):428

Se trata de una mujer de 63 años que consulta por infecciones urinarias de repetición, goteo terminal y masa en pared vaginal anterior. A la exploración se objetiva drenaje purulento por uretra a la presión de bultoma vaginal. Se realiza cistouretrografía (Fig. 1) objetivando divertículo uretral, confirmando drenaje uretral mediante uretroscopia.

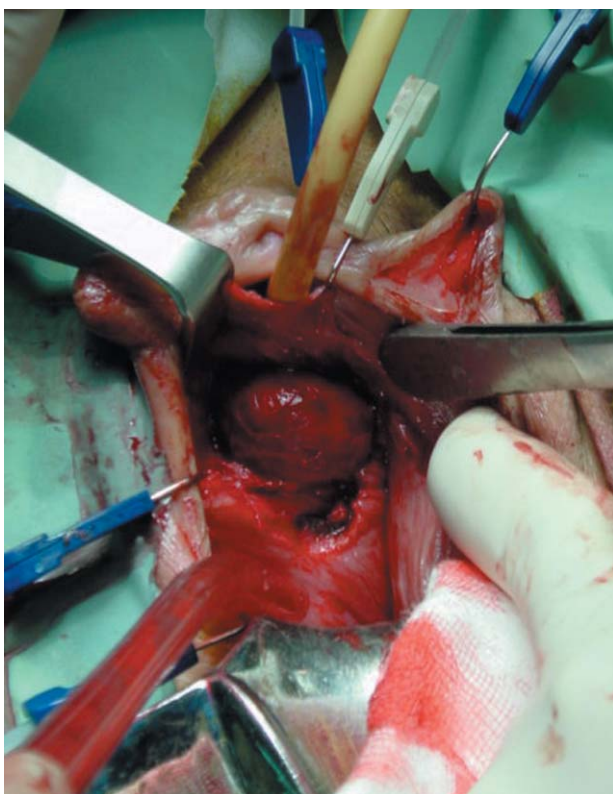


FIGURA 1

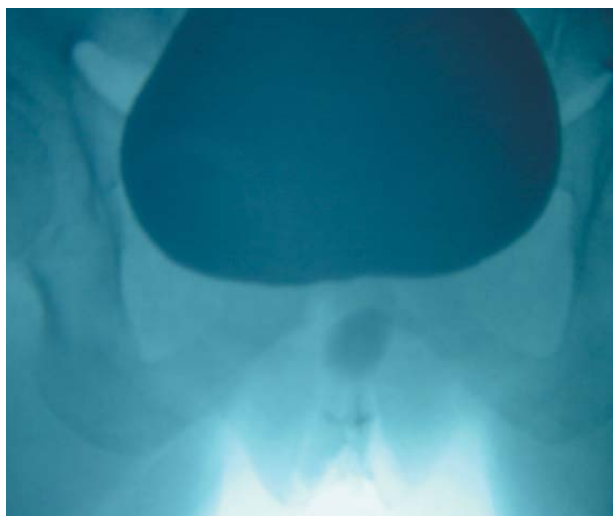


FIGURA 2

Se practica tratamiento quirúrgico mediante técnica de escisión transvaginal con liberación de las paredes del divertículo hasta el cuello del saco diverticular, cierre del mismo y realización de colgajo de pared vaginal sin superposición de suturas (Fig. 2).

En los controles posteriores se objetiva desaparición de clínica previa.

Correspondencia autor: Dr. J. García Rodríguez
 Servicio de Urología I. Hospital Universitario Central de Asturias.
 Celestino Villamil, s/n. 33006 Oviedo. Asturias
 Tel.: 985 108 004
 E-mail autor: jgrmed@hotmail.com
 Información artículo: Imágenes en Urología
 Trabajo recibido: marzo 2006
 Trabajo aceptado: abril 2006