

## Perforación divertículo vesical por apéndice epiploico

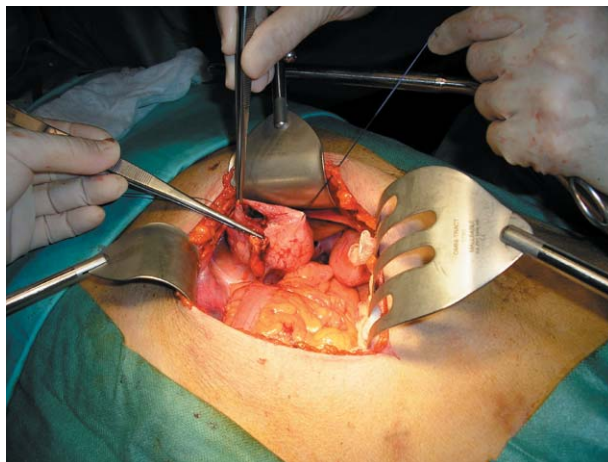
Díez-Caballero Alonso F, Benejam Gual J.

*Servicio de Urología. Fundación Hospital de Manacor. Palma de Mallorca*

Actas Urol Esp. 2007;31(4):429

**P**aciente de 63 años con antecedentes personales de EPOC y funduplicatura laparoscópica tipo NISSEN por hernia diafragmática paraesofágica encarcerada.

Diagnosticado de gran divertículo vesical y litiasis ureteral de gran tamaño. Previa intervención programada, presenta ingreso urgente por hematuria macroscópica anemizante que obliga a revisión endoscópica urgente hallando gran divertículo vesical perforado y por apéndice epiploico sigmoideo. Se realiza laparatomía media (Fig. 1) con exéresis de divertículo vesical y apéndice epiploico así como ureterolitotomía izquierda.



**FIGURA 1**

---

Correspondencia autor: Dr. F. Díez Caballero Alonso  
Servicio de Urología. Fundación Hospital de Manacor. C/ta.  
Manacor-Alcudia, s/n. 07500 Manacor. Palma de Mallorca  
Tel.: 971 847 000  
E-mail autor: fdcaballero@yahoo.com  
Información artículo: Imágenes en Urología  
Trabajo recibido: marzo 2006  
Trabajo aceptado: abril 2006