

Poliquistosis renal del adulto. Nefrectomía bilateral

Diez-Caballero Alonso F, García-Miralles Reyes F.

Servicio Urología Fundación Hospital de Manacor. Palma de Mallorca.

Actas Urol Esp. 2007;31(5):573

Paciente de 53 años diagnosticado de poliquistosis renal del adulto a los 30 años con deterioro progresivo de función renal (en situación de pre-diálisis) con múltiples ingresos, en el último año por infección/hemorragia de los quistes renales. Se realiza RNM (Fig. 1), donde se visualiza la poliquistosis hepatorenal bilateral con sustitución casi total del parénquima renal por múltiples quistes, alguno de ellos ocupados por material hemático. Se realiza nefrectomía

bilateral tras abordaje por vía subcostal izquierda ampliada. El estudio anatomopatológico confirma el diagnóstico (Fig. 2).

Correspondencia autor: Dr. F. Diez-Caballero Alonso
 Servicio de Urología. Fundación Hospital de Manacor.
 Ctra. Manacor-Alcudia, s/n - 07500 Mallorca (Baleares)
 Tel.: 971 847 000
 E-mail autor: fdcaballero@yahoo.com
 Información artículo: Imágenes en urología
 Trabajo recibido: mayo 2006
 Trabajo aceptado: junio 2006

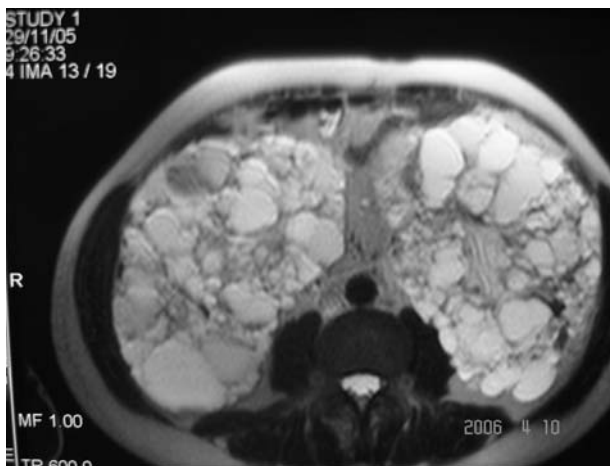


FIGURA 1

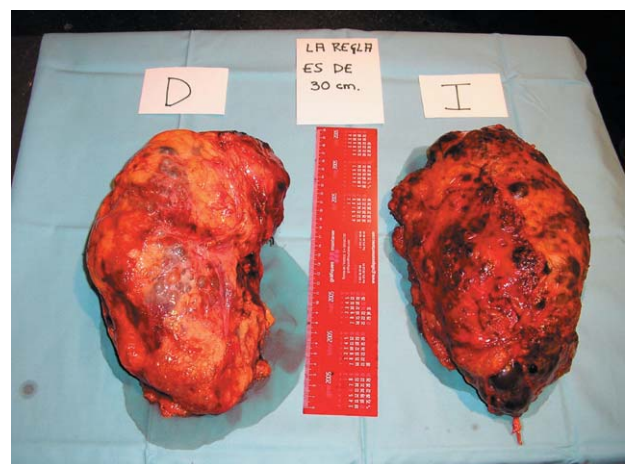

FIGURA 2