

Metástasis en partes blandas por un carcinoma micropapilar de vejiga

San Miguel Fraile P, Antón Badiola I, Ortiz Rey JA, Fernández Fernández G*, Iglesias Rodríguez B, Zungri Telo E**.

*Servicio de Anatomía Patológica. *Servicio de Radiología. **Servicio de Urología. Hospital POVISA. Vigo. Pontevedra.*

Actas Urol Esp. 2007;31(7):788-791

RESUMEN

METASTASIS EN PARTES BLANDAS POR UN CARCINOMA TRANSICIONAL MICROPAPILAR DE VEJIGA

El carcinoma micropapilar es una variante infrecuente de carcinoma vesical (incidencia del 0.7%) con comportamiento clínico agresivo. Histológicamente está constituido por nidos pequeños de células uroteliales dispuestas en lagunas que simulan invasión vascular y se suelen asociar a estadios clínicos avanzados y alto grado histológico. Estos tumores generalmente se asocian a otras variantes histológicas de carcinoma transicional. Los tumores de vejiga suelen metastatizar a ganglios linfáticos, pulmón, hueso e hígado, pero son excepcionales las metástasis a partes blandas. Presentamos el caso de un varón de 77 años que presentó una masa metastásica en partes blandas de pared abdominal a los 6 años de realizarle resección de un carcinoma transicional variante micropapilar de vejiga.

Palabras clave: Carcinoma micropapilar, carcinoma transicional, metástasis, partes blandas.

ABSTRACT

SOFT TISSUE METASTASES BY MICROPAPILLARY BLADDER CARCINOMA. METASTATIC DISEASE

Micropapillary transitional cell carcinoma is a rare (incidence of 0.7%) and highly aggressive variant of bladder carcinoma. Morphologically, it is characterized by small tight clusters of neoplastic cell floating in clear spaces resembling lymphatic channels. Its usual presentation is like a high grade and stage carcinoma and most often is associated with a variable component of conventional carcinoma or other variants. The usual sites of bladder cancer metastases are the lymph nodes, lungs, bone and liver. Soft tissues metastases from transitional cell carcinoma of the bladder occur infrequently. We report the cases of a 77-year-old man presenting with an abdominal soft tissue mass a six years after local excision of a micropapillary bladder carcinoma.

Keywords: Micropapillary carcinoma, transitional carcinoma, metastasis, soft tissues.

Amin et al. describieron en 1994 una variante inusual de carcinoma transicional de vejiga denominada carcinoma micropapilar, debido a su semejanza histológica con el carcinoma papilar seroso de ovario¹. Desde entonces, se han descrito pequeñas series o casos aislados de este tumor, que muestra una incidencia aproximada del 0,7-1,5% de todos los tumores de vejiga^{1,2}. Histológicamente se caracteriza por presenta en superficie múltiples

papilas irregulares y finas, sin tejido conectivo. Suelen ser tumores de alto grado histológico con gran agresividad local y con tendencia a producir permeación vascular y metastatizar, incluso en las fases iniciales de la enfermedad. Describimos un caso de carcinoma micropapilar de vejiga (G3 pT1) con varias recidivas locales y que presentó a los 6 años del diagnóstico inicial una metástasis en partes blandas de pared abdominal.

Cuadro de abreviaturas: TAC: Tomografía Axial Computarizada. PET: Tomografía por emisión de positrones. CK: Citoqueratina.

CASO CLÍNICO

Paciente varón de 77 años de edad (HC 53.296/3), exfumador de 60 cigarrillos/día, con antecedentes de:

- Infarto de miocardio.
- Cirugía de aneurisma abdominal infrarrenal.
- Litiasis renal derecha.
- Hipertensión arterial.

Consulta por presentar hematuria macroscópica monosintomática en 1999. Se le diagnosticó de carcinoma transicional de vejiga mostrando muy focalmente áreas micropapilares (G3-pT1) (Fig. 1) y áreas de carcinoma in situ.

Posteriormente presentó recidiva tumoral en el año 2000 y 2004 diagnosticadas de carcinoma in situ y fueron tratados con quimioterapia intravesical (BCG).

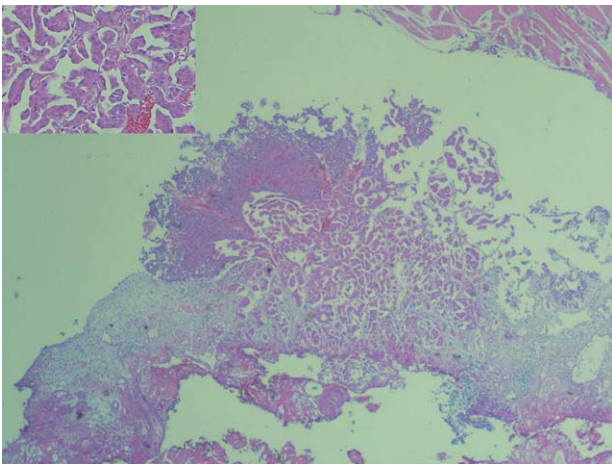


FIGURA 1. Carcinoma micropapilar de vejiga (G3-pT1) (H&Ex50).

En Enero de 2005 acude a nuestro hospital por presentar una tumoración en pared abdominal, a nivel de fosa iliaca derecha, motivo por el que se realiza un TAC (Tomografía axial computerizada) abdominal que objetiva masa sólida de 7 x 6 cms en la musculatura de pared abdominal anterior derecha (Fig. 2). Se le realizó laparotomía con resección en bloque de pared abdominal. En el servicio de Anatomía Patológica se recibió un fragmento irregular que pesaba 180 g y media 9 x 9 x 7 cm. A los cortes seriados se identificó una lesión nodular blanquecina y firme que media 6 x 6 x 5 cm y no contactaba con borde de resección aunque focalmente estaba próximo. El estudio anatomopatológico mostró un carcinoma pobre-

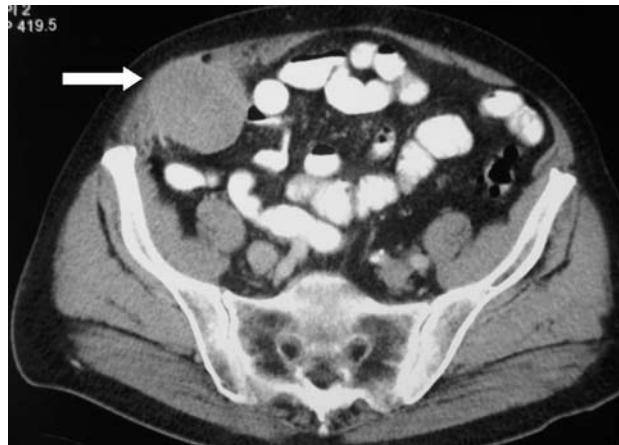

FIGURA 2. TAC abdominal: masa sólida de 7 x 6 cms en pared abdominal derecha (flecha).

mente diferenciado de alto grado histológico que frecuentemente mostraba un patrón micropapilar y con frecuente permeación de vasos linfáticos lo que sugería el origen metastásico del mismo (Fig. 3). Se realizó estudio con técnicas de inmunohistoquímica mostrando positividad para queratina (AE1-AE3) y citoqueratina (CK) 7 (Fig. 4) y negatividad para CK20, TTF-1, N-Cam, Cromogranina y Sinaptofisina. El diagnóstico final fue de metástasis en pared abdominal por un carcinoma micropapilar de vejiga.

Posteriormente se le realiza PET (Tomografía por emisión de positrones) observándose en hemipelvis derecha, en el trayecto de la iliaca, un depósito focal hipermetabólico compatible con metástasis ganglionar, hallazgo que fue confirmado en posterior TAC abdominopélvico. Sin embargo, no

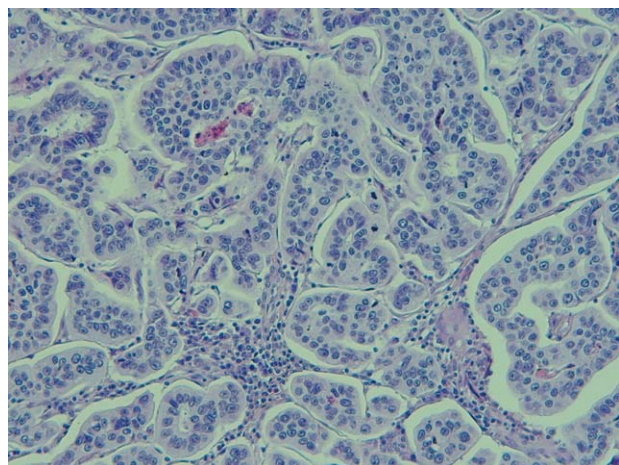


FIGURA 3. Metástasis en partes blandas por carcinoma micropapilar (H&Ex210).

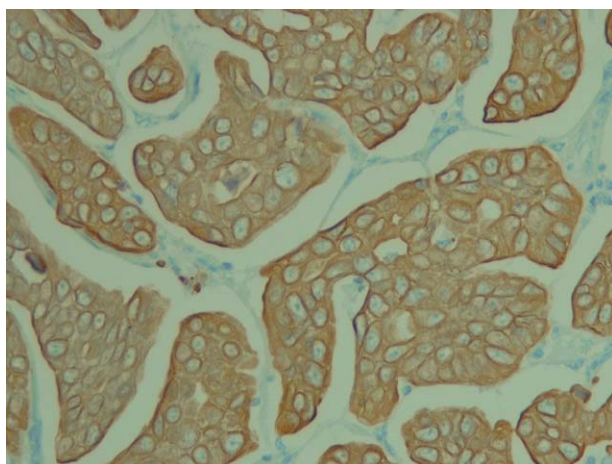


FIGURA 4. Positividad difusa para CK7 (CK7x210).

se detectó recidiva en vejiga y las citologías de orina fueron negativas. Se le administraron 4 ciclos de quimioterapia según protocolo Carboplatino-Gemcitabina objetivándose en la revisión respuesta completa. El paciente está vivo y libre de enfermedad a los 12 meses del diagnóstico inicial.

DISCUSIÓN

El patrón micropapilar ha sido descrito en tumores de origen muy variable como ovario, endometrio, mama, tiroides y pulmón y casi siempre se han asociado a tumores con un estadio clínico avanzado y pronóstico adverso^{3,4}.

En 1994 Amin et al.¹ describieron el carcinoma micropapilar de vejiga como una variante de carcinoma transicional que histológicamente recuerda al carcinoma seroso papilar de ovario. Histológicamente son tumores que en superficie muestran pequeños acúmulos papilares y filiformes de células tumorales que pueden tener un fino eje fibrovascular. En profundidad suelen infiltrar en forma de nidos compactos de células en general con marcada atípia citológica que reemplaza a estroma normal y produce notable artefacto. Son tumores con gran capacidad para invadir vasos linfáticos y sanguíneos, por lo que no es inusual la diseminación ganglionar y/o metastásica, como es el que caso que aquí presentamos.

En la serie publicada por Amin et al.¹ todos los casos fueron grado 3 y en 10 casos (55%) y se asociaban a carcinoma transicional in situ, como

nuestro caso. En esta misma serie¹, se detectó el patrón micropapilar en la primera biopsia sólo en el 72% de los casos y la invasión de capas musculares en el 41% por lo que en muchas ocasiones es difícil hacer el diagnóstico y evaluar con precisión el estadio tumoral en la primera biopsia, y frecuentemente queda diferido a biopsias sucesivas e incluso a las piezas de cistectomías. Resultados similares han sido publicados posteriormente en las pequeñas series^{2,4-6}. En nuestro caso, el componente de carcinoma micropapilar fue focal, sólo apareció representada en la primera biopsia e infiltraba exclusivamente la lámina propia (pT1), a pesar de observarse frecuentes fragmentos de capa muscular en las biopsias realizadas, apareciendo posteriormente este patrón histológico a los seis años del diagnóstico inicial como una metástasis en partes blandas de pared abdominal.

El patrón micropapilar se asocia frecuentemente a diseminación ganglionar y/o metastásica. En la serie publicada por Amin et al.¹ en 8 casos (44%) hubo diseminación ganglionar local y/o metástasis a distancia (peritoneo, cerebro, ganglio intraparietale, mesenterio, colon, ganglio linfático supraclavicular, hígado y escroto). Posteriormente se han descrito casos aislados de metástasis a retroperitoneo⁷, estómago⁸, ductos biliares⁹, hígado¹⁰ y piel¹¹. Sin embargo, en la mayor parte de estos casos, el carcinoma micropapilar fue diagnosticado en un estadio clínico avanzado^{1,8}, por lo que este factor también pudo contribuir a la mala evolución. Lo más importante de nuestro caso, es que a pesar de ser un carcinoma transicional en un estadio clínico inicial (pT1), se manifestó a los seis años del diagnóstico inicial como una metástasis en pared abdominal. Maranchi et al.⁴ han publicado una serie de cinco carcinomas micropapilares en estadio clínico inicial (4 casos pT1 y 1 caso pTa). En esta serie, dos pacientes fallecieron, dos pacientes están libres de enfermedad y un caso hay recurrencia local. Estos resultados sugieren que cuando el estado general del paciente es aceptable se debe recurrir a la cistectomía incluso en estadio pT1.

El carcinoma micropapilar de vejiga se asocia frecuentemente a otras variantes histológicas de carcinoma transicional, pero cuando existe este patrón en el tumor de origen, aunque la afecta-

ción sea focal, suele ser el patrón histológico predominante en la metástasis y no es inusual que sea el único componente, como es el caso que aquí presentamos¹².

En las metástasis con patrón micropapilar las técnicas de inmunohistoquímica son necesarias para determinar el origen de la neoplasia. En los tumores de vejiga, el patrón de inmunohistoquímica más frecuente es CK7 y CK20 positivo^{12,13}, pero también puede observarse CK7 positivo y CK20 negativo¹³, como en nuestro caso.

El pronóstico en estos tumores parece que es malo a pesar de emplear tratamientos multidisciplinarios^{1,2}. No obstante, el número de casos publicados es aún pequeño para predecir el pronóstico y evolución de esta enfermedad.

En resumen, presentamos un carcinoma transicional de vejiga con patrón micropapilar focal (G3, pT1), que debutó a los seis años del diagnóstico inicial con una metástasis en partes blandas. Comentamos la importancia de reconocer esta entidad por su mal pronóstico y su tendencia a producir metástasis incluso en estadios clínicos poco avanzados.

REFERENCIAS

1. Amin MB, Ro JY, El-Sharkawy T, Lee KM, Troncoso P, Silva GE, et al. Micropapillary variant of transitional cell carcinoma of the urinary bladder. Histologic pattern resembling ovarian papillary serous carcinoma. *Am J Surg Pathol* 1994;18(12):1224-1232.
2. Johansson SL, Borghede G, Holmång S. Micropapillary bladder carcinoma: a clinicopathological study of 20 cases. *J Urol* 1999;161:1798-1802.
3. Nassar H. Carcinomas with micropapillary morphology. Clinical significance and current concepts. *Adv Anat Pathol* 2004;11:297-303.
4. Maranchie JK, Bouyounes BT, Zhang PL, O'Donnell MA, Summerhayes IC, DeWolf WC. Clinical and pathological characteristics of micropapillary transitional cell carcinoma: a highly aggressive variant. *J Urol* 2000;163:748-751.
5. Samaratunga H, Khoo K. Micropapillary variant of urothelial carcinoma of the urinary bladder: A clinicopathological and immunohistochemical study (Abstract). *Mod Pathol* 2003;16(1):168 A.
6. Lopez JI, Andrés L, Etxegarai L, Ereño C, Bilbao FJ. Micropapillary transitional cell carcinoma of the urinary bladder. A study of 8 cases (Abstract). *Mod Pathol* 2003;16(1):160 A.
7. Nishizawa K, Kobayashi T, Mitsumori K, Ide Y, Watanabe J, Ogura K. Micropapillary bladder cancer. *Int J Urol* 2005;12:506-508.
8. Ribé A, Solé M, Campo E, Cardesa A. Papillary transitional cell carcinoma. *Am J Surg Pathol* 1996; 20: 125-126.
9. Hong SP, Park SW, Lee SJ, Chung JP, Song SY, Chung JB, et al. Bile duct wall metastasis from micropapillary variant transitional cell carcinoma of the urinary bladder mimicking primary hilar cholangiocarcinoma. *Gastrointest Endosc* 2002;56:756-760.
10. Baty V, Michaet V, Taniere P, Chalabreysse P, Magnin B, Ray-Coquard I. Peritoneal carcinomatosis and hepatic infiltration related to the dissemination of a micropapillary cell carcinoma of the bladder. *Gastroenterol Clin Biol* 2003;27(8-9):828-832.
11. Dominici A, Nesi G, Mondaini N, Amorosi A, Rizzo M. Skin involvement from micropapillary bladder carcinoma as the first clinical manifestation of metastatic disease. *Urol Int* 2001;67:173-174.
12. Ripa Saldías L, Guarch Troyas R, Hualde Alfaro A, De Pablo Cárdernas A, Pinós Paul M, Santiago González de Garibay A. Carcinoma micropapilar de vejiga: aportación de un caso y revisión de la bibliografía. *Actas Urol Esp* 2005;29 (4):408-413.
13. Cid Mouteira P, Ortiz-Rey JA, Antón Badiola I, San Miguel Fraile P, Álvarez Álvarez C, Zungri Telo E, et al. Expresión coordinada de citoqueratinas 7 y 20 en el carcinoma transicional de vejiga: utilidad diagnóstica. *Actas Urol Esp* 2002; 26 (4): 279-284.

Correspondencia autora: Dra P. San Miguel Fraile
 Servicio de Anatomía Patológica. Hospital POVISA
 Salamanca, 5 - 36211 Vigo (Pontevedra)
 E-mail autora: psanmiguel@posiva.es
 Información artículo: Nota clínica
 Trabajo recibido: febrero 2006
 Trabajo aceptado: abril 2006