

## Endometriosis vesical

Giménez Bachs JM, Pastor Guzmán JM, Donate Moreno MJ, Pastor Navarro H, Carrión López P, Virseda Rodríguez JA.

*Servicio de Urología. Complejo Hospitalario Universitario de Albacete.*

Actas Urol Esp. 2007;31(8):940

Mujer de 33 años remitida desde consulta de infertilidad por sospecha de endometriosis vesical, habiendo sido diagnosticada previamente de endometriosis tubárica. Presenta leve clínica miccional coincidiendo con la menstruación, aunque no hematuria. Tras realizar ecografía en la que se ve imagen excrescente vesical, así como citología de orina negativa para células tumorales, se procede a endoscopia vesical bajo anestesia en la que se observa protusión de la mucosa vesical por probable endometrioma vesical y a la resección del

mismo salida de contenido "achocolatado", tal y como se muestra en las Figuras 1 y 2. El resultado histológico de la biopsia confirma el diagnóstico de endometriosis vesical.

---

Correspondencia autor: Dr. J.M. Giménez Bachs  
Servicio de Urología. Complejo Hospitalario Universitario de Albacete. Hermanos Falcó, 37 - 02006 Albacete  
Tel.: 967 597 100  
E-mail autor: gbjosem@sescam.jccm.es  
Información artículo: Imágenes en Urología  
Trabajo recibido: julio 2006  
Trabajo aceptado: septiembre 2006

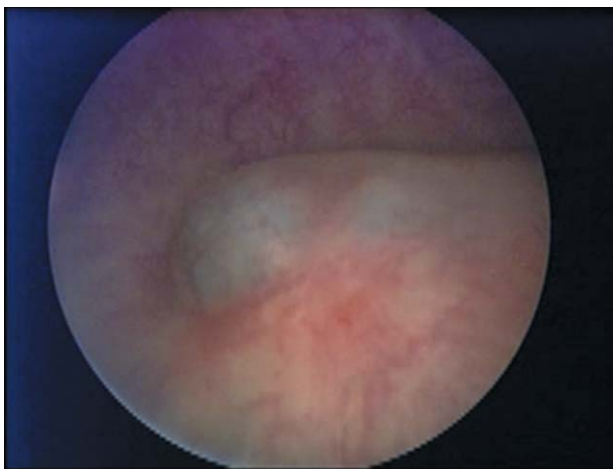


FIGURA 1

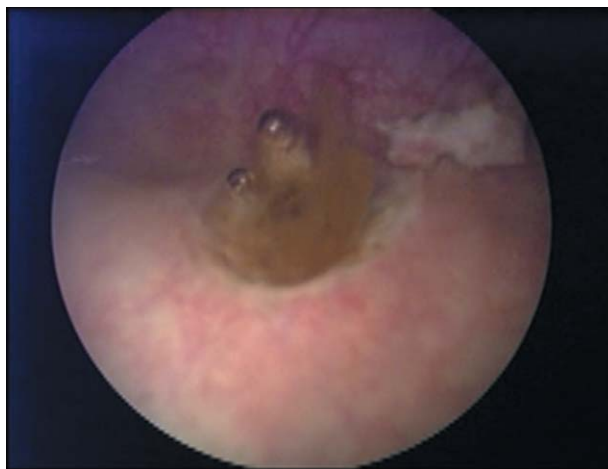

FIGURA 2