

Bifidez pieloureteral proximal derecha incompleta y triplicidad pieloureteral proximal izquierda incompleta

Monllau Font V, Segarra Tomás J, Alberola J, Pascual M, Sánchez Martín FM, Millán Podríguez F, Villavicencio Mavrich H.

Servicio de Urología. Fundació Puigvert. Barcelona

Actas Urol Esp. 2008;32(10):1046

Mujer de 75 años, con antecedentes de HTA, histerectomía, mastectomía derecha por neoplasia de mama y gastrectomía parcial por perforación, que ingresa en otro centro para estudio de síndrome febril de origen desconocido. La paciente niega antecedentes urológicos.

Remitida a Nuestro Centro para estudio de dudosa litiasis en uréter distal izquierdo, visualizada por TC. Se solicitan:

- Ecografía Reno-Vesical: mínima ectasia pielocalicilar en riñón izquierdo, con dilatación ureteral izquierda, sin poder determinar la causa.

- U.I.V: ausencia de imágenes radiopacas en la Rx simple. Funcionalismo renal bilateral conservado.

Se observa bifidez pieloureteral proximal derecha incompleta y, en sistema colector izquierdo, triplicidad pieloureteral proximal incompleta, con uréter distal común de mayor calibre, sin signos de uropatía obstructiva. Se visualizan también, imágenes saculares vesicales compatibles con divertículos de Hutch.

Correspondencia autor: Dra. V. Monllau Font
 Servicio de Urología. Fundació Puigvert
 Cartagena, 340-350 - 08025 Barcelona
 Tel.: 934 169 700
 E-mail autor: 37359vmf@comb.es
 Información artículo: Imágenes en Urología
 Trabajo recibido: junio 2007
 Trabajo aceptado: julio 2007

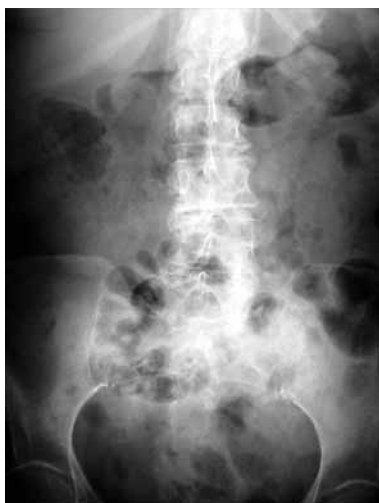

FIGURA 1

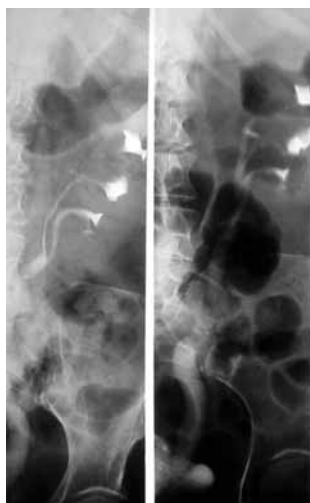


FIGURA 2

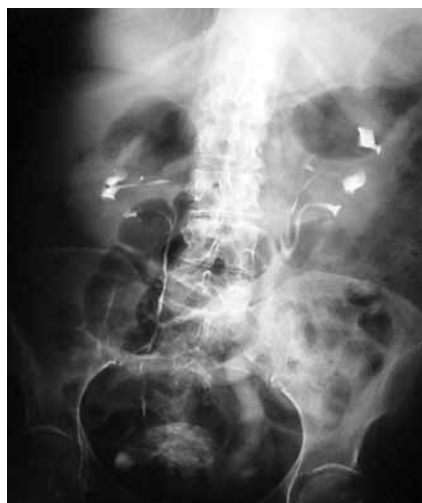
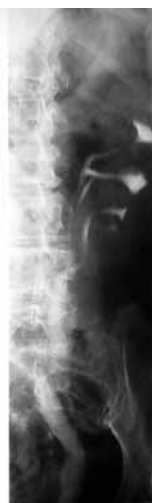
FIGURA 3