

## Carcinoma urotelial micropapilar de vejiga: Aportación de un caso y revisión de la literatura

Astigueta Pérez J\*, Abad Licham M\*\*, Morante Deza C\*, Pow-Sang Godoy M\*, Meza Montoya L\*, Destéfano Urrutia V\*.

*\*Departamentos de Urología Oncológica y \*\*Anatomía Patológica Oncológica. Instituto Nacional de Enfermedades Neoplásicas. Lima (Perú).*

Actas Urol Esp. 2008;32(5):552-555

### RESUMEN

#### CARCINOMA UROTELIAL MICROPAPILAR DE VEJIGA: APORTACIÓN DE UN CASO Y REVISIÓN DE LA LITERATURA

El carcinoma urotelial micropapilar (CMP) de vejiga es una variante anatomopatológica infrecuente, de comportamiento agresivo. Se presenta habitualmente como carcinoma de alto grado, en estadios avanzados, sin signos clínicos distintos al del carcinoma vesical convencional. El tratamiento debe ser precoz y agresivo, fundamentalmente quirúrgico, dado que la radioterapia y la quimioterapia no han demostrado utilidad hasta el momento.

Es necesario el reconocimiento de esta entidad pues su capacidad metastásica está asociada a una alta incidencia de mortalidad.

Presentamos el caso de un varón de 64 años con hematuria de larga evolución diagnosticado de carcinoma micropapilar infiltrante de vejiga con compromiso de uréter.

Palabras clave: Vejiga. Carcinoma micropapilar.

### ABSTRACT

#### MICROPAPILLARY UROTHELIAL CARCINOMA OF THE BLADDER: CASE REPORT AND REVIEW OF THE LITERATURE

Micropapillary urothelial carcinoma (MCP) of the urinary bladder is a rare anatomopathology variant of aggressive behaviour. It is usually found as a high grade and stage carcinoma, and doesn't differ clinically from normal cell carcinoma of the bladder. Treatment should be early and aggressive, because radiotherapy and chemotherapy have shown limited results the therapy is surgically based.

The diagnosis of this disease is required because its metastatic capacity is associate with a significantly increased mortality risk.

In this study we report de case of a 64 years old man with a long development hematuria diagnosed of Micropapillary carcinoma infiltrating the bladder involving the ureter.

Keywords: Micropapillary urothelial carcinoma. Urinary bladder.

El carcinoma vesical presenta diversas variantes anatomopatológicas con implicación pronóstica<sup>1-3</sup>. Una de las últimas definidas es el carcinoma micropapilar (CMP), descrito por primera vez en 1994 por Amin<sup>2</sup>, en una serie de 18 casos y que representa menos del 1% de los tumores vesicales.

Desde entonces, se han comunicado pequeñas series y casos aislados de este tipo de neoplasia que tiene comportamiento agresivo y escasa respuesta a tratamientos complementarios. De allí la importan-

cia del diagnóstico y tratamiento correcto. Nosotros presentamos el primer caso diagnosticado en la institución.

### CASO CLÍNICO

Paciente varón de 64 años, con antecedente de adenomectomía de próstata, que presenta desde hace cinco años hematuria. Evaluado en otra institución se le realiza uretroscopía y RTU de vejiga con diagnóstico de neoplasia maligna, siendo

referido a nuestro Instituto donde se revisan las láminas, informándose como Carcinoma Urotelial de alto grado que infiltra la pared vesical.

El paciente llega a la institución en regular estado general, pálido. Al tacto rectal se encontró próstata residual de 1 x 2 cm. En la cistoscopia se observó en el trasfondo derecho una lesión sólida y sangrante de 6 x 6 cm.

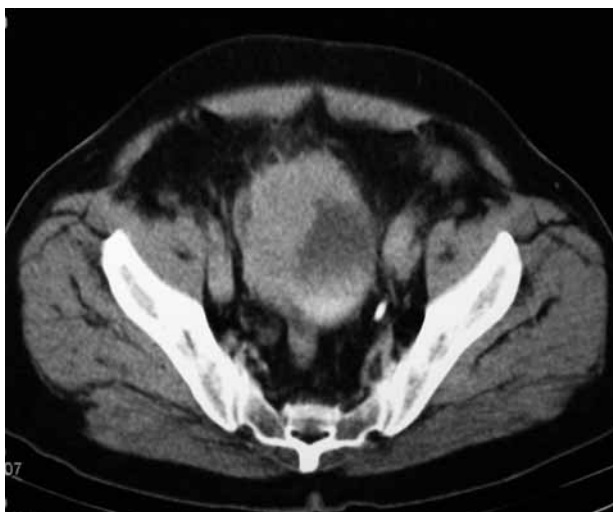
Los exámenes hematológicos mostraron anemia severa y retención nitrogenada. Valor sérico de PSA menor de 0,1ng/ml.

En la tomografía axial computarizada abdomeno pélvica se observa engrosamiento de la pared anterior y lateral derecha de la vejiga y los planos grasos adyacentes, atraviesa la pared y condiciona hidroureteronefrosis derecha. Próstata pequeña. Presencia de adenopatía retroperitoneal paraaórtica de 1 cm (Fig. 1).

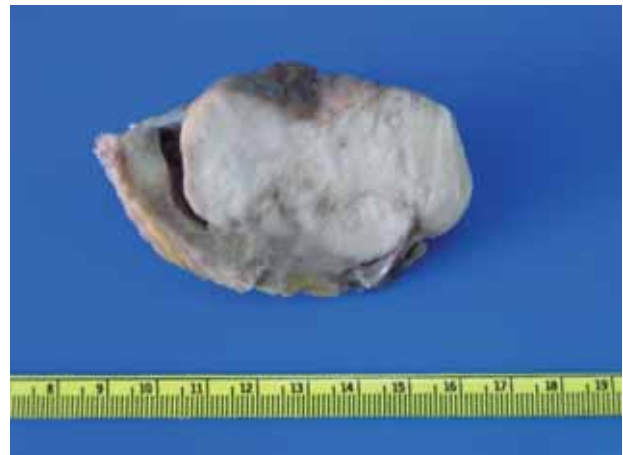
Se realizó cistoprostatectomía radical con linfadenectomía pélvica bilateral extendida a región paraaórtica y derivación urinaria tipo Bricker. Evolucionó favorablemente.

El examen histopatológico macroscópico de la pieza operatoria reveló una tumoración nodular, infiltrante, blanquecina, sólida de 6 x 5 cm. localizada en la vejiga y que comprometía principalmente cara posterior, fondo y pared lateral derecha extendiéndose hacia la zona del meato ureteral (Fig. 2).

Microscópicamente se observó una lesión tumoral epitelial infiltrativa constituida por nidos pequeños de células uroteliales de aspecto papilar sin tallo, rodeadas de un espacio blanquecino que da la



**FIGURA 1.** Lesión sólida heterogénea que condiciona engrosamiento de la pared lateral derecha y anterior.



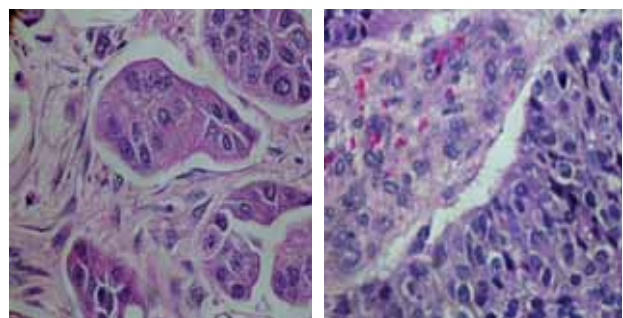
**FIGURA 2.**

imagen de “pseudolagunas”, acompañadas de invasión vascular y perineural (Fig. 3).

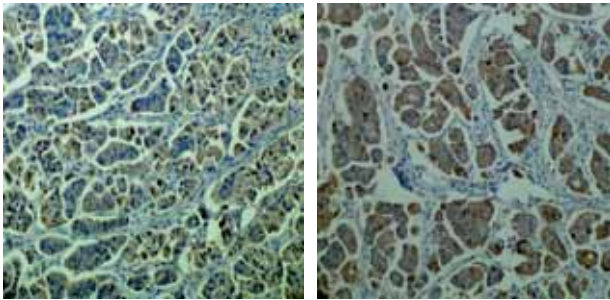
La neoplasia comprometía toda la pared vesical, sin infiltrar los márgenes quirúrgicos. La unión vesicoureteral, el uréter intramural derecho y la grasa perivesical se encontraban infiltradas. Además se evidenciaron áreas de carcinoma urotelial papilar clásico de alto grado, sin extensión suburotelial ni muscular en el 10% del tumor. El remanente prostático sólo mostró hiperplasia glandular y estromal. La histomorfología fue concluyente con el diagnóstico de carcinoma micropapilar.

En la disección pélvica bilateral extendida a región paraaórtica se aislaron 46 ganglios, de los cuales 6 fueron positivos para carcinoma, 3 estuvieron localizados en región pélvica izquierda y 3 en región paraaórtica.

Inmunohistoquímicamente estas células marcaron citoqueratina 7, citoqueratina 20 y p53; la expresión a Cerb-B2 fue negativa (Fig. 4).



**FIGURA 3.** Vista microscópica de carcinoma micropapilar (HE 40x): A: Se observan nidos de células epiteliales infiltrantes de aspecto papilar sin tallo vascular. B: Remanente de carcinoma papilar urotelial de alto grado clásico.



**FIGURA 4. Inmunohistoquímica A y B (10x): Inmunomarcación positiva para las citokeratinas 7 y 20, característica de las neoplasias uroteliales.**

## DISCUSIÓN

El carcinoma transicional de vejiga representa más del 90% de las neoplasias de vejiga, pero se han descrito una serie de variantes anatomopatológicas con particularidades clínicas y pronósticas. Una de las más agresivas es el carcinoma micropapilar, que no es una neoplasia específica de vejiga sino que se puede localizar en otros órganos como ovario, endometrio, mama, pulmón y uréter, con igual comportamiento<sup>4,5</sup>. Esta entidad incluso ha sido descrita como un “fenotipo metastatizante”, para resaltar la importancia pronóstica de su diagnóstico<sup>6</sup>.

El primero en describirlo fue Amin<sup>2</sup>, en un estudio de 18 casos. Después de su publicación se han visto casos clínicos aislados<sup>6-8</sup> y pequeñas series entre las que destacan la de Johansson (20 casos)<sup>3</sup>, Alvarado-Cabrero (38 casos)<sup>9</sup>, Samaratunga (20 casos)<sup>10</sup>, Lopez (8 casos)<sup>11</sup> y Maranchie (5 casos)<sup>12</sup>.

Es un tumor de baja incidencia, oscilando en las distintas series entre 0,2% y 2,2%<sup>3,9-12</sup>, que afecta principalmente a varones con edades comprendidas entre los 50 y 90 años. Clínicamente se presenta con hematuria, al igual que las neoplasias vesicales tradicionales. Aunque no se realizó en este caso, se sabe que el análisis citológico de orina muestra las características de las neoplasias de alto grado<sup>6,13</sup>.

Microscópicamente pueden presentar dos morfologías diferentes según se afecte la parte superficial o profunda. En la primera se manifiestan como procesos papilares finos, delicados, filiformes a menudo con un núcleo central fibrovascular. En la porción profunda o infiltrante y frecuentemente en las metástasis, las células forman pequeños nidos compactos o lagunas, que simulan infiltración vascular. Las células parecen residir en espacios huecos debi-

do a la capacidad de penetrar y reemplazar el estroma normal. El núcleo muestra cromatina irregular y el grado nuclear por lo general es alto como en nuestro caso, pero en ocasiones aparecen de grado bajo o intermedio.

La invasión de vasos linfáticos y la tendencia a la diseminación ganglionar es muy frecuente, lo que explica su agresividad y alta capacidad metastásica<sup>1-3,12</sup>. Esta última descripción se acopla perfectamente a la encontrada en nuestro paciente en el que se aislaron seis ganglios comprometidos de un total de 46.

Además coincidimos con la literatura en que estos tumores se acompañan en proporciones variables de lesiones no micropapilares, la más común el carcinoma urotelial clásico de alto grado<sup>9,14</sup>.

Cuando se sospeche histológicamente la posibilidad de un carcinoma micropapilar de vejiga y la muestra sea superficial, se recomienda una biopsia más profunda que incluya la muscular propia para determinar la invasión.

En ocasiones es difícil determinar el origen primario siendo de gran ayuda los estudios inmunohistoquímicos que marcan Citoqueratina 7 y Citoqueratina 20 cuando son primarios uroteliales<sup>1,15</sup>. La expresión de algunos marcadores moleculares como el p53 y Cerb-B2, con potencial implicación pronóstica es contradictoria. López et al. detectaron positividad para estos marcadores en 7 de 8 casos de CMP (87,5%), siendo los resultados similares a los hallados en carcinomas de células transicionales de alto grado<sup>11</sup>. Maranchie no encontró alteraciones significativas del p53 en sus casos<sup>12</sup>. El caso clínico aquí presentado expresa positividad para CK-7, CK-20 y P53. La inmunoposición para Cerb-B2 fue negativa.

La poca casuística que se tiene del CMP de vejiga, no ha permitido determinar el tratamiento óptimo. A veces, por el mal estado general de los pacientes sólo se recurre a la RTU. Sin embargo, es la cistectomía radical, la técnica quirúrgica más aceptada, ya que con ella, se tiene la seguridad de una exéresis completa<sup>3,14</sup>. Por otra parte la radioterapia y quimioterapia no han demostrado ser efectivas hasta la fecha<sup>14</sup>.

El carcinoma micropapilar es una entidad agresiva que debe ser diferenciada del carcinoma de células transicionales papilar que tiene un curso más indolente.

Samaratunga estratificó los resultados anatómopatológicos de las piezas de cistectomía según el porcentaje de componente micropapilar en: focal (<10%), moderado (10-50%) y extenso (>50%), los que correlacionó con el estadio y el pronóstico. Todos los casos con componente extenso presentaron estadios T3 y T4; de los moderados, el 80% T3-T4 y el 20% T2; y los focales fueron Ta y T1<sup>11</sup>.

Su pronóstico es malo según se desprende de los datos publicados. En la serie de Amin<sup>2</sup>, más del 95% se diagnosticaron en estadios avanzados, con una alta tasa de mortalidad. Johansson<sup>3</sup>, en su serie de 20 pacientes observó la evolución de CMP y comprobó el mal pronóstico con sólo 5 casos vivos a los 5 años. En términos generales se asume que los pacientes mueren por carcinomatosis antes de los dos años<sup>16</sup>.

En conclusión, la variante micropapilar del carcinoma de células transicionales representa una entidad más agresiva que el carcinoma urotelial convencional y exige un diagnóstico correcto y precoz para un tratamiento adecuado.

## REFERENCIAS

- Eble J, Sauter G, Epstein J and Sesterhenn I. Micropapillary transitional cell carcinoma of the urinary bladder. A study of 8 cases. Lyon France. WHO IARC press; 2004; 100-101.
- Amin MB, Ro JY, el-Sharkawy T, Lee KM, Troncso P, Silva EG, et al. Micropapillary variant of transitional cell carcinoma of the urinary bladder. Histologic pattern resembling ovarian papillary serous carcinoma. *Am J Surg Pathol*. 1994;18(12):1224-1232.
- Johansson S, Borghede G, Holmång S. Micropapillary bladder carcinoma: A clinicopathological study of 20 cases. *J Urol*. 1999;161:1798-1802.
- Vang R, Abrams J. A micropapillary variant of transitional cell carcinoma arising in the ureter. *Arch Pathol Lab Med*. 2000;124(9):1347-1348.
- Oh YL, Kim KR. Micropapillary variant of transitional cell carcinoma of the ureter. *Pathol Int*. 2000;50(1):52-56.
- Suarez A, Benito A, Santos-Briz A, Perez A, Alberti N, Usera G, et al. Carcinoma micropapilar infiltrante de vejiga: descripción de 2 casos y hallazgos citológicos. VII Congreso virtual Hispanoamericano de Anatomía Patológica. En: <http://www.conganat.org/>(agosto 2006).
- López J, Etxezarraga M, Ereño C, Unda M, Bilbao F. Carcinoma urotelial mixto micropapilar y plasmocitoide de vejiga urinaria. *Rev Esp Patol*. 2005;38(2):121-124.
- Santoz-Briz A, Antunez P, Serrano A, Ballestin C, Usera G. Carcinoma micropapilar de vejiga: presentación de un caso y revisión de la literatura. *Rev Esp Patol*. 2001;34(2):153-156.
- Alvarado-Cabrero I, Sierra-Santesteban FI, Mantilla-Morales A, Hernández-Hernandez DM. Micropapillary carcinoma of the urothelial tract. A clinic pathologic study of 38 cases. *Annals of Diagnostic Pathology*. 2005;9(1):1-5.
- Samaratunga H and Khoo K. Micropapillary variant of urothelial carcinoma of the urinary bladder: A clinicopathological and immunohistochemical study. *Histopathology*. 2004; 45(1):55-64.
- Lopez J, Andrés L, Etxegarai L, Ereño C, Bilbao F. Micropapillary transitional cell carcinoma of the urinary bladder. A study of 8 cases. *Mod Pathol*. 2003;16(1):160A.
- Maranchie JK, Bouyounes BT, Zhang PL, O'Donnell MA, Summerhayes IC, DeWolf WC. Clinical and pathological characteristics of micropapillary transitional cell carcinoma: a highly aggressive variant. *J Urol*. 2000;163(3):748-751.
- Yagan LR, Humphrey PA. Micropapillary variant of transitional cell carcinoma of the urinary bladder. A report of three cases with cytologic diagnosis in urine specimens. *Acta Cytol*. 2001; 45(4):599-604.
- Ripa Saldías L, Guarch Troyas R, Hualde Alfaro A, De Pablo Cárdenas A, Pinós Paul M, Santiago González de Garibay A. Carcinoma micropapilar de vejiga: aportación de un caso y revisión de la bibliografía. *Actas Urol Esp*. 2005;29(4):408-413.
- Dabbs David. Immunohistology of the prostate, bladder, testis and kidney. En: *Diagnostic immunohistochemistry*. Philadelphia. Churchill Livingstone Elsevier. 2006. 509-610.
- Baty V, Michalet V, Taniere P, Chalabreysse P, Magnin B, Ray-Coquard I. Peritoneal carcinomatosis and hepatic infiltration related to the dissemination of a micropapillary cell carcinoma of the bladder. *Gastroenterol Clin Biol*. 2003;27(8-9):828-832.

---

Correspondencia autor: Dr. M.A.A. Abad Licham  
 Servicio de Urología  
 Instituto Nacional de Enfermedades Neoplásicas  
 Avda. Angamos 2520 – Surquillo  
 Lima 34 (Perú).  
 Tel: (511) 710-6900 Ax 2240  
 E-mail: dramily@hotmail.com  
 Información artículo: Nota clínica  
 Trabajo recibido: noviembre 2006  
 Trabajo aceptado: marzo 2007