



Imágenes en urología

Uropatía obstructiva bilateral por litiasis en paciente gestante**Bilateral obstructive uropathy by lithiasis in a pregnant patient**

María Arraiza Sarasa^{a,*}, Beatriz Zudaire Díaz-Tejeiro^a, Anibal Rincón Mayans^b,
Javier Arias Fernández^a, Alberto Benito Boillos^a y José Enrique Robles García^b

^aServicio de Radiodiagnóstico, Clínica Universidad de Navarra, Pamplona, Navarra, España

^bDepartamento de Urología, Clínica Universidad de Navarra, Pamplona, Navarra, España

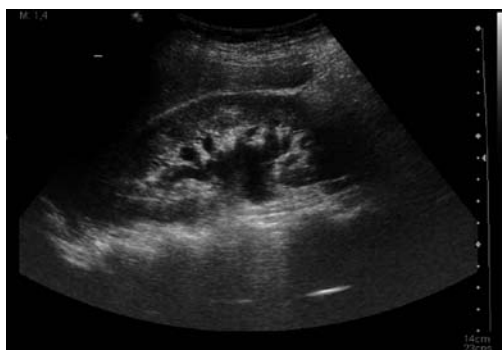


Figura 1

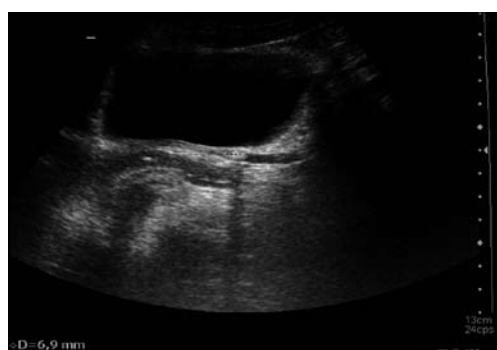

Figura 2

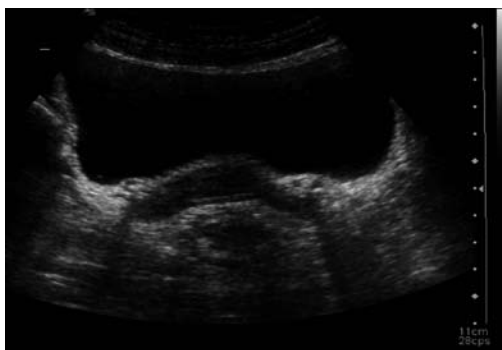

Figura 3

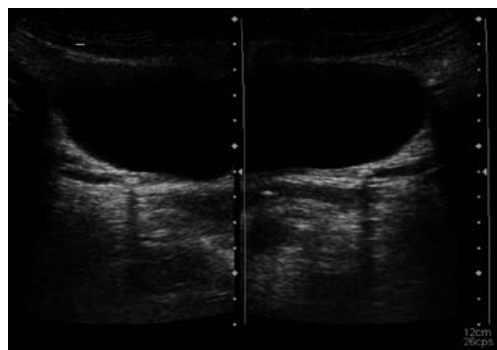


Figura 4

Gestante de 34 años, con antecedentes personales de brote de colitis ulcerosa durante una gestación previa en 2002, que acude a urgencias por cuadro de dolor en fosa renal izquierda y tenesmo vesical que había comenzado el día previo. Presenta disuria; no hay hematuria, polaquiuria ni escozor miccional. Se encuentra apirética. De los análisis llama la atención una leve neutrofilia. Se solicita ecografía renal, y

se observa una ureterohidronefrosis de grados I-II/IV (fig. 1) por litiasis de 6 mm (fig. 2) bilateral a nivel del uréter distal (figs. 3 y 4), en el área próxima a la desembocadura de ambos meatos. La paciente evoluciona favorablemente. Presenta una diuresis espontánea adecuada y se controla el dolor con analgesia intravenosa. Se decide dar de alta a la paciente en buenas condiciones generales.

*Autor para correspondencia.

Correo electrónico: marraizasa@unav.es (M. Arraiza Sarasa).