

*Nota clínica***Carcinoma escamoso de uretra metastático**

Josep M^a Gaya Sopena, Juan A. Peña González, M. Pascual Queralt, Juan Caparrós Sariol, Juan Palou Redorta, Humberto Villavicencio Mavrich

Servicio de Urología. Fundació Puigvert. Barcelona, España.

Resumen

El carcinoma primario de uretra es una neoplasia poco común, constituyendo menos del 1% de los tumores genitourinarios. Éste es más habitual en el sexo femenino, en una proporción 4:1, apareciendo en la sexta o séptima década de la vida, siendo el tipo histológico más frecuente el carcinoma de células escamosas. Los primeros signos y síntomas son más propios de estenosis benigna de uretra que de malignidad. El periodo entre los primeros síntomas y el diagnóstico suele ser de alrededor de tres años. Por consiguiente la mayoría de estos tumores son localmente avanzados en el momento del diagnóstico y a pesar de ser sometidos a tratamientos agresivos tiene mal pronóstico. El tratamiento depende del estadio y la localización de la lesión. Debido a la rareza de esta neoplasia no existe un consenso de tratamiento, pero parece ser que éste debe ser multimodal, con cirugía, radioterapia y quimioterapia.

Presentamos el caso de un varón de 80 años afecto de un carcinoma escamoso de uretra, localmente avanzado en el momento del diagnóstico. Ante la imposibilidad de recibir tratamiento quirúrgico fue tratado con quimioterapia más radioterapia, presentando al poco tiempo progresión precoz de la enfermedad.

Palabras clave: Cáncer uretra. Carcinoma escamoso. Metástasis. Tratamiento.

Metastatic urethral squamous-cell a cancer**Abstract**

Urethral cancer is an infrequent pathology, less than 1% of the genitourinary tumors. It is more frequent in women (4:1), in the sixth or seventh decade of life. The most frequent histology being squamous cell carcinoma. First signs and symptoms usually are more attributable to benign stricture disease, rather than malignity. The interval between the onset of symptoms and diagnosis may be as long as three years. Therefore most of these tumors are locally advanced at the time of diagnosis with generally poor prognosis despite aggressive treatment. Therapeutic management varies with the stage and location of the lesion. Because of the rarity of this pathology, no consensus has been reached on treatment modalities, but seems to be that must be a multimodal one, including surgery, radiotherapy and chemotherapy.

We present the case of an 80 year-old male, with a diagnosis of urethral squamous-cell cancer, locally advanced at the time of diagnosis. Surgery was not feasible. The patient underwent chemotherapy and radiotherapy with evidence of quick progression thereafter.

Keywords: Urethral cancer. Squamous-cell cancer. Metastasis. Treatment.

El carcinoma primario de uretra es una neoplasia poco común, constituyendo menos del 1% de los tumores genitourinarios. Éste tipo de cáncer tiene un claro predominio en el sexo femenino, en una proporción 4:1, únicamente hay descritos 600 casos en hombres¹.

Excepto en el caso de la uretra prostática, donde el carcinoma de células transicionales es más frecuente, el carcinoma de células escamosas es la histología predominante de las neoplasias uretrales. En los hombres este tipo histológico supone el 78% del total, siendo la uretra bulbar y péndula las regiones más afectadas².

Clínicamente se presenta al inicio con síntomas obstructivos e irritativos pero su tendencia a la invasión local y a metastatizar en tejidos adyacentes hace que la mayoría de estos casos sean tumores localmente avanzados en el momento del diagnóstico, como el caso clínico que presentamos.

CASO CLÍNICO

Varón de 80 años con antecedentes de RTUP 3 años atrás, consultó por polaquiuria, dolor hipogástrico y fiebre de 48 horas de evolución al mes de haber sido intervenido de hernia inguinal derecha incarcerada. Al interrogatorio refería empeoramiento

to progresivo de su chorro miccional en los últimos meses. A la exploración física destacaba globo vesical, mínima secreción serosa de la herida inguinal e induración dolorosa de la base peneana.

Se colocó sonda de cistostomía por imposibilidad de sondaje uretral y con analítica que mostraba leucocitosis con desviación a la izquierda y sedimento de orina positivo a bacilos gramnegativos, se ingresó para tratamiento antibiótico endovenoso y estudio.

Tras presentar mejoría clínica y analítica, se realizó ecografía abdominal que mostró seroma subcutáncial a nivel inguinal derecho y cistografía por sonda de cistostomía donde se observó un extravasado en uretra peneana proximal (Fig.1).

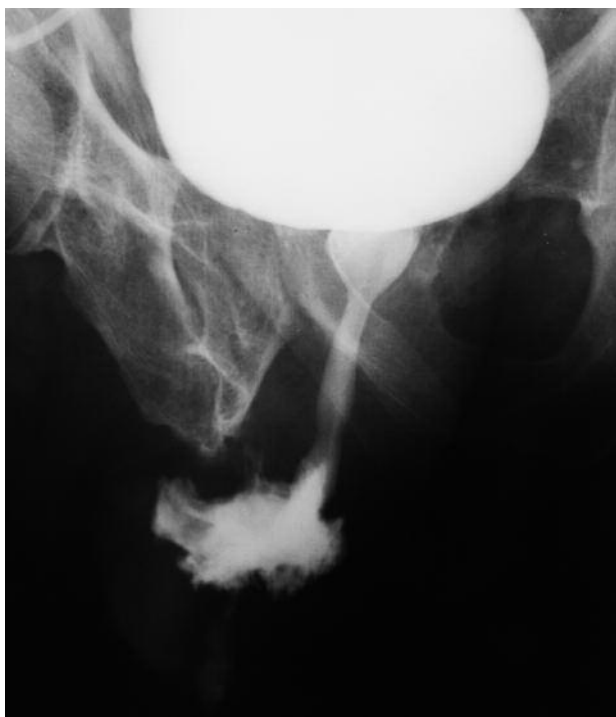

FIGURA 1. Extravasado de contraste a nivel de uretra peneana proximal, con mínima representación de uretra distal en placas miccionales.

Una vez tratada la ITU febril con cultivo de orina positivo para E.Coli multisensible se dio de alta al paciente. En la visita de control, el paciente refería importante dolor perineal que venía tratando con antiinflamatorios y aportó el informe anatómico-patológico del servicio de cirugía donde había sido intervenido de hernia inguinal, informando que el material resecado se trataba de una adenopatía de carcinoma escamoso moderadamente diferenciado. En

ese momento se orientó como posible carcinoma escamoso de uretra con adenopatía inguinal y se realizó un estudio de extensión.

La RNM pelviana mostró una colección de 3 cm entre uretra y cuerpos cavernosos así como adenopatías inguinales derechas. (Figs. 2 y 3).

El TC tóraco-abdominal mostró una única lesión subpleural en lóbulo superior del pulmón derecho sugestiva de metástasis, sin presencia de adenopatías.

El paciente se ingresó por mal control del dolor perineal y la aparición de varias lesiones nodulares cutáneas en pubis y muslo derecho (Figs. 4 y 5).

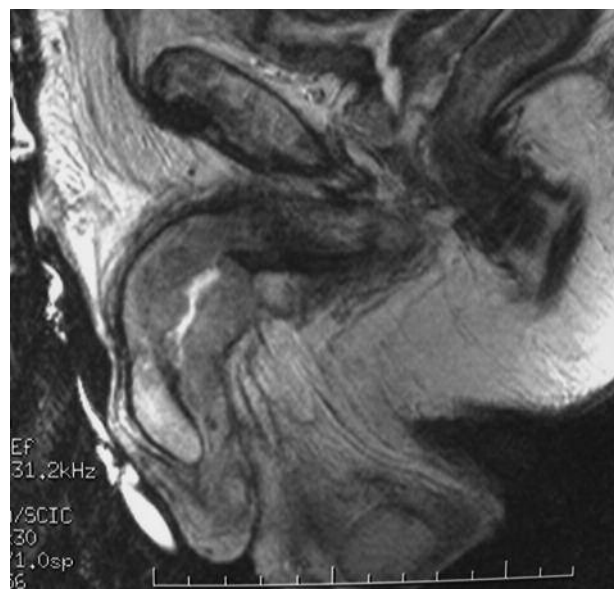


FIGURA 2. RNM pelvis. Corte sagital que muestra engrosamiento de uretra peneana con mínima luz uretral.

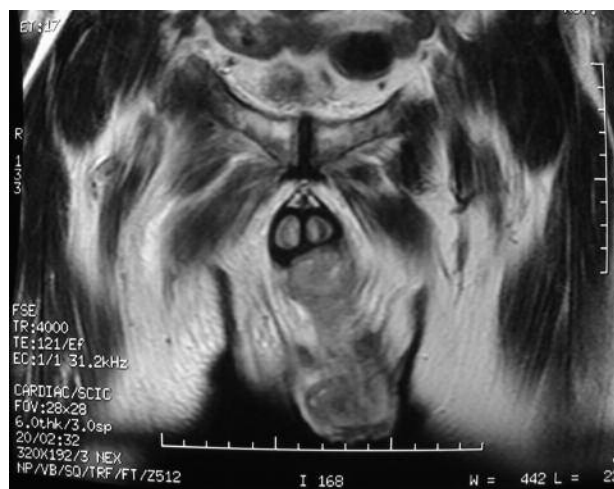

FIGURA 3. RNM pelvis. Corte coronal que muestra colección entre uretra peneana y cuerpos cavernosos rodeada de tejido mamelonado que capta contraste.



FIGURA 4. Lesiones nodulares en hipogastrio y cara anterior del muslo derecho.

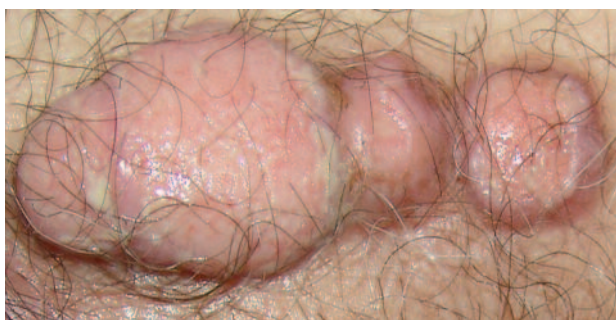

FIGURA 5. Visión a mayor aumento de las lesiones nodulares.

La biopsia de una de estas lesiones fue positiva para carcinoma escamoso.

Se sometió al paciente a 6 ciclos de poliquimioterapia paliativa con cisplatino + 5-fluoracilo (CDDP 137 mg-5FU 6839 mg) con buena tolerancia y buena respuesta clínica inicial con mejoría de la astenia, regresión parcial de las letálides y desaparición de la lesión pulmonar. Al mes de finalizar la quimioterapia presentó progresión precoz de la enfermedad con aparición de un mayor número de lesiones cutáneas. Se sometió entonces a radioterapia paliativa consiguiendo mejor control del dolor perineal y escasa respuesta de las letálides. Actualmente está en tratamiento con mórficos y seguimiento por un equipo de cuidados paliativos a domicilio, a los 9 meses del diagnóstico de carcinoma escamoso.

DISCUSIÓN

El cáncer de uretra es poco común, suponiendo menos del 1% de todas las tumoraciones malignas, siendo además la única neoplasia genitourinaria que es más frecuente en el sexo femenino, con una relación de 4:1.

La uretra masculina está revestida por células de transición en la porción prostática y membranosa y cambia de epitelio columnar estratificado, a epitelio escamoso estratificado en las porciones bulbosa y peneana. La submucosa de la uretra contiene numerosas glándulas. Por lo tanto, el cáncer de la uretra en el hombre puede manifestar las características histológicas del carcinoma de células de transición, adenocarcinoma o carcinoma escamoso. Éste último supone el 78% del total⁴.

Clínica y diagnóstico

Los síntomas iniciales son de tipo obstructivo e irritativo parecidos a los secundarios a estenosis de uretra o hiperplasia benigna de próstata. Hasta un 35% de los pacientes afectados de carcinoma uretral han sido sometidos antes del diagnóstico a tratamientos endoscópicos por estenosis de uretra⁵. La hematuria, el dolor perineal, las fistulas o abscesos suelen aparecer mucho más tardíamente. Este hecho hace que el tiempo medio transcurrido desde los primeros síntomas hasta el diagnóstico de la neoplasia sea de alrededor de 3 años, siendo en el momento del diagnóstico muchos de estos tumores localmente avanzados⁶. Por lo tanto es importante el diagnóstico de sospecha con una evaluación inicial que incluya citología, uretrocistografía y uretrosco-pia con biopsia del segmento estenótico si este parece anormal (bordes irregulares, eritematoso, ulcerado).

Es un tumor con alta tendencia a la invasión local. Suele extenderse a los espacios vasculares de los tejidos periuretrales, tejidos profundos del perine, diafragma urogenital, próstata y piel de escroto y pene donde produce abscesos y fistulas.

El drenaje linfático de la uretra anterior es a los ganglios inguinales, mientras la uretra posterior drena a los ganglios pelvianos. Sólo se debe hacer linfadenectomía inguinal si los ganglios son palpables. No existe beneficio si las adenopatías no son palpables, no tiene sentido la linfadenectomía profiláctica en contra de lo que sucede en el cáncer de pene⁷. Se debe llevar a cabo una palpación inguinal cuidadosa en intervalos de 3-4 meses. El estudio de extensión local debe realizarse con una resonancia magnética de pelvis y periné. Sirve para el estadiaje local y para planificar la cirugía. El estudio de extensión a distancia debe realizarse con un TC tóraco-abdominal⁸.

Tratamiento

La baja incidencia de este tipo de tumor ha hecho que no exista consenso en como se debe tratar. En líneas generales el tratamiento inicial debe ser quirúrgico seguido de radioterapia y quimioterapia adyuvante⁹. El tratamiento quirúrgico depende de la localización y la profundidad.

Las lesiones de uretra anterior distal, si son superficiales se pueden tratar con resección y fulguración, pero las infiltrantes deben tratarse mediante glandectomía. Las lesiones de uretra anterior proximal, sólo si son superficiales se puede hacer escisión del segmento complicado preservando el cuerpo peneano. En el caso de ser infiltrantes se debe ir a la amputación peneana con 2 centímetros de margen libre.

Las lesiones de la uretra bulbo-membranosa al igual que las de uretra prostática, se asocian generalmente con carcinomas de células transicionales de vejiga o con carcinomas de células de transición que se originan en los conductos prostáticos. Debe realizarse cistoprostatectomía radical y penectomía en bloque para lograr márgenes adecuados de resección, minimizar recidiva local y lograr curación. La linfadenectomía pélvica también se recomienda en vista de la incidencia de ganglios positivos. A pesar de la cirugía extensa ocurre frecuentemente recidiva local y estos casos se asocian invariablemente con la muerte debido a la enfermedad. Supervivencia a los 5 años (15-20)%¹⁰.

La radioterapia (RT) y la quimioterapia (QT) debe ofrecerse como tratamiento paliativo en aquellos pacientes con múltiple comorbilidad, invasión local avanzada o metástasis a distancia que no se curaran a pesar de la cirugía radical. También se puede usar la RT y la QT como tratamiento adyuvante tras la cirugía radical. La radioterapia puede ser curativa en lesiones superficiales de uretra anterior.

Son muchos los quimioterápicos que se han ensayado para el tratamiento de los tumores de uretra. Parece ser, como demostraron los estudio de Scher¹¹, que la combinación de quimioterápicos que se usan para el carcinoma de células transicionales de vejiga (metrotexate, vinblastina, cisplatino) no da buenos resultados. Los mejores resultados obtenidos hasta el momento son la combinación de Cisplatino y 5-fluoracilo, según lo publicado por

Gheiler¹². Existe un denominador común en la mayoría de los estudios y es que parece que la terapia multimodal (cirugía+QT+RT+) aporta el mayor tiempo de supervivencia sin evidencia de enfermedad¹³. Existen pero series como las de Kent¹⁴ y recientemente la publicada por Cohen¹⁵ donde tumores uretrales infiltrantes, con estadios clínicos avanzados, han presentado buena respuesta al tratamiento quimioradioterápico combinando con 5-fluoracilo y Mitomicina C con supervivencias a los 5 años, sin cirugía y con preservación del órgano, del 60%. En el futuro serán necesarios ensayos clínicos multicéntricos, debido a la baja incidencia de este tipo de tumor, que muestren cual debe ser el algoritmo terapéutico a seguir.

Pronóstico

El pronóstico depende de la localización anatómica, tamaño y profundidad. Siendo los más distales y superficiales los de mejor pronóstico. La histología es de menor importancia en determinar la respuesta a la terapia y la supervivencia. Los tumores de uretra distal, que se diagnostican más precozmente y suelen ser superficiales tienen una supervivencia media a los 5 años del 60%; mientras que los tumores de uretra proximal a pesar de ser sometidos a cirugías más agresivas y radicales acompañadas de tratamientos adyuvantes como RT y QT tienen una supervivencia media del 15-20% a los 5 años¹⁶.

REFERENCIAS

1. Dalbagni G, Zhang ZF, Lacombe L, Herr HW. Male urethral carcinoma: analysis of treatment outcome. *Urology* 1999 Jun;53(6):1126-1132.
2. Johnson DE, O'Connell JR, Delclos L. Principles and management of urologic cancer. 2nd ed Baltimore, Md: Williams and Wilkins, 1983.
3. Grigsby PW, Corn BW: Localized urethral tumors in women: indications for conservative versus exenterative therapies. *J Urol.* 1992;147(6):1516-1520.
4. Johnson DE, O'Connell JR, Delclos L. Carcinoma of the urethra. In: Javadpour N, ed: Principles and Management of Urologic Cancer. 2nd ed. Baltimore, Md: Williams and Wilkins, 1983.
5. Meyer M, Theophilus R: Pathology and natural history of urethral tumors in males. *J Urol* 1978.
6. Srinivas V, Khan SA. Male urethral cancer. A review. *Int Urol Nephrol* 1988;20(1):61-65.
7. Chao KS, Pérez CA: Penis and male urethra. In Pérez CA, Brady LW, eds.: Principles and practice of radiation oncology. 3rd ed. Philadelphia, Pa: Lippincott-Raven Publishers, 1998, pp 1717-1732.
8. Vapnek JM, Hricak H, Carroll PR. Recent advances in imaging studies for staging of penile and urethral carcinoma. *Urol Clin North Am.* 1992 May;19(2):257-266. Review.

9. Donat S, Cozzi P, Herr H. Surgery of penile and urethral carcinoma. In: Walsh PC, Retik AB, Vaughan ED, et al: Campbells Urology. 8th ed.
10. Klein FA, Whitmore WF Jr, Herr HW, Morse MJ, Sogani PC Inferior pubic rami resection with en bloc radical excision for invasive proximal urethral carcinoma. *Cancer* 1983;5(7):1238-1242.
11. Sher HI, Yagoda A, Herr HW et.al.: Neoadjuvant M-VAC (methotexate, vinblastine, doxorubicin and cisplatin) for extravesical urinary tract tumors. *J. Urol* 1988;139(3):454-457.
12. Gheiler EL, Tefilli MV, Tiguert R, de Oliveira JG, Pontes JE, Wood DP Jr. Management of primary urethral cancer. *Urology* 1998 Sep;52(3):487-493.
13. Baskin LS, Turzan C. Carcinoma of male urethra: management of locally advanced disease with combined chemotherapy, radiotherapy, and penile preserving surgery. *Urology*. 1992 Jan;39(1):21-25.
14. Kent D, Gee JR, Amato RJ, Pisters LL. Successful management of metastatic urethral cancer with organ preservation. *J Urol* 2001 Dec;166(6):2308.
15. Cohen MS, Triaca V, Billmeyer B, Hanley RS, Girshovich L, Shuster T et al. Coordinated chemoradiation therapy with genital preservation for the treatment of primary invasive carcinoma of the male urethra. *J Urol*. 2008 Feb;179(2):536-541; discussion 541.
16. Licht MR, Klein EA, Bukowski R, Montie JE, Saxton JP. Combination radiation and chemotherapy for the treatment of squamous cell carcinoma of the male and female urethra. *J Urol* 1995 Jun;153(6):1918-1920.

Correspondencia autor: Dr. Josep M. Gaya Sopena
Servicio de Urología
Fundació Puigvert - Cartagena 340-350. 08005 Barcelona.
Tel.: 934 169 731
E-mail autor: 36178jgs@comb.es
Información artículo: Nota clínica
Trabajo recibido: abril 2008
Trabajo aceptado: mayo 2008