



Imágenes en Urología

Diagnóstico prenatal complejo

Complex prenatal diagnosis

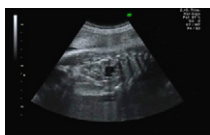

Figura 1 – Imagen de la ecografía prenatal en la que se observa la silueta renal de grandes dimensiones; en la parte más caudal se observa el aspecto hiperecogénico del seno renal rodeado de parénquima normal, y en la parte más superior se observa imagen anecoica compatible con ectasia rodeada de parénquima.

J. Navarro Gil^{a,*}, J.A. López López^a, R. González de Agüero^b, J.M. Sánchez Zalabardo^a y J. Valdivia Uría^a

^aServicio de Urología, Hospital Clínico Universitario Lozano Blesa, Zaragoza, España

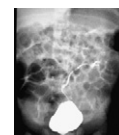


Figura 2 – CUMS: reflujo vesicoureteral grado II en el lado izquierdo, en el pielón inferior.

^bServicio de Ginecología y Obstetricia, Hospital Clínico Universitario Lozano Blesa, Zaragoza, España

*Autor para correspondencia.
Correo electrónico: telonman@hotmail.com (J. Navarro Gil)

doi: 10.1016/j.acuro.2010.02.010

Cuerpo extraño uretrovesical

Foreign body urethrovesical

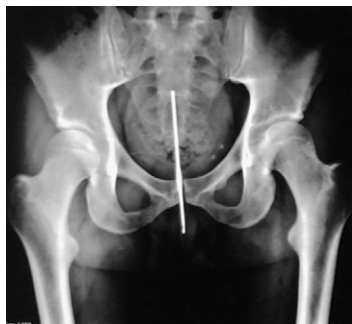

Figura 1 – Cuerpo extraño (aguja de crochet) en la uretra.

A. Suárez Charneco*

Servicio de Urología, Hospital Virgen de las Nieves, Granada, España

*Autor para correspondencia.
Correo electrónico: guerrillas3@hotmail.com

doi: 10.1016/j.acuro.2010.02.011