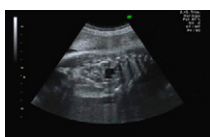



## Imágenes en Urología

### Diagnóstico prenatal complejo

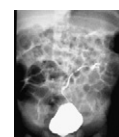
#### Complex prenatal diagnosis



**Figura 1** – Imagen de la ecografía prenatal en la que se observa la silueta renal de grandes dimensiones; en la parte más caudal se observa el aspecto hiperecogénico del seno renal rodeado de parénquima normal, y en la parte más superior se observa imagen anecoica compatible con ectasia rodeada de parénquima.

J. Navarro Gil<sup>a,\*</sup>, J.A. López López<sup>a</sup>, R. González de Agüero<sup>b</sup>, J.M. Sánchez Zalabardo<sup>a</sup> y J. Valdivia Uría<sup>a</sup>

<sup>a</sup>Servicio de Urología, Hospital Clínico Universitario Lozano Blesa, Zaragoza, España



**Figura 2** – CUMS: reflujo vesicoureteral grado II en el lado izquierdo, en el pielón inferior.

<sup>b</sup>Servicio de Ginecología y Obstetricia, Hospital Clínico Universitario Lozano Blesa, Zaragoza, España

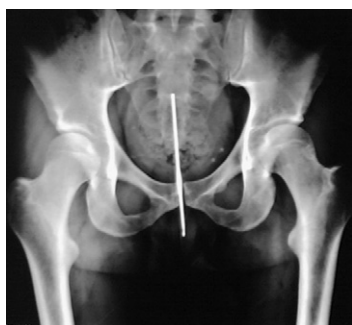\*Autor para correspondencia.

Correo electrónico: [telonman@hotmail.com](mailto:telonman@hotmail.com) (J. Navarro Gil)

doi: 10.1016/j.acuro.2010.02.010

## Cuerpo extraño uretrovesical

### Foreign body urethrovesical



**Figura 1** – Cuerpo extraño (aguja de crochet) en la uretra.

A. Suárez Charneco\*

Servicio de Urología, Hospital Virgen de las Nieves, Granada, España

\*Autor para correspondencia.

Correo electrónico: [guerrillas3@hotmail.com](mailto:guerrillas3@hotmail.com)

doi: 10.1016/j.acuro.2010.02.011