

# Odontoidentificación, “Falsas apariencias” y “Los Cazadores de Mitos”

Dental Identification, “The Whole Nine Yards” and “Mythbusters”

## Resumen

Identificar a una persona es determinar los rasgos que la distinguen de las demás y hacen que sea ella misma. La pericia odontológica constituye la técnica más segura cuando las maniobras convencionales no pueden efectuarse (cuerpos quemados, putrefactos o fragmentados) y se fundamenta en la concordancia de datos ante y post-mortem. Se ha sostenido que la calidad de la identificación será directamente proporcional a la calidad de la información ante-mortem recuperada. Aun cuando este cotejo debe ser objetivo y científico, no se han descartado los aportes que la memoria del odontólogo tratante o el reconocimiento de su obra puedan hacer al desarrollo de estos procedimientos. Los diferentes protocolos han subrayado la utilización de odontogramas como estructuras gráficas de fácil archivo, acceso y análisis, incluso ponderadas en sistemas informáticos tales como CAPMI® o WinID®. Se ha determinado que una identificación positiva fehaciente debe reunir concordancias suficientes en cantidad y calidad, como para establecer sin dudas que ambos registros pertenecen a la misma persona, incluso en ausencia de otros indicios. Se presenta un caso de cotejo identificatorio ante-mortem (supuesta víctima N.N.), e información post-mortem de restos humanos bajo análisis, reuniendo este cotejo los requisitos para una identificación positiva absoluta (presencia mínima de doce concordancias, antigüedad de la ficha ante-mortem menor a tres años, ausencia de discordancias absolutas, presencia de concordancias fuertes), considerando los planteos procedimentales indispensables para evitar sesgos y fraudes en este proceso. “¿Es o no es?: esa es la pregunta”.

**Palabras clave:** Fraude. Identificación odontológica. Odontograma.

## Abstract

Identify a person is determine the traits to distinguish it from the other ones and makes itself. The dental identification is the safe technique when the conventional procedures are unavailable (burned, decomposed or fragmented bodies) and the bases are the coincidences between ante-mortem and post-mortem data. Papers have affirmed there is a direct relationship between quality of identification and quality of ante-mortem data. Even though the comparison should be an objective and scientific process, contributions of memories or filling recognized by the dentist have been accepted. Many protocols have stressed the utilization of odontograms as easy save, access and analyses graphics structures, even pondered by identification systems as CAPMI® or WinID®. A positive identification must collect sufficient similarities and no unexplainable discrepancies to establish that they are from the same individual even in absence of other evidence. This paper introduces an identification comparison process case between ante-mortem data (supposed unidentified victim) and post-mortem data of analyzed human remains. This comparison has the positive identification requirements (A minimum of twelve similarities, dental chart performed less-than-three-years-old, no unexplainable discrepancies, and presence of strong similarities). Rigorous procedures to avoid mistakes and frauds were performed. “To be or not to be: that is the question”.

**Key words:** Fraud. Dental identification. Odontogram.

**GM. Fonseca<sup>1</sup>**  
**P. Viganó<sup>2</sup>**  
**A. Olmos<sup>3</sup>**

<sup>1</sup>Doctor en Odontología. Prof. Titular Cátedra de Anatomía Patológica B. Facultad de Odontología. Universidad Nacional de Córdoba.

Director del Laboratorio de Pericias en Odontología Forense. Córdoba. Argentina.

<sup>2</sup>Odontóloga. Concurrente Laboratorio de Pericias en Odontología Forense. Córdoba. Argentina.

<sup>3</sup>Estudiante Facultad de Odontología. Universidad Nacional de Córdoba.

Concurrente Laboratorio de Pericias en Odontología Forense. Córdoba. Argentina.

Correspondencia:  
Prof. Dr. Gabriel M. Fonseca.  
E-mail:  
gabriel\_fonseca@  
argentina.com

Fecha de recepción:  
3.ABR.2010  
Fecha de aceptación:  
14.SEP.2010

*Trabajo Subsidiado por Resolución 69/08 de la Secretaría de Ciencia y Tecnología de la Universidad Nacional de Córdoba (Argentina).*

## Introducción

Nicholas "Oz" Oseransky era un frustrado odontólogo hasta que su vida dio un vuelco al conocer a su nuevo vecino, el popular asesino a sueldo, Jimmy "El Tulipán" Tudeski. Tras varios enredos y en flagrante alianza fraudulenta, Nicholas accede a modificar la dentadura del cadáver de un fulano, para después quemarlo y con ello simular la muerte de Tudeski. Éstas son las escenas finales de la película *Falsas apariencias* (*Mi Vecino el Asesino*, en Argentina, *The Whole Nine Yards* en el original inglés), exitosa comedia rodada en el año 2000, dirigida por Jonathan Lynn y protagonizada, entre otros, por Bruce Willis en el papel de Tudeski y Matthew Perry en el del odontólogo.

Se ha definido a la identificación como la manera de "determinar aquellos rasgos o conjunto de cualidades que distinguen a una persona de las demás y hacen que sea ella misma"<sup>1</sup>. La identificación de restos humanos fuertemente deteriorados (cuerpos quemados, putrefactos o fragmentados) suele derivar en la solicitud de las comparaciones dentales, metodología considerada más concluyente que la basada en los efectos personales, más rápida, administrativa y legalmente más sencilla, y menos invasiva incluso que los análisis genéticos<sup>2</sup>.

Esta metodología de comparación se realiza entre los datos conocidos -ante-mortem- (indubitados) y los obtenidos de los restos -post-mortem- (dubitados)<sup>3</sup>, y ha sido recomendada por la Organización Internacional de Policía Criminal (INTERPOL) mediante la documentación de estos hallazgos dentales en fichas amarillas (ante-mortem) y rosadas (post-mortem), actualmente en uso a nivel mundial en identificación de víctimas de catástrofes<sup>4</sup>. En identificaciones individuales, la obtención de la información ante-mortem puede verse favorecida si se cuenta con una presunción de identidad de los restos hallados, hecho sustanciado por las denuncias previas de su desaparición y en coincidencia con un determinado marco geográfico<sup>3,5</sup>.

Se ha afirmado que una mayor complejidad y número de tratamientos dentales facilitan la identificación respecto de denticiones que no poseen restauración alguna<sup>3</sup>; la misma INTERPOL valida el reconocimiento de obturaciones y coronas, las desvitalizaciones y las prótesis dentales ya que constituyen "tratamientos de encargo, únicos para cada persona"<sup>4</sup>.

Se debe sistematizar con extremo cuidado este cotejo, examinando los dientes y la totalidad de las restauraciones, categorizando cada uno de los rasgos

que potencialmente puedan significar una identificación positiva, y registrando con ello concordancias y discrepancias<sup>3</sup>. Aun cuando se ha recomendado un mínimo de 12 concordancias para establecer una identificación positiva<sup>6,7</sup>, se ha aceptado que no sería necesario este número mínimo<sup>3,8</sup>, e incluso, en algunos casos, sólo un diente puede ser utilizado si contiene la suficiente información para este fin<sup>3</sup>.

Con respecto a las discrepancias, Pretty y Sweet<sup>3</sup> han discriminado en relativas y absolutas. Las primeras son las atribuibles a la distancia cronológica entre las informaciones ante y post-mortem (restauraciones removidas o reemplazadas, evolución de los procesos patológicos, extracciones) o a las ineludibles consecuencias del trauma paramortem (fragmentación importante, desprendimientos, fracturas y avulsiones) si éste ha existido<sup>5</sup>. Por otro lado, las discrepancias absolutas son aquellas que de ninguna manera lógica pueden ser explicadas, y por ende, establecen un determinante criterio de exclusión o identificación negativa (ej. presencia post-mortem de una pieza dentaria ausente ante-mortem)<sup>3</sup>.

INTERPOL afirma que los análisis odontológicos comparativos constituyen, junto a las huellas dactilares y los perfiles de ADN, "los medios de identificación primarios y más fiables"<sup>4</sup>, y ofrecen una alternativa válida en situaciones donde los recursos deben ser distribuidos rápida y eficientemente. Esta misma necesidad ha universalizado la implementación de instrumentos gráficos conocidos como odontogramas, herramientas simbólicas promovidas por la Federation Dentaire Internationale (FDI)<sup>9</sup>, adoptadas por la INTERPOL<sup>4,10</sup> e incluso sistematizadas en utilidades informáticas que brindarían una mayor celeridad al método (CAPMI®, WinID®)<sup>5,11,12</sup>. Sin embargo, se ha afirmado rotundamente que la disponibilidad y confiabilidad de los registros ante-mortem van a determinar el éxito o el fracaso de la identificación<sup>13</sup>. Es bien conocido que, por desgracia, los profesionales odontólogos no suelen llevar registros dentales actualizados y confiables en su consulta diaria<sup>13,14</sup>.

Los Cazadores de Mitos (*Mythbusters* en el original inglés), popular programa televisivo emitido por Discovery Channel y protagonizado por los expertos en efectos especiales Adam Savage y Jamie Hyneman, se han encargado desde el año 2003 de poner a prueba la validez de las leyendas urbanas y otras creencias de la cultura popular sometiéndolas a metodologías científicas. A la manera de estos Cazadores de Mitos, se presenta la validez de un modelo de identificación dental apoyado exclusivamente en un cotejo identificatorio de odontograma ante-mortem (supuesta víctima N.N.), e información post-mortem proveniente del análisis de restos humanos.

## Materiales y método

Se diseñó un modelo de identificación dental apoyado exclusivamente en un cotejo de información ante y post-mortem que fue sometido a análisis de 56 odontólogos, todos con experiencia y/o estudios de posgrado en el área forense.

### Selección del individuo problema

Fue seleccionado uno de los autores del presente trabajo con características de masculino, 37 años, presencia de todas las piezas dentarias mandibulares, restauraciones operatorias y caries incipientes, las que fueron relevadas en odontograma modelo de la

Federación Odontológica de Córdoba, el más utilizado en el medio local (Figura 1). Se realizaron fotografía y radiografía panorámica para poner en evidencia anomalías, lesiones dentarias adquiridas y modificaciones intencionales relevantes para el procedimiento (Figura 2).

### Relevamiento del material cadavérico

Se seleccionó una mandíbula parcialmente descarnada, del material cadavérico de la Cátedra de Anatomía Patológica B de la Facultad de Odontología de la Universidad Nacional de Córdoba, según criterios de inclusión establecidos por la dentición del individuo problema seleccionado (Figura 3):

Apellido y Nombres		Nº de afil	
Titular: <u>SI</u> Grupo familiar: <u>NO</u> Parentesco: <u>TITULAR</u>		Fecha de Nacimiento: <u>25/09/1971</u>	
Domicilio:		Localidad: <u>CÓRDOBA</u>	
Lugar de trabajo del titular:		Jerarquía:	

18	17	16	15	14	13	12	11	21	22	23	24	25	26	27	28
<input checked="" type="checkbox"/>	<input type="checkbox"/>	<input type="checkbox"/>	<input checked="" type="checkbox"/>	<input checked="" type="checkbox"/>	<input type="checkbox"/>	<input type="checkbox"/>	<input type="checkbox"/>	<input type="checkbox"/>	<input type="checkbox"/>	<input type="checkbox"/>	<input checked="" type="checkbox"/>	<input checked="" type="checkbox"/>	<input type="checkbox"/>	<input type="checkbox"/>	<input type="checkbox"/>
48	47	46	45	44	43	42	41	31	32	33	34	35	36	37	38
<input checked="" type="checkbox"/>	<input checked="" type="checkbox"/>	<input checked="" type="checkbox"/>	<input type="checkbox"/>	<input type="checkbox"/>	<input type="checkbox"/>	<input type="checkbox"/>	<input type="checkbox"/>	<input type="checkbox"/>	<input type="checkbox"/>	<input type="checkbox"/>	<input type="checkbox"/>	<input type="checkbox"/>	<input checked="" type="checkbox"/>	<input checked="" type="checkbox"/>	<input checked="" type="checkbox"/>
Derecha								Izquierda							
55	54	53	52	51	61	62	63	64	65						
<input type="checkbox"/>	<input type="checkbox"/>	<input type="checkbox"/>	<input type="checkbox"/>	<input type="checkbox"/>	<input type="checkbox"/>	<input type="checkbox"/>	<input type="checkbox"/>	<input type="checkbox"/>	<input type="checkbox"/>						
85	84	83	82	81	71	72	73	74	75						
<input type="checkbox"/>	<input type="checkbox"/>	<input type="checkbox"/>	<input type="checkbox"/>	<input type="checkbox"/>	<input type="checkbox"/>	<input type="checkbox"/>	<input type="checkbox"/>	<input type="checkbox"/>	<input type="checkbox"/>						

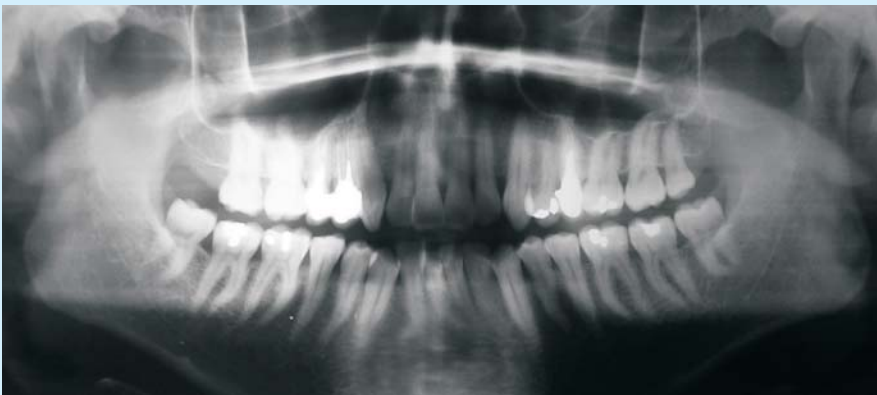<b>REFERENCIAS</b>	
COLOR ROJO:	Prestaciones existentes
COLOR AZUL:	Prestaciones requeridas
X:	Diente ausente o a extraer
<input type="checkbox"/>	PROTESIS FIJA
<input type="checkbox"/>	PROTESIS REMOVIBLE
<input type="checkbox"/>	CORONAS
CANTIDAD DE DIENTES EXISTENTES: <u>31</u>	
<b>RESERVADO OBRA SOCIAL</b>	

OBSERVACIONES: APIÑAMIENTO ANTERIOR INFERIOR = SE  
RECOMIENDA DEPURACION

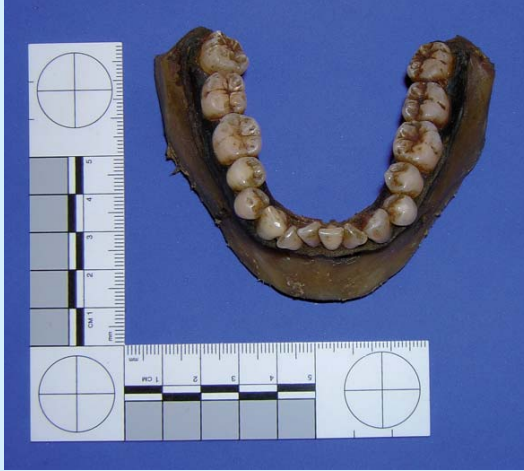**Figura 1.** Carta dental ante-mortem confeccionada según características dentarias del individuo problema (visibles en Figuras 2 y 7a).



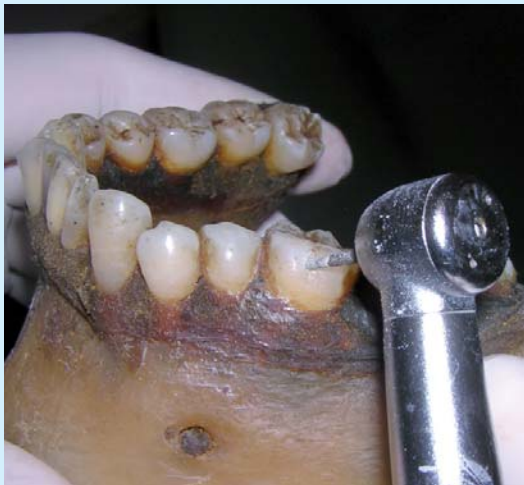**Figura 2.** Ortopantomografía del individuo problema para poner de manifiesto las restauraciones a emular en el material cadavérico.

**Figura 3.**

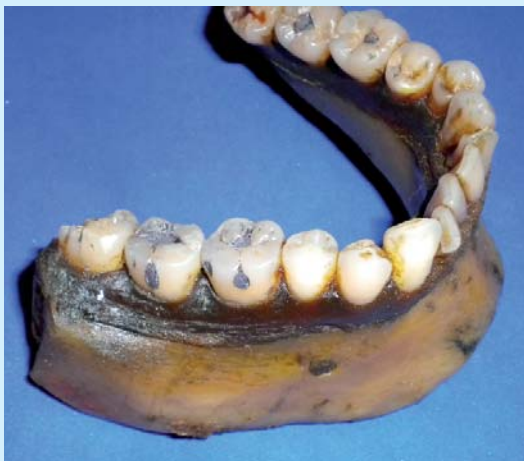*Mandíbula en estado de formolización, caracteres relevados de individuo masculino, entre 30 y 40 años de edad (métodos de Vodanovic, et al.<sup>15</sup>, Rai y Anand<sup>16</sup> y Rai, et al.<sup>17</sup>). Presencia de todas las piezas dentarias inferiores, ausencia de restauraciones y presencia de caries incipientes en molares.*

**Figura 4.**

*Realización de las restauraciones operatorias emulando en forma, tamaño y ubicación a las del individuo problema.*

**Figura 5.**

*Características de alto valor identificador en las obturaciones de caras vestibulares en molares (incluso el primero trabajado con dos cavidades diferentes) independientes de las obturaciones oclusales.*



1. Presencia de la totalidad de las piezas dentarias (según notaciones Sistema FDI: dientes 38 a 48).
2. Caracteres odontométricos de sexo masculino según métodos de Vodanovic, et al.<sup>15</sup> y Rai y Anand<sup>16</sup>; edad entre 30 y 40 años estimada según método de Rai, et al.<sup>17</sup>.
3. Ausencia absoluta de restauraciones o modificaciones intencionales; presencia sólo de caries incipientes en molares.
4. Presencia de apiñamiento dentario anterior (considerado un significativo elemento identificador cuando está presente<sup>3,18</sup>).
5. Estado de formolización. Es intención que los profesionales involucrados en la prueba no puedan realizar los métodos de identificación por ADN, dado que la fijación en formol sería un medio inadecuado y nocivo para ulteriores procedimientos de investigación molecular<sup>5,19</sup>.

### **Modificaciones en el material cadavérico**

Tomando como base los patrones relevados en el individuo problema y buscando emularlos lo más coincidentemente posible en sus formas, tamaños y ubicaciones, se realizaron las siguientes modificaciones en el material cadavérico (Figuras 4 y 5):

1. Restauración con amalgama cavidad simple en cara oclusal (O) en segundo molar inferior izquierdo (diente 37).
2. Restauración de cavidades simples independientes con amalgama, caras oclusal (O) y vestibular (V) en primer molar inferior izquierdo (diente 36).
3. Restauración de cavidades simples independientes con amalgama, caras oclusal (O) y en ambos surcos de cara vestibular (V) en primer molar inferior derecho (diente 46).
4. Restauración de cavidad simple con amalgama en cara vestibular (V) y cavidad compuesta obturada en oclusal (O) con amalgama y mesial (M) con resina compuesta en segundo molar inferior derecho (diente 47).

Todas las amalgamas fueron cuidadosamente entintadas en negro al momento de ser preparadas en mortero y pílón a los fines de simular un material envejecido en boca.

### Confección del modelo de cotejo identificatorio

Las Tablas 1 y 2 muestran los resultados del cotejo de las informaciones ante y post-mortem. La información fue categorizada de la siguiente manera:

1. *Discrepancia absoluta*: aquellos rasgos que por sus diferencias en el cotejo no pueden ser explicados ni interpretados de ninguna manera lógica o cronológica.
2. *Discrepancia relativa*: aquellos rasgos disímiles en el cotejo que pueden ser interpretados como restauraciones removidas o reemplazadas, evolución de procesos patológicos y/o extracciones o como consecuencia de traumatismo ante o para-mortem (fragmentación importante, desprendimientos, fracturas y avulsiones).
3. *Concordancia*: rasgos coincidentes en el cotejo.
4. *Concordancia fuerte*: aquellos rasgos que por características específicas o menor frecuencia estadística representan una mayor significación identificatoria.

### Confección y presentación del modelo de cotejo identificatorio

El modelo fue presentado a un total de 56 odontólogos de Argentina, Colombia, Paraguay y Bolivia, todos con experiencia y/o estudios de posgrado en el área forense y desconociendo la naturaleza comprobatoria del estudio. La presentación se realizó caratulada en una supuesta identificación hecha por estos autores bajo las siguientes consignas:

1. El material cadavérico había sido hallado en una bolsa de polietileno arrojada en las inmediaciones de la vivienda de un individuo sospechoso de haber cometido varios asesinatos.
2. Este material se encontraba formalizado, por lo que su procesado para la obtención de ADN difícilmente podría ofrecer un resultado positivo<sup>5,19</sup>.
3. Se contaba con 5 cartas dentales, 2 de ellas provistas por Federación Odontológica de Córdoba sobre 7 personas denunciadas como desaparecidas y atribuibles en su desaparición al individuo sospechado.
4. Si bien no se contaba con radiografías ni modelos ante-mortem, la carta dental bajo estudio tenía una antigüedad de sólo dos años -la literatura recomienda no más de tres años de confección<sup>20</sup>- y se exponían referencias escritas de

buena calidad identificatoria<sup>3,18</sup> (en "Observaciones": "Apiñamiento anterior. Se recomienda depuración").

5. Siguiendo las recomendaciones de la American Board of Forensic Odontology (ABFO), documento referente indiscutible de procedimientos a nivel mundial (2009)<sup>18</sup>, se comunicó a los profesionales que, tanto la fuente de la información ante-mortem (la carta dental obtenida) como la protección de la cadena de custodia del material cadavérico recuperado, aseguraban la autenticidad de ambos materiales.
6. Según estas mismas recomendaciones de la ABFO<sup>18</sup>, enfatizadas con las propuestas de Phillips y Scheepers<sup>7</sup> y el Cuerpo Médico Forense de la Corte Suprema de Justicia de la Nación Argentina (2002)<sup>20</sup>, los odontólogos debían analizar los datos aportados y establecer uno de los siguientes rangos de conclusiones para el caso en estudio:
  - a. *Identificación positiva o fehaciente*: los datos ante y post-mortem coinciden en un mínimo de 12 puntos, no existen discrepancias absolutas y existen concordancias fuertes. De existir perfecta concordancia entre ambas fichas la antigüedad de la ante-mortem no exige límite. De existir discrepancias relativas, no deberán ser más de 3 (tres) y deberán ser atribuibles a parcialidad o fragmentación de las piezas dentarias o a intervenciones odontológicas realizadas con posterioridad a la última atención consignada en la ficha ante-mortem, y el lapso desde la última intervención reseñada en ella no deberá exceder los tres años.
  - b. *Identificación posible*: los datos ante y post-mortem poseen elementos coincidentes pero la calidad de los restos o de la evidencia ante-mortem, la presencia de más de tres discrepancias relativas y una antigüedad de más de tres años de la ficha ante-mortem, no permiten una identificación positiva o fehaciente. Debe ser complementada con otros métodos identificatorios.
  - c. *Evidencia insuficiente*: la información disponible es insuficiente como para llegar a una conclusión. Debe ser complementada con otros métodos identificatorios.
  - d. *Exclusión*: los datos ante y post-mortem son claramente inconsistentes.

**Tabla 1.**  
Cotejo de Informaciones  
ante y post-mortem.  
C: Concordancia;  
CF: Concordancia Fuerte  
(Criterio Clínico);  
DR: Discrepancia Relativa.

Cotejo	Ante-mortem	Post-mortem	Cotejo
Sexo	Masculino	Masculino - Odontometría Diámetros MD de 2°PM, 1°M y 3°M <sup>13</sup> y MV-DL de caninos <sup>14</sup>	C
Edad	37 años	Entre 30 y 40 -Rai et al (2006) <sup>15</sup>	C
Nº Dientes	16	16	C
38	Presente con caries incipiente	Presente con caries incipiente	CF (es infrecuente encontrar terceros molares inferiores en oclusión)
37	Amalgama (O)	Amalgama (O)	C
36	Amalgama (O) Amalgama (V)	Amalgama (O) Amalgama (V)	CF (es infrecuente encontrar ambas, obturadas independientes)
35	Presente sano	Presente sano	C
34	Presente sano	Presente sano	C
33	Presente sano	Presente sano	C
32	Presente sano	Presente con fractura en ángulo disto vestibular (atribuible a traumatismo)	DR
31	Presente sano	Presente sano	C
41	Presente sano	Presente sano	C
42	Presente sano	Presente con fractura en ángulo disto vestibular (atribuible a traumatismo)	DR
43	Presente sano	Presente sano	C
44	Presente sano	Presente sano	C
45	Presente sano	Presente sano	C
463	Amalgama (O) Amalgama vestibular (surco M) Amalgama vestibular (surco D)	Amalgama (O) Amalgama vestibular (surco M) Amalgama vestibular (surco D)	CF (es infrecuente encontrar tres cavidades obturadas independientes)
47	Amalgama (O) Amalgama vestibular (V) Resina mesial (M)	Amalgama (O) Amalgama vestibular (V) Resina mesial (M)	CF (es infrecuente encontrar tal patrón de obturación)
48	Presente con caries incipiente	Presente con caries incipiente	CF (es infrecuente encontrar terceros molares inferiores en oclusión)
Patologías	Apiñamiento anterior con sarro	Apiñamiento anterior con sarro	CF (considerado un significativo elemento identificativo cuando está presente <sup>16</sup> )
Otros		Ausencia del maxilar (atribuible a pérdida post-mortem)	DR

## Resultados

La Figura 6 muestra una contundente respuesta de "Identificación positiva o fehaciente" al análisis del caso presentado (55/56-98,21%). Sólo un profesional estableció el rango de "Evidencia insuficiente" por interpretar que los elementos expuestos no permitían llegar a una conclusión positiva (1/56-1,79%).

Sólo después de revelada la naturaleza comprobatoria de este estudio, algunos de los profesionales involucrados expusieron sus propias valoraciones subjetivas:

- "Este trabajo expone la realidad diaria de la duda de los peritos al tener que hacer identificaciones apoyados sólo en odontogramas donde *todo en apariencia debe coincidir*, cuando los elementos morfológicos visualizados en el material cadavérico deben ser contextualizados con limitados registros simbólicos antemortem".
- Otra profesional reveló haberle parecido "demasiado brillantes" las amalgamas para ser obturaciones realizadas sólo dos años atrás.

## Discusión

La Real Academia Española define al *esquema* como una "representación gráfica o simbólica de cosas materiales o inmateriales"<sup>21</sup> y al *símbolo* como la "representación sensorialmente perceptible de una realidad, en virtud de rasgos que se asocian con ésta por una convención socialmente aceptada"<sup>21</sup>. El odontograma, documento legal de trabajo incluido en la historia clínica dental, pretende, por definición, registrar mediante un sistema gráfico simbólico y esquemático los tratamientos y afecciones presentes en la dentición del paciente. Sea por la estandarización gráfica -para permitir a los odontólogos el manejar la misma información-, o simplemente para ahorrar tiempo (al identificar un determinado diente)<sup>22</sup>, lo cierto es que desde que la American Dental Association recomendó la utilización del sistema de cuadrantes Palmer (antes llamado Zsigmondy) en 1947<sup>22</sup>, los odontogramas ofrecían la oportuna comodidad de una codificación y fichado rápidos de la información, en un momento histórico en que era clave el poder archivar estos datos<sup>23</sup>.

Esta forma de archivo modeló su utilización en un obvio soporte papel, derivando en nuestros días modalidades más o menos tecnológicas con la supuesta mayor confortabilidad de respaldos electrónicos pre-

Cotejos	Número
Discrepancias absolutas	0
Discrepancias relativas	3
Concordancias	12
Concordancias fuertes	6

Tabla 2.  
Sumatoria de cotejos.

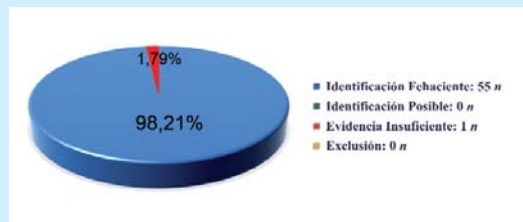


Figura 6.  
Respuesta contundente de "Identificación positiva o fehaciente" al modelo fraguado (55/56 n; 98,21%) contra sólo un caso (1/56 n; 1,79%) de respuesta "Evidencia insuficiente" y ningún caso de respuestas "Identificación posible" y "Exclusión".

diseñados<sup>13</sup> pero siempre apoyados en este diseño geométrico básico y simbólico.

El caso es que, si bien se sigue enfatizando el uso de este recurso gráfico<sup>18,24</sup>, la falta de consenso internacional respecto de sus sistemas de representación y notación, continúa originando situaciones de difícil resolución en la práctica odontológica diaria y, más aún, en la forense. Si bien INTERPOL ha normatizado la codificación dentaria a través del sistema de la FDI en sus odontogramas<sup>25</sup>, Rötzscher, *et al.* (2001) han cuestionado su limitada configuración geométrica y sin descripción alguna de datos potencialmente identificatorios a nivel de las raíces dentarias: hemisecciones y restauraciones, obturaciones retrógadas, patologías apicales, tumores e incluso restos radiculares e implantes en individuos edéntulos<sup>26</sup>.

Sabiendo que una identificación fehaciente es siempre preferible a una identificación presuntiva<sup>5</sup>, y que la carta dental, documento de consensuado valor legal<sup>13</sup> ha sido incluida junto a las huellas digitales y genéticas como oportunas para una identificación positiva<sup>4,5,18</sup>, el caso expuesto en este trabajo evidencia un sesgo importante en los procedimientos de identificación si ésta se encuentra basada *exclusivamente* en ella. Dado que una identificación de tipo indiciaria, apoyada en el reconocimiento de efectos personales, joyas, incluso modificaciones intencionales como son los tatuajes, etc., no ofrece certeza absoluta (pudiendo incluso ser atribuida por

error o deliberadamente a otra persona<sup>27</sup>), se ha recomendado ponderar los rasgos biológicos naturales por encima de los no naturales o modificatorios –indicarios<sup>28</sup>. Las preguntas a considerar son entonces: si las restauraciones operatorias y protéticas, las extracciones dentarias y demás indicadores de trabajo odontológico pueden ser, por definición, originadas artificialmente, ¿deberían ser considerados elementos de identificación fehaciente dado el carácter intencional y modificatorio que representan? ¿Puede sustentarse una identificación fehaciente sólo en la comparación de fichas ante y post-mortem sin un aval representativo biológico natural? ABFO refiere: “Debe existir comparación de evidencia ante-mortem y post-mortem para poder establecer una identificación positiva. Cada método tiene sus alcances y limitaciones, pero sin excepción, todos dependen de la existencia de material ante-mortem”<sup>18</sup>. Esta necesidad de información puede atentar contra el buen juicio del perito al valorar la que llega de los profesionales generalistas. La misma ABFO agrega “(...) el investigador prudente deberá considerar la autenticidad de la evidencia ante-mortem y hará lo posible para asegurar su validez”<sup>18</sup>. Así mismo, los protocolos internacionales convalidan los registros dentales *persé* y “sugieren” la utilización de otros elementos sólo “si de dispone” de ellos<sup>3,4,9,10,18,29</sup>. Pero ¿qué sucede si éstos no existen? Los mismos Pretty y Sweet (2001) avalan la transcripción de estos datos imagenológicos al odontograma<sup>3</sup>... y nuevamente caer a los símbolos.

Es bien sabido que importantes elementos potencialmente identificatorios de origen oral<sup>3,18</sup>, difícilmente pueden ser incluidos en estos sistemas gráficos reduccionistas<sup>30</sup>, aún cuando pueden ser claramente visibles en otros registros imagenológicos. En este caso, de haber contado los 56 profesionales con

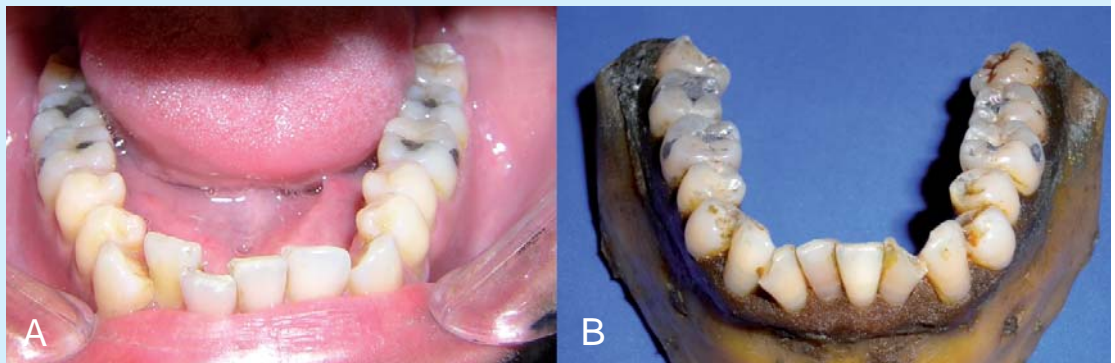
fotografías y/o radiografías del individuo problema (supuesto ante-mortem), la exclusión hubiera sido realizada en sólo un par de minutos (Figuras 7a y 7b). Si bien las identificaciones odontológicas gozan de excelente fama en relación a otras metodologías en situaciones de extrema complejidad<sup>31</sup>, no es menor el dato de que los mayores éxitos en estas pericias odontológicas se han sustentado claramente en el haber contado con fotografías, radiografías o modelos<sup>3,5,13</sup>.

Christlieb (1994)<sup>32</sup> ha expresado sabiamente: “el significado es aquella parte de lo real que no puede aparecer en los símbolos, que no está simbolizado, y que no se puede aprehender simbólicamente. En efecto, así como los símbolos pueden epitomizarse en lenguaje, los significados pueden resumirse en imágenes”. El significado de un símbolo representa al objeto visto, olfateado, palpado y oído, imágenes que surgen detrás del símbolo y representan la variabilidad que precisamente sustenta a la individualización. Se ha planteado que el odontograma como sistema geométrico, elimina condicionantes subjetivos de tamaño y conformación de caries y obturaciones haciéndolo más sencillo y, por ende, universalmente aceptado y con un aval estadístico<sup>33,34</sup>. Al carecer de elementos anatómicos, y con ello explicitando la sola *representación simbólica* de los diferentes tratamientos realizados o por realizar, la dinámica, la inestabilidad biológica y la misma diversidad morfológica *no pueden ser representadas de ninguna manera*, elementos todos de fuerza inigualable a la valoración identificatoria. Creemos que el perito debería categorizar los datos identificatorios de origen dental, priorizando aquellos que representan un mayor espectro sensible de formas: fotografías, radiografías, modelos (sólo “sugeridos” por, la FDI, ABFO, IOFOS -International Organization

**Figura 7.**

**A:** Individuo problema;  
**B:** Material cadavérico modificado para simular coincidencias ante y post-mortem.

Si bien las restauraciones ofrecen una importante similitud, la comparación entre ambas fotografías pone en evidencia las notorias diferencias entre ambas arcadas, fundamentalmente en lo que respecta a las posiciones anómalas de cada uno de los incisivos, caninos y terceros molares. Este dato, evidente fotográficamente y radiográficamente, no es referido de manera usual en cartas dentales y odontogramas.





of Forensic Odonto-Stomatology- y la misma INTERPOL) por sobre aquellos meramente ilustrativos o limitados; la obligatoriedad de los registros odontológicos hoy se cumplimenta con la sola conservación de la historia clínica dental y sus odontogramas<sup>13</sup>. Contando hoy con una vasta pluralidad técnica en los procedimientos de registro imagenológico, en las formas de su archivo (fundamentalmente por la digitalización de la información), en el intercambio de los mismos, incluso en su accesibilidad económica, resulta curioso el todavía pretender mejorar una metodología claramente reductora en la información necesaria y de probada falibilidad, dada la dependencia de registros ante-mortem generalmente erróneos, incompletos y sesgados<sup>35,36</sup>. Aun con la mejor capacitación y experiencia de campo, el odontólogo forense conoce muy bien que "la calidad de la identificación odontológica será similar a la calidad de la información ante-mortem"<sup>37</sup>. *Una identificación odontológica no debería por ningún motivo sustentarse exclusivamente en la utilización del odontograma.*

Este estudio no sugiere de ninguna manera eliminar la normativa de estas formas de codificación, dada su amplia difusión en la práctica odontológica diaria, sino exponer un vacío en la investigación criminalística si la identificación de restos humanos debe basarse exclusivamente en ellas. Las condiciones expuestas en este trabajo pueden parecer poco arbitrarias; sin embargo, cabe acotar que la búsqueda del material cadavérico emulando las condiciones biológicas del individuo problema (uno de los autores) demandó sólo un par de horas, y el "imitar" las restauraciones operatorias es una maniobra al alcance de cualquier profesional odontólogo. Las condiciones supuestas del hallazgo de la mandíbula no son más que situaciones comunes de ver en la prensa en nuestros días<sup>38</sup>. Respecto a los restos formolizados, Martín Martín (2004) refiere: "...normalmente son los casos que entrañan la mayor dificultad puesto que lo más común es que la conservación del cadáver se realice mediante formol o derivados y está demostrado que el formol produce grandes modificaciones de los ácidos nucleicos, de tal forma que incluso es posible la no obtención de resultados de amplificación"<sup>19</sup>. Es más que importante referir que siendo el ocultamiento uno de los móviles del descuartizar a la víctima y teniendo el criminal un mínimo de conocimientos médicos, no suena locura el que recurra a este método para eliminar posibilidades de identificación de ella. Dada la imposibilidad de una perfilación genética de la víctima y teniendo

los restos la cantidad y calidad de información dentaria como se presentó en este caso, ¿qué mejor que llamar al odontólogo forense para el desarrollo de su pericia? Se ha establecido que la comparación de registros odontológicos, *por sí sola*, posibilitaría una identificación positiva del cadáver<sup>39,40</sup>.

INTERPOL, en la edición 1997 de su "Guía de Identificación de Víctimas de Catástrofes"<sup>27</sup> recomienda al perito formularse la siguiente pregunta: "¿podría haberse puesto un nombre *equivocado* en la lista de víctimas por error, o *fraudulentamente* por alguien que tratara de cambiar de identidad?". Tim Leech, en 1990 y como Director Ejecutivo de Control y Seguridad del NCM (Canadá), hacía lo propio: "...si yo quisiera estafar a esta organización, ¿de qué manera lo haría?"<sup>41</sup>. En marzo del año 1979 era descubierto, en una región montañosa suiza, el cuerpo desnudo de una mujer en avanzado estado de putrefacción y envuelto en bolsas de plástico. Su identificación se tornó extremadamente dificultosa debido a que su marido adulteró de manera intencional el odontograma provisto por el odontólogo de la occisa, para el uso de la policía local. Era con la publicación de este caso en 1982, que Imobersteg<sup>42</sup> exponía la falla de un proceso de investigación criminal apoyado exclusivamente en la utilización del odontograma.

El error diagnóstico expuesto en este trabajo demuestra una falla en la naturaleza misma del procedimiento y no en la aplicación que los profesionales odontólogos hicieron de él. La identificación odontológica no puede basarse exclusivamente en el cotejo de información simbólica pues aumenta considerablemente las posibilidades de sesgo o fraude durante el procedimiento. Sin embargo, este trabajo no pretende de ninguna manera menoscabar al profesional odontoestomatólogo como auxiliar en la identificación médico-legal, sino *proponer* la *obligatoriedad* en el registro y conservación de recursos más confiables (radiografías, modelos, fotografías, prótesis en desuso, etc.) por parte del profesional clínico generalista -eventual información ante-mortem-, y *sugerir* la mayor de las atenciones a las comparaciones ante y post-mortem aludiendo a los elementos morfológicos contenidos en estos recursos, claramente no expresados en los odontogramas, difícilmente abordables por profesionales no idóneos e incuestionablemente competentes a la función del odontoestomatólogo forense.

## Bibliografía

- Gisbert Calabuig JA, Villanueva Cañadas E. *Medicina Legal y Toxicología*. 6ª ed. Barcelona: Editorial Masson 2004.
- Bell GL. Dentistry's role in the resolution of missing and unidentified persons cases. *Dent Clin North Am*. 2001;45(2):293-308.
- Pretty IA, Sweet D. A look at forensic dentistry—Part 1: The role of teeth in the determination of human identity. *Br Dent J*. 2001;190(7):359-66.
- Interpol. *Guía para la identificación de víctimas de catástrofes 2009*. Disponible en: [http://www.interpol.int/pv\\_obj\\_cache/pv\\_obj\\_id\\_53DDOCC6D61BE68B32C0B4DDECF47862BB60700/filename/GuideEs.pdf](http://www.interpol.int/pv_obj_cache/pv_obj_id_53DDOCC6D61BE68B32C0B4DDECF47862BB60700/filename/GuideEs.pdf).
- Stimson P, Mertz C. *Forensic Dentistry*. Florida: Ed. CRC Press 1997.
- Keiser-Nielsen S. *Person identification by means of the teeth: a practical guide*. Bristol: John Wright and Sons Ltd 1980.
- Phillips VM, Scheepers CF. Comparison between fingerprint and dental concordant characteristics. *J Forensic Odontostomatol*. 1990;8(1):17-9.
- Acharya AB, Taylor JA. Are a minimum number of concordant matches needed to establish identity in forensic odontology? *J Forensic Odontostomatol*. 2003;21(1):6-13.
- Therese Arneman KM. *Forensic Dental Identification: Towards a simplified computerised system*. Thesis for the degree of Master of Science in Dentistry. Sydney: Faculty of Dentistry, University of Sydney, 1991.
- Petju M, Suteerayongprasert A, Thongpud R, Hassiri K. Importance of dental records for victim identification following the Indian Ocean tsunami disaster in Thailand. *Public Health*. 2007;121(4):251-7.
- Lewis C. WinID2 versus CAPMI4: two computer-assisted dental identification systems. *J Forensic Sci*. 2002;47(3):536-8.
- Ferguson JW. The Palmer notation system and its use with personal computer applications. *Br Dent J*. 2005;198(9):551-3.
- Avon SL. Forensic Odontology: The Roles and Responsibilities of the Dentist. *J Can Dent Assoc*. 2004;70(7):453-8.
- Van Niekerk PJ, Bernitz H. Retrospective investigation of dental records used in forensic identification cases. *SADJ*. 2003;58(3):102-4.
- Vodanovic M, Demo Z, Njemirovskij V, Keros J, Brkic H. Odontometrics: a useful method for sex determination in an archaeological skeletal population? *Journal of Archaeological Science* 2007;34(6):905-13.
- Rai B, Anand S. Gender Determination by Diagonal Distances Of Teeth. *The Internet Journal of Biological Anthropology* 2007;1(1). Disponible en: [http://www.ispub.com/journal/the\\_internet\\_journal\\_of\\_biological\\_anthropology/volume\\_1\\_number\\_1\\_10/article/gender\\_determination\\_by\\_diagonal\\_distances\\_of\\_teeth.html](http://www.ispub.com/journal/the_internet_journal_of_biological_anthropology/volume_1_number_1_10/article/gender_determination_by_diagonal_distances_of_teeth.html).
- Rai B, Dhatarwal S, Anand S. Five Markers of Changes in Teeth: An Estimating of Age. *The Internet Journal of Forensic Science* 2006;1(2). Disponible en: [http://www.ispub.com/journal/the\\_internet\\_journal\\_of\\_forensic\\_science/volume\\_1\\_number\\_2\\_19/article/five\\_markers\\_of\\_changes\\_in\\_teeth\\_an\\_estimating\\_of\\_age.html](http://www.ispub.com/journal/the_internet_journal_of_forensic_science/volume_1_number_2_19/article/five_markers_of_changes_in_teeth_an_estimating_of_age.html).
- American Board of Forensic Odontology-ABFO. *Diplomates Reference Manual*. Disponible en: <http://www.abfo.org/pdfs/ABFO%20Manual%206-2009%20Update%206-1-2009.pdf>.
- Martín Martín P. La Identificación Genética de Restos Cadavéricos. En: *Avances y aplicación de las Técnicas del ADN en la Biología Forense*. Madrid: Centro de Estudios Jurídicos 2004. Disponible en: [http://www.cej.justicia.es/pdf/publicaciones/medicos\\_forenses/MEDI22.pdf](http://www.cej.justicia.es/pdf/publicaciones/medicos_forenses/MEDI22.pdf).
- Eleta G, Odzak J, Bosio L, Sotelo Lago RA. Identificación en Desastres de Masas. *Cuad Med Forense* 2002;1(3):167-87. Citado en Cuerpo Médico Forense, Corte Suprema de Justicia de la Nación. Disponible en: [http://www.csjn.gov.ar/cmf/cuadernos/1\\_3\\_167.html](http://www.csjn.gov.ar/cmf/cuadernos/1_3_167.html).
- Real Academia Española. *Diccionario de la Real Academia Española*. Disponible en: <http://www.rae.es/rae.html>.
- Wikipedia. Disponible en: <http://es.wikipedia.org/wiki/>
- Ash MM, Nelson SJ. *Wheeler Anatomía Dental, Fisiología y Oclusión*. 8ª ed. Madrid: Editorial Elsevier 2004.
- College of Dental Surgeons of British Columbia. *Dental Records Management*. Disponible en: [www.cdsbc.org/~ASSETS/DOCUMENT/Dental-Records-Mgt.pdf](http://www.cdsbc.org/~ASSETS/DOCUMENT/Dental-Records-Mgt.pdf).
- Silver WE, Souviron RR. *Dental Autopsy*. Florida: CRC Press 2009.
- Rötzscher K, Benthous S, Höhmann B, Grundmann C. AM - PM - Documentation of Dental Findings. Anatomic or Geometric Dental Charting. *Int Poster J Dent Oral Med*. 2001;3(3):Poster 85. Disponible en: <http://ipj.quintessenz.de/index.php?content=issues&doc=poster&select=85>.
- Interpol. *Guía para la identificación de víctimas de catástrofes 1997*. Disponible en: <http://www.interpol.int> (acceso 12 noviembre de 2008).

28. Fuenmayor K. *Importancia de la Odontología Forense y su Relación con la Criminalística*. Conferencia en las IV Jornadas de Ciencias Forenses 2009 y I Reunión de la Sociedad de Odontostomatólogos Forenses Ibero Americanos –S.O.F.I.A. 5 de noviembre de 2009, Córdoba, Argentina.
29. International Organization for Forensic Odontostomatology–IOFOS. *Identification in single cases. Quality assurance*. Disponible en: <http://www.odont.uio.no/foreninger/iofos/quality/Identification-IOFOS.htm>.
30. Napier RH, Bruelheide LS, Demann ET, Haug RH. Insurance billing and coding. *Dent Clin North Am*. 2008;52(3):507-27.
31. Cecchi R, Cipolloni L, Nobile M. Incorrect identification of a military pilot with international implications. *Int J Legal Med*. 1997;110(3):167-9.
32. Christlieb PF. *La Psicología Colectiva un Fin de Siglo más tarde*. 1ª ed. Bogotá: Editorial Anthropos 1994.
33. Keiser-Nielsen S. Dental identification: certainty v probability. *Forensic Sci*. 1977;9(2):87-97.
34. Martínez Chicón J, Luna del Castillo JD, Valenzuela Garach A. La variabilidad de los tratamientos dentales en una población militar española y su importancia para la estimación de la probabilidad de identificación dental. *Cuad Med Forense* 2008;14(53-54):223-33.
35. Brown KA. The identification of Linda Agostini. The significance of dental evidence in the Albury 'pyjama girl' case. A case report. *Forensic Sci Int*. 1982;20(1):81-6.
36. Brannon RB, Kessler HP. Problems in mass-disaster dental identification: a retrospective review. *J Forensic Sci*. 1999;44(1):123-7.
37. Clark D. Dental Identification Problems in the Abu Dhabi Air Accident. *Am J For Med Pathol*. 1986;7(4):317-32.
38. Yélamo A. Los Submarinistas encuentran los restos del joven asesinado en Cádiz. *El País* (2 febrero de 1989). Disponible en: [http://www.elpais.com/articulo/espana/CaDIZ/CaDIZ/\\_MUNICIPIO/submarinistas/encuentran/restos/joven/asesinado/Cadiz/elpepiesp/19890202elpepinac\\_25/Tes/](http://www.elpais.com/articulo/espana/CaDIZ/CaDIZ/_MUNICIPIO/submarinistas/encuentran/restos/joven/asesinado/Cadiz/elpepiesp/19890202elpepinac_25/Tes/)
39. Carrera Carbajo I. *Identificación de cadáveres y aspectos forenses de los desastres. Publicaciones de la Unidad de Investigación en Emergencia y Desastres (UIED)*. Disponible en: <http://www.desastres.org/pdf/identificacioncadaveres.pdf>.
40. Brkić H, Petrovečki V, Gusić S. Dental Identification of the Carbonized Body: Case Review. *Acta Stomat Croat*. 2002;36(1):127-8.
41. Leech TJ. Learning to Think Like a Criminal. *The Bottom Line* 1990. Disponible en: [http://www.leechgrc.com/pdf/f\\_e/Fraud%20ClinicJune1990.pdf](http://www.leechgrc.com/pdf/f_e/Fraud%20ClinicJune1990.pdf).
42. Imobersteg C. The falsification of an odontogram. *Forensic Sci Int*. 1982;20(1):77-9.