

Carcinoma basocelular metastásico en la región parotídea: un nuevo caso

Basal cell carcinoma metastatic to the parotid area: case report



Pérez de la Fuente, T.

Pérez de la Fuente, T.*, González González, I.*

Resumen

El carcinoma basocelular es la tumoración cutánea maligna más frecuente. Junto con el carcinoma espinocelular su localización habitual es a nivel de cabeza y cuello y a diferencia de éste la tasa de metástasis regionales es mucho más baja.

Presentamos el caso de una mujer de 85 años con un carcinoma basocelular a nivel del pabellón auricular derecho, que inicialmente se trató mediante extirpación y cierre. A los 2 años presentó recidiva local en la zona inferior del pabellón auricular y en la exploración física se apreció una tumoración dura a nivel submandibular derecho.

Se realizó punción aspiración con aguja fina (PAAF) que fue positiva para metástasis de carcinoma basocelular. La Tomografía Axial Computerizada (TAC) mostraba una masa única en la región submandibular no adherida a la mandíbula.

El tratamiento consistió en extirpación de la recidiva local y parotidectomía superficial más vaciamiento cervical funcional del lado derecho.

La paciente se negó a realizar tratamiento con radioterapia complementaria.

En la actualidad la paciente está viva y realiza revisiones periódicas.

Palabras clave Carcinoma basocelular. Metástasis.
Cuello.

Código numérico 171-227

Abstract

Basal cell carcinoma is the most common cutaneous malignancy. As the squamous cell carcinoma its first location is in head and neck, but the rate of regional metastases is much lower.

We present the case of an 85-year-old woman with a basal cell carcinoma located on the ear.

She was first treated by local excision and direct suture. Two years later presented a local recurrence in the lower part of the ear. At this time a physical neck exam revealed a submandibular node.

Fine needle aspiration was positive for basal cell carcinoma metastases, and a Computed Tomography (CT) showed a single mass in the submandibular region not in contact with bone.

Treatment consisted on a wide local excision, superficial parotidectomy and ipsilateral functional neck dissection.

The patient refused postoperative radiotherapy treatment.

At this moment the woman is alive and under periodical revision.

Key words Basal cell carcinoma. Metastatic. Neck.

Código numérico 171-227

* Facultativo especialista de área de Cirugía Plástica.
Hospital Nacional de Paraplégicos. Toledo. España.

Introducción

Los tumores cutáneos representan una patología de gran prevalencia en muchos países, debido fundamentalmente a la exposición solar y al incremento de la vida media de la población.

De todos, el carcinoma basocelular es el más frecuente, representando entre un 50%-70% del total (1,2). Sin embargo, a pesar del gran número de tumores diagnosticados cada año, la tasa de metástasis oscila entre un 0.0028% y un 0.5% (3).

Desde que se notificó el primer caso de carcinoma basocelular metastásico en 1894 por Beadles, se han descrito más de 240 casos en la literatura (4), localizándose el 85% de los tumores primarios a nivel de cabeza y cuello (5).

En 1951 Lattes y Kessler (6) detallaron los criterios necesarios para diagnosticar un carcinoma basocelular metastásico:

1. El tumor primario debe originarse en la piel y no en la mucosa.
2. La metástasis debe aparecer en un lugar distante del tumor primario sin evidencia de una extensión directa de éste.
3. El tumor primario y la metástasis deben tener una histología similar.

Describimos el caso de una mujer con un carcinoma basocelular metastásico en cuello a partir de uno primario localizado en la mejilla. También se realiza una revisión de la epidemiología, factores de riesgo y modalidades de tratamiento de esta patología.

Caso clínico

Mujer de 85 años con historia de carcinoma basocelular recidivado a nivel del pabellón auricular derecho.

El tratamiento inicial, realizado en mayo de 2001, consistió en una extirpación local de la lesión. La paciente siguió revisiones periódicas y a los 2 años presentó una recidiva local más una tumoración a nivel submandibular derecho. Se solicitó citología de la tumoración mediante punción aspiración con aguja fina, que fue informada como positiva para células malignas, compatible con metástasis de carcinoma basocelular.

En la Tomografía Axial Computerizada (TAC) se aprecia un engrosamiento de los tejidos blandos del pabellón auricular derecho en relación con el antecedente de neoplasia previa (Fig.1). También se objetiva una imagen nodular de 1.5 cm. de diámetro situada a nivel infraparotídeo, con necrosis central y que impresiona de adenopatía locoregional (Fig.2). El resto de la exploración fue normal.

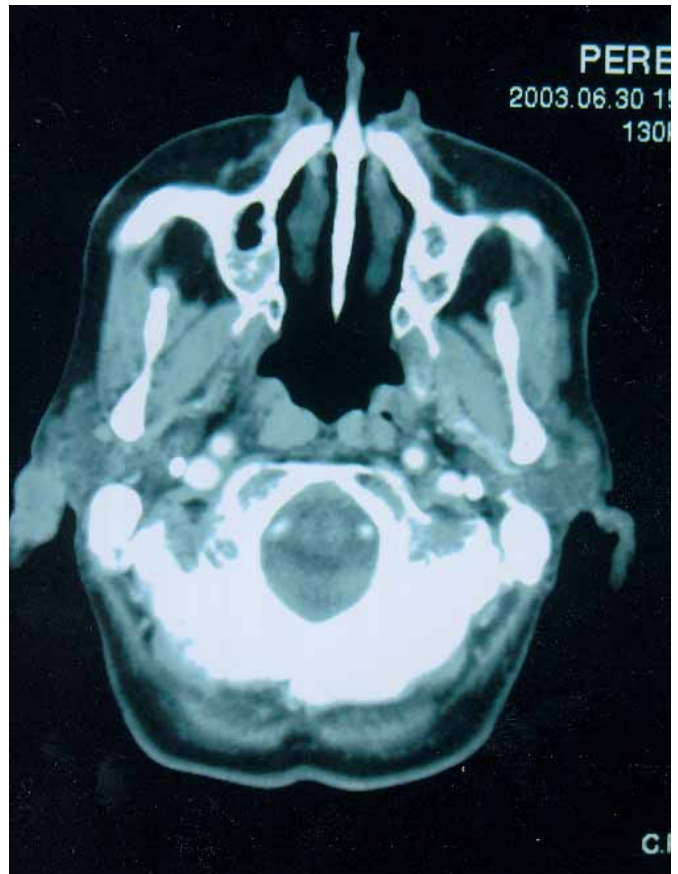

Figura 1. Engrosamiento a nivel de tejidos blandos del pabellón auricular derecho, con realce del engrosamiento en relación con el antecedente previo de neoplasia a dicho nivel.

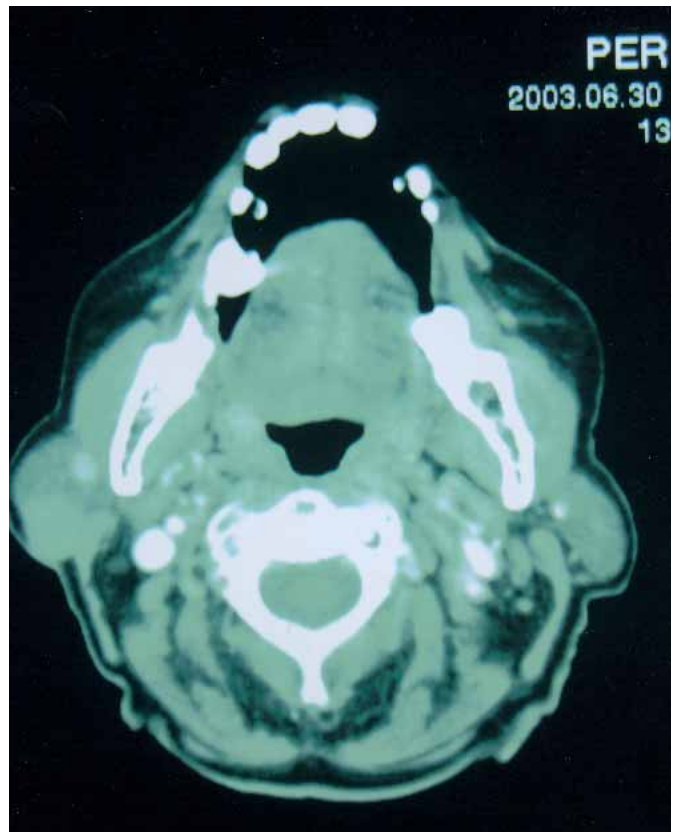


Figura 2. Imagen nodular de 1,5 cm de diámetro situada a nivel infraparotídeo que muestra un centro mínimamente hipodenso (necrosis) y que impresiona como adenopatía metastásica.

Tabla I. Subtipos histológicos de carcinoma basocelular

Subtipo histológico
Nodular
Infiltrante
Morfea o esclerodermiforme
Pagetoide o superficial
Quístico
Tatuado

Tabla II. Factores de riesgo para el desarrollo de metástasis de carcinoma basocelular

Factores de riesgo
Recurrencia local
Subtipos morfea, adenoquístico
Carcinoma basoescamoso
Tamaño mayor de 3 cm.
Angiogénesis tumoral
Invasión perineural

Tabla III. Modalidades terapéuticas de las metástasis de carcinoma basocelular

Localización de metástasis	Tratamiento
Metástasis cervicales	Linfadenectomía cervical selectiva
Metástasis parotídeas	Parotidectomía superficial/total
Metástasis irresecables	Quimioterapia / Radioterapia

En junio del 2003 se realizó resección parcial del lóbulo superficial de la parótida, un vaciamiento cervical derecho selectivo confinado a las zonas 2 y 3 y extirpación de la mitad inferior del pabellón auricular que incluía la recidiva local.

La anatomía patológica final informó la tumoración como una metástasis de carcinoma basocelular de subtipo infiltrante que afectaba a la glándula parótida con márgenes de resección libres.

En la pieza del vaciamiento cervical, de los 10 ganglios cervicales aislados, 2 estaban afectados.

La recidiva local del pabellón auricular también se informó como epiteloma basocelular infiltrante con márgenes libres.

La paciente fue remitida para tratamiento complementario con radioterapia, a lo que se negó.

En el momento de esta publicación no existe evidencia de recurrencia y la paciente sigue viva.

Discusión

El carcinoma basocelular es la tumoración cutánea maligna más frecuente y representa el 65% a 75% de todos los tumores de piel (3). Aparece fundamentalmente en pacientes de edad avanzada, aunque cada vez es más frecuente observarlo a partir de los 20 ó 30 años.

Los factores de riesgo principales para desarrollar un carcinoma basocelular son un fototipo cutáneo claro y una exposición solar prolongada, así como síndromes hereditarios y factores ambientales del tipo radiaciones ionizantes y aminas aromáticas policíclicas (7).

En general, a nivel histopatológico es característico observar trabéculas o lóbulos de células cuyo citoplasma es poco abundante, parecido a las células basales de la epidermis y disponiéndose en empalizada en la periferia.

Hay varios subtipos: nodular, infiltrante, morfea o esclerodermiforme, pagetoide o superficial, quístico y tatuado (Tabla I).

Lo habitual es que este tipo de tumoración tenga un desarrollo exclusivamente local, con una extensión superficial y/o en profundidad. La probabilidad de desarrollar metástasis es bastante escasa y oscila entre un 0.0028% y un 0.5% (3); sin embargo se han identificado varios factores de riesgo que predisponen la aparición de metástasis (Tabla II). Los hombres tienen una mayor probabilidad de padecer carcinomas basocelulares metastásicos, en una proporción de 2:1 (8). Cuando se producen varias recurrencias locales del tumor primario la probabilidad de desarrollar metástasis es mayor.

Histopatológicamente los subtipos morfea y adenoquístico tienen tendencia a ser más agresivos. Existe una forma especial, el carcinoma basoescamoso o tumor metaatípico, que presenta unas características histológicas mixtas entre carcinoma basocelular y espinocelular y se asocia con una mayor probabilidad de desarrollar metástasis bien, regionales o a distancia (9).

En cuanto al tamaño, también parece ser un factor predisponente. Así Snow et al. encontraron metástasis de carcinoma basocelular en una serie de 850 casos, sólo en aquellos tumores primarios en los que el diámetro era mayor de 3 cm. En esta serie el índice de metástasis fue del 1.9%, mientras que en el resto de la literatura es menor de un 1% (10).

También existen estudios que relacionan la angiogénesis con el comportamiento del tumor. Chin et al. explican que la ausencia de metástasis de carcinoma basocelular en la mayoría de los casos puede deberse a la ausencia de vasos intratumorales, ya sean linfáticos o sanguíneos. Este hecho permitiría diagnosticar carcinomas basocelulares potencialmente metastásicos si se apreciara la presencia de vasos intratumorales (11).

Las principales rutas de diseminación son las vías linfática y hematógena, siendo las metástasis hacia ganglios linfáticos regionales de alrededor de un 70% en algunas series (8,12-15).

La afectación de la glándula parótida o de las glándulas submaxilares con metástasis intra o periglandulares, como el caso que se presenta, está descrita en pacientes con carcinomas basocelulares localizados en la cara o el cuero cabelludo (16-19).

La invasión perineural por parte del carcinoma basocelular es rara y tiene peor pronóstico.

Malone et al. describen un caso de metástasis de carcinoma basocelular con afectación perineural, Von Domarus et al, describen 3 y Snow et al. 7, (3, 8, 10). Nosotros añadimos un caso adicional a los descritos anteriormente.

Los lugares más frecuentes de diseminación por vía hematológica son el pulmón, pleura, hígado, hueso y piel (20). Otros sitios menos frecuentes son la duramadre, pericardio, miocardio, riñón, glándula adrenal, tiroides, diafragma y cerebro.

La afectación pulmonar también se ha descrito, como resultado de aspiración de células tumorales desde carcinomas basocelulares de la zona nasal y de la cavidad oral (8,21,22).

En cuanto al tratamiento de las metástasis de carcinoma basocelular existen tres posibilidades terapéuticas: cirugía, radioterapia, quimioterapia y una combinación de las tres (Tabla III).

Debido a la escasez de casos no disponemos de series largas que nos permitan realizar un análisis que evalúe la eficacia de los diferentes tratamientos, aunque la exéresis quirúrgica proporciona los mejores resultados a largo plazo (23).

A nivel de cabeza y cuello, las metástasis se localizan con más frecuencia en la región intraparotídea, periparotídea y ganglios cervicales. El tratamiento consistirá en una parotidectomía superficial o total y/o un vaciamiento cervical selectivo, dependiendo de la localización del tumor.

Por otro lado las metástasis en pulmón, hueso y tejidos blandos que sean irresecables, pueden ser tratadas con quimioterapia. Actualmente la experiencia con quimioterapia se reduce a escasos estudios con series reducidas; se han utilizado con éxito varios fármacos, bien solos o de forma combinada como: cisplatino, metrotexato, ciclofosfamida, 5-fluoracilo, bleomicina, vincristina y doxorubicina (24). Pfeiffer et al. presentan una serie sobre terapia citotóxica sistémica y carcinoma basocelular en la que demuestran que el cisplatino es el agente más efectivo, con una supervivencia media mayor a la obtenida con otros fármacos (25).

La radioterapia se utiliza sola o de forma complementaria a la cirugía para tratar el tumor primario y las metástasis. A menudo se utiliza también para lesiones irresecables o muy extensas. La tasa de radiación postoperatoria que se aplica en carcinomas baso-

celulares metastáticos en la parótida y cuello, es similar a la que se aplica en carcinomas espinocelulares.

La escasez de casos de carcinomas basocelulares metastáticos limita la posibilidad de realizar estudios prospectivos sobre la efectividad de las distintas modalidades de tratamiento. La supervivencia media después de una metástasis se estima en 8 meses (8), aunque este dato puede ser discutible debido a la escasez de casos de los que disponemos.

Conclusiones

En general, el tratamiento de elección de las metástasis del carcinoma basocelular localizadas en ganglios linfáticos es la resección quirúrgica. Por otro lado, en aquellos casos en los que haya metástasis a distancia, el tratamiento incluye una combinación de cirugía, radioterapia y quimioterapia.

En nuestra paciente la supervivencia en el momento de esta publicación es de más de 12 meses con un tratamiento exclusivamente quirúrgico, ya que la paciente se negó a recibir radioterapia.

Dirección del autor

Dra. Teresa Pérez de la Fuente
C/ Carlos IV nº 6d – 3º j
28037 Madrid. España

Bibliografía

1. **Popkin GL, DeFeo CP.** "Basal cell epithelioma". In: Andrade R, Gunport SL, Popkin GL, Rees TD (Eds). *Cancer of the skin. Biology, diagnosis, Management.* Vol 2. Philadelphia, WB Saunders, 1976; Pp821-844.
2. **Wermuth BM, Fajardo LF.** "Metastatic basal cell carcinoma: a review". *Arch Pathol* 1970;90:458
3. **Malone JP, Fedok FG, Belchis DA et al.** "Basal cell carcinoma metastatic to the parotid: report of a new case and review of the literature". *Ear Nose Throat J* 2000;79:511.
4. **Beadles CF.** "Rodent ulcer". *Trans Pathol Soc (Lond)* 1984;45:176.
5. **Constanza ME, Dayal Y, Binder S et al.** "Metastatic basal cell carcinoma: review, report of a case and chemotherapy". *Cancer* 1974;34:230.
6. **Lattes R, Kessler RW.** "Metastasizing basal -cell epithelioma of the skin". *Cancer* 1951;4:866.
7. **Shore RE.** "Overview of radiation-induced skin cancer in humans". *Int J Radiat Biol* 1990;57:809.
8. **von Domarus H, Stevens PJ.** "Metastatic basal cell carcinoma. Report of five cases and review of 170 cases in the literature". *J Am Acad Dermatol* 1984;10:1043.
9. **Martin RC, Edwards MJ, Cawte TG et al.** "Basosquamous carcinoma: analysis of prognostic factors influencing recurrence". *Cancer* 2000;88(6):1365.
10. **Snow S et al.** "Metastatic basal cell carcinoma". *Cancer* 1994;73(2):328.
11. **Chin CWS, Foss AJE, Stevens A et al.** "Differences in the vascular patterns of basal and squamous cell skin carcinomas explain their differences in clinical behaviour". *J Pathol* 2003;200:308.
12. **Lowe JS, Snow SN, Reizner GT et al.** "Metastatic basal cell carcinoma: Report of twelve cases with a review of the literature". *J Am Acad Dermatol* 1991;24:715.
13. **Berlin JM, Warner MR, Bailin PL.** "Metastatic basal cell carcinoma presenting as unilateral axillary lymphadenopathy: Report of

- a case and review of the literature". *Dermatol Surg* 2002;28(11):1082.
14. **Stell JS, Moyer DG, Dehne E.** "Basal cell epithelioma metastatic to bone". *Arch Dermatol* 1966;93:338.
 15. **Safai B, Good RA.** "Basal cell carcinoma with metastasis. Review of literature". *Arch Pathol Lab Med* 1977;101:327.
 16. **Dzubow LM.** "Metastatic basal cell carcinoma originating in the supraparotid region". *J Dermatol Surg Oncol* 1986;12:1306.
 17. **Contran RS.** "Metastasizing basal cell carcinomas". *Cancer* 1961;14:1036.
 18. **Hishowitz B, Mahler D.** "Unusual case of multiple basal cell carcinoma with metastases to the parotid lymph gland". *Cancer* 1968;22:654.
 19. **Stanley MW, Horwitz CA, Bardales RH et al.** "Basal cell carcinoma metastatic to the salivary glands: Differential diagnosis in the fine-needle aspiration cytology". *Diagn Cytopathol* 1997;16:247.
 20. **Conley J, Sachs ME, Romo T et al.** "Metastatic basal cell carcinoma of the head and neck". *Otolaryngol Head Neck Surg* 1985;93:78.
 21. **Berti JJ, Sharata HH.** "Metastatic basal cell carcinoma to the lung". *Cutis* 1999;63:165.
 22. **Pickren J, Katz A.** "Aspiration metastases from the basal cell carcinoma". *Cancer* 1958;11:783.
 23. **Farmer ER, Helwing EB.** "Metastatic basal cell carcinoma: A clinico-pathologic study of seventeen cases". *Cancer* 1980;46:748.
 24. **Coker DD, Elías EG, Viravathana T et al.** "Chemotherapy for metastatic basal cell carcinoma". *Arch Dermatol* 1983;119:44.
 25. **Pfeiffer P, Hansen O, Rose C.** "Systemic cytotoxic therapy of basal cell carcinoma. A review of the literature". *Eur J Cancer* 1990;26:73.