

¿Es necesaria la reconstrucción de la conjuntiva?

Trabajo experimental en conejos albinos para evaluar la neogénesis de la conjuntiva

Is necessary the reconstruction of the conjunctiva?
Experimental research in albino rabbits to demonstrate conjunctiva regeneration



Moretti, E. A.

Moretti, E. A.*, Gómez García, F.**, Gallo, S.***, Alonso, E.****, Fodor, M.****

Resumen

En los defectos de espesor total del párpado inferior de gran magnitud, siempre ha sido regla de oro la reconstrucción de la lamela posterior (tarso y conjuntiva palpebral). Esto es debido a que el tono del músculo orbicularis oculi no alcanza a mantener el soporte necesario para resistir la acción de la gravedad y/o contractura cicatricial. Además la ausencia de conjuntiva provocaría lesiones sobre la córnea ocular. Es por ello que el empleo de injertos compuestos condromucosos ha sido insustituible.

El presente trabajo de investigación fue realizado en 20 conejos albinos con el objeto de evaluar la posibilidad de emplear cartílago auricular para la reconstrucción del tarso sin colocación de mucosa a modo de conjuntiva sobre dicho cartílago.

Los resultados obtenidos permiten confirmar por diferentes tinciones histológicas sobre biopsias comparadas con zonas testigo, el crecimiento de tejido conjuntival sobre el pericondrio sin provocar lesiones oculares (neogénesis de conjuntiva).

Los hallazgos encontrados provocan importantes y sustanciales cambios en la cirugía reconstructiva del párpado inferior debido a que de esta manera, no sería necesaria la reconstrucción de la conjuntiva palpebral, siendo útil exclusivamente la colocación de cartílago.

Palabras clave Conjuntiva. Reconstrucción.

Código numérico 19

Abstract

In a full-thickness defect of a lower eyelid, as a general rule, is mandatory to reconstruct the tarsal plate and the conjunctiva. The reason is that the orbicularis oculi muscle cannot support the effects of gravity and/or cicatricial contracture. The absence of conjunctiva provokes corneal lesions. Therefore, a chondromucosal graft is obligatory.

This research has been performed in 20 albino rabbits to evaluate the possibility of tarsal plate reconstruction with conchal cartilage graft without mucosa.

The results of the research have demonstrated, by different histological biopsies, that the raw surface of the perichondrium is epithelized with a new conjunctiva (neoconjunctiva).

These findings results are very important since they modify the principles of the lower eyelid reconstruction. We have confirmed that it is not necessary to reconstruct the conjunctive and there are regeneration from the surrounding mucosa.

Key words Conjunctiva. Reconstruction.

Numeral Code 19

* Jefe del Servicio.
** Cirujano Plástico.
*** Médico Residente.
**** Anatomopatólogo.

Introducción

Los defectos del párpado inferior se dividen en defectos de espesor parcial y total. Anatómicamente, la lamela anterior está constituida por el músculo orbicularis oculi y la piel. La lamela posterior está formada por la placa tarsal y la conjuntiva palpebral. En los defectos de espesor total mayores, de gran magnitud, siempre ha sido regla de oro la reconstrucción de la lamela posterior. Esto es debido a que el tono del músculo orbicularis oculi no alcanza a mantener el soporte necesario para resistir la acción de la gravedad y/o contractura cicatricial. Además la ausencia de conjuntiva provoca lesiones sobre la cornea ocular (1-3). Por lo tanto es premisa imprescindible la reconstrucción de la lamela posterior. Dicha reconstrucción es descrita por todos los autores como injerto compuesto condromucoso. El injerto más popular es el condromucoso nasal, generalmente de septum (1-3).

El motivo del presente trabajo de investigación es evaluar la posibilidad de crecimiento de la conjuntiva palpebral sobre el pericondrio del cartílago auricular, ya que el mismo ofrece varias ventajas en su empleo. De esta forma se evitarían las diferentes técnicas para la reconstrucción de la conjuntiva palpebral. A tal efecto se eligió como modelo experimental al conejo albino de Nueva Zelanda con el objeto de determinar si se produce reepitelización conjuntival en forma espontánea, planteándonos como hipótesis de trabajo la neogénesis de la conjuntiva sobre el pericondrio del cartílago auricular.

Material y método

Animal de Experimentación: Se seleccionaron 20 conejos albinos de Nueva Zelanda, de 3 meses de edad (*Oryctolagus Cuniculus*).

Zona dadora: Cartílago auricular derecho (Fig. 1).

Zona receptora: Párpado inferior derecho (Fig. 2).

Zona control: Párpado inferior izquierdo.

Como anestesia se empleó Sedación, según normas de FUNDACAL (Fundación cuidado de animales de laboratorio): 1 cc de Ketamina intramuscular (IM), 1 cc de Midazolán IM y Anestesia Local: Xilocaína 2% con epinefrina 1/100.000: 2 cc y Proparacaína, 3 gotas en conjuntiva ocular y palpebral.

Procedimiento

Se efectuó infiltración anestésica local previa sedación de los animales 15 minutos con Ketamina y Midazolán (IM) en el muslo derecho. Se realizó infiltración del pabellón auricular con Xilocaína con epinefrina previa instilación a nivel palpebral inferior de 3 gotas de anestésico local. Posteriormente se proce-

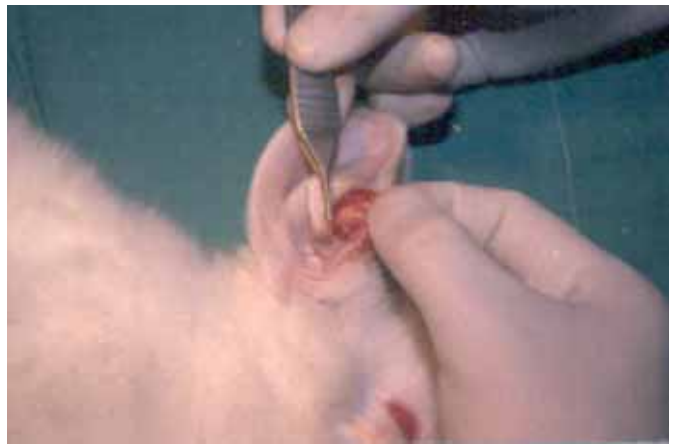

Fig. 1. Zona dadora: cartílago de pabellón auricular.

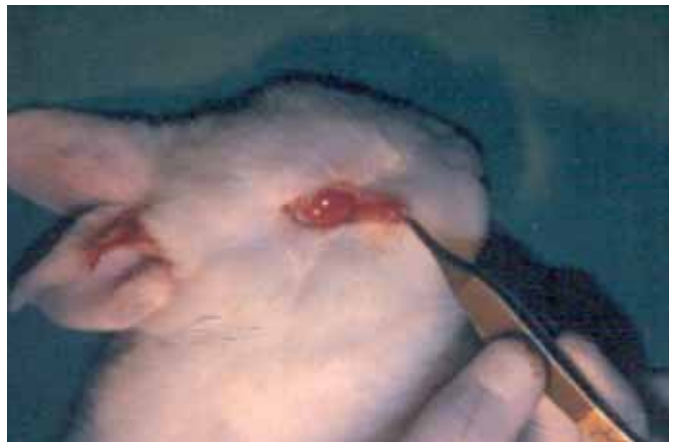

Fig. 2. Zona receptora: párpado inferior (resección de lamela posterior).

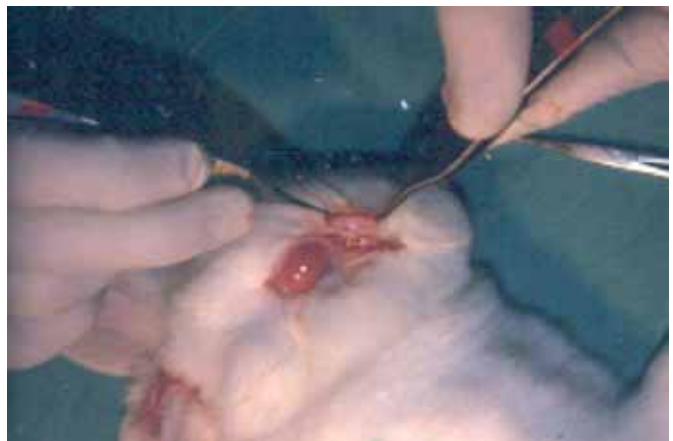


Fig. 3. Colocación de cartílago auricular sin mucosa (pericondrio exclusivamente).

dió a la extracción de cartílago auricular con incisión directa sobre el pabellón. Se tomó tira de 2 cm x 1 cm de cartílago con pericondrio. Dicha zona dadora fue cerrada con puntos de mononylon 6.0. A nivel de la zona receptora se efectuó desinserción del canto lateral extendiendo el corte hasta el surco genopalpebral. De esta forma se talló un colgajo de todo el párpado inferior que se rota sobre el pedículo medial. A conti-

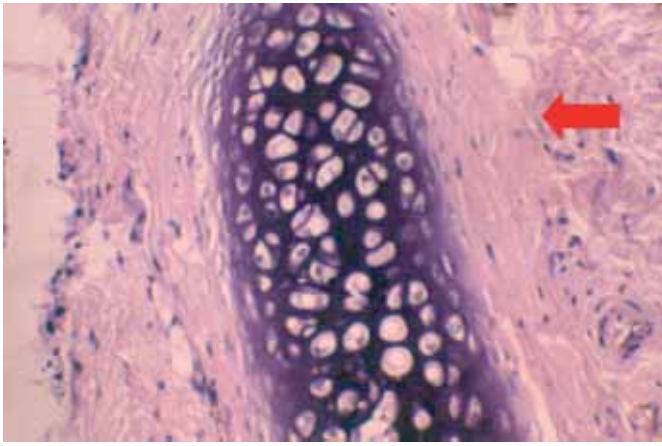


Fig. 4. (H&E 40X) Tejido cartilaginoso ubicado en el tarso. Flecha: tejido musculo orbicularis oculi.

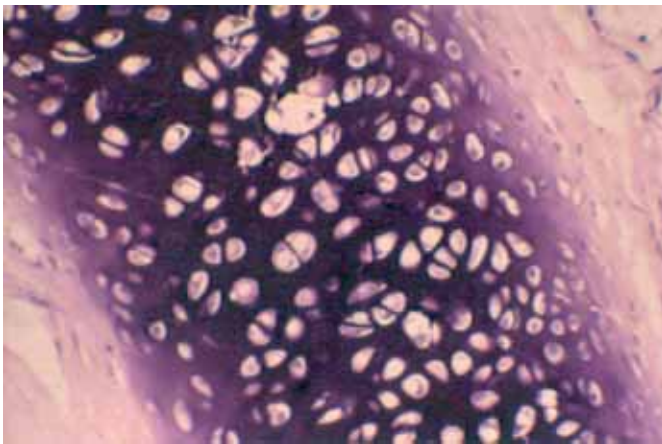


Fig. 5. H&E (400X) Condrocitos viables sin signos de alteración ubicados en el tarso.

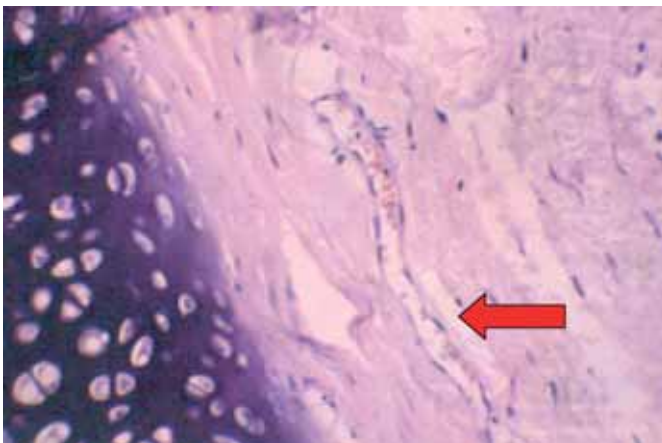


Fig. 6. H&E 400 X Tejido conectivo joven dispuesto en capas paralelas al tejido cartilaginoso (flecha: neovasos en formación).

nuación se realiza resección completa de toda la conjuntiva palpebral así como de la placa tarsal, dejando al descubierto el músculo orbicularis oculi. Se colocó el injerto de cartílago auricular sobre el lecho cruento dejando la zona cóncava del mismo dirigida hacia el globo ocular. Se fijó dicho injerto con 2 puntos en los extremos de mononylon 6.0 transcutáneos en forma de U con nudos externos (Fig. 3). Se efectuó reins-

ción del canto lateral con puntos de mononylon 6.0 y se suturó el colgajo en posición con el mismo material. Se finalizó el procedimiento con tarsorrafia mediante puntos separados de mononylon 6.0, previa colocación de Cloranfenicol en pomada ocular.

La recuperación anestésica de los animales se obtuvo a las 3-5 horas. La alimentación e hidratación fue Ad-libitum. En el postoperatorio inmediato se les administró Cefalomicina 500 mg/IM en dosis única.

Los animales evolucionaron sin complicaciones. No se observaron procesos infecciosos oculares ni orbitarios.

A los 21 días, los animales fueron sacrificados con dosis letal de Tiopental Sódico IM, y se hizo preparación de las zonas palpebrales para estudios de inclusión e histología. Se identificaron las biopsias como zonas receptoras y zonas control para comparar resultados.

Resultados

Las muestras fueron incluidas en tinciones de Hematossilina/Eosina (H/E) y tinciones especiales (Tricrómico de Masson) para determinar las características de los condrocitos y tejido colágeno. Las evaluaciones se efectuaron con microscopio óptico a 40X y 400X. En la muestra de párpado inferior de conejo tomado como testigo (sin injerto cartilaginoso), no se detectó presencia de condrocitos en el tarso normal del animal. En todas las muestras recibidas de los animales de experimentación se determinó la presencia de una banda de tejido cartilaginoso con viabilidad del mismo presentando condrocitos de características normales (Fig. 4 y 5). Se identificó sobre una de las superficies tejido muscular correspondiente al lecho receptor sin alteraciones, mientras que en el lado contralateral se constató la presencia de tejido colágeno de tipo joven con neovasos de vascularización (Fig. 6). El tejido colágeno no presentaba alteraciones conformando disposición longitudinal y paralela al cartílago. En las muestras de tejido corneal recibidas no se evidenciaron alteraciones de las capas superficiales, constatándose indemnidad de las mismas (Fig. 7).

Discusión

A pesar de que en todos los libros de texto de la especialidad y en publicaciones médicas relacionadas con la reconstrucción de párpados es premisa indiscutible la colocación de tejido reemplazando la conjuntiva, la mayoría de los autores coinciden en el empleo de la mucosa nasal (1-4) como zona dadora ya que provee el cartílago septal para la reconstrucción de la placa tarsal y la mucosa septal como reemplazo de la

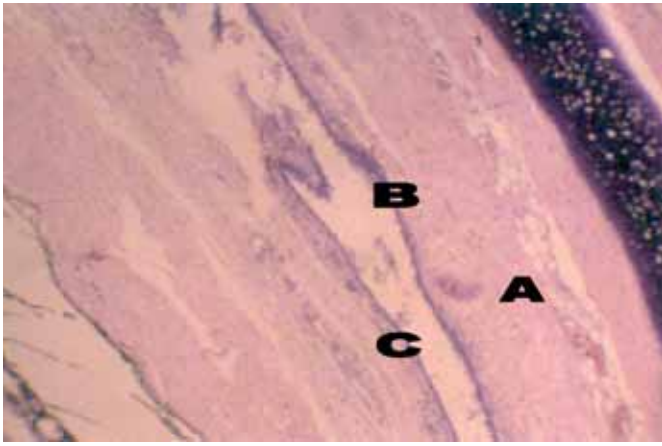


Fig. 7. H&E 10X A la derecha presencia de cartilago normal. A: Tejido conjuntival joven con neovasos en formación. B: Capa epitelial sobre tejido conjuntivo. C: Superficie corneal.

conjuntiva palpebral. Otros han publicado diferentes zonas como reemplazo de la conjuntiva: injerto condromucoso de cartílago lateral nasal (5), parte interna del prepucio (6), mucosa del surco bucal (7-8), mucosa del paladar (9), mucosa de labio inferior (10) y esclerótica de banco (11-12). Estos últimos poseen el inconveniente de ser tejido de donante de cadáver, una mayor predisposición a procesos infecciosos y mayor reabsorción, lo que otorga resultados impredecibles a largo plazo.

El injerto compuesto de septum nasal es el más empleado. Dentro de los inconvenientes de su uso se hace mención a la rigidez del cartílago nasal, disminución de las fibras elásticas en comparación al tarso palpebral, forma recta y defectos en la zona dadora. El cartílago septal está constituido por cartílago hialino, mientras que el tarso es de características elásticas. Además, al ser recto provoca una falta de adaptación sobre la conjuntiva ocular y con frecuencia la tonicidad del músculo orbicularis oculi puede verse comprometida.

Hay cuatro trabajos publicados en los cuales sus autores (13-16) hacen referencia a que la reconstrucción del tarso no es necesaria. Goldstein (15) informa de que, según su criterio, el colgajo de músculo orbicularis oculi alcanza a evitar el ectropion. Sin embargo estos informes no alcanzan consenso entre otros autores.

Por lo tanto, la gran mayoría de los autores coinciden en la reconstrucción del tarso con cartílago. Debido a lo expresado anteriormente, el cartílago más ventajoso para la reconstrucción del párpado inferior sería el cartílago auricular. Las ventajas del mismo son la arquitectura elástica del cartílago (similar al tarso palpebral), superficie cóncava totalmente adaptable a la córnea sin interferencia de la tonicidad del músculo orbicularis oculi y escasa morbilidad en la zona dadora. Sin embargo, la desventaja del mismo es

la ausencia de mucosa para reemplazo de la conjuntiva palpebral.

En dos publicaciones de la literatura mundial, Matsuo y col. (17-18) emplearon el cartílago de concha auricular para la reconstrucción de la placa tarsal. Curiosamente, estos autores se basaron en trabajos sobre reconstrucción de tráquea con homoinjertos sin mucosa (19-21). Estos trabajos se basan en que la respuesta inmunológica está prioritariamente a nivel de los epitelios, siendo el cartílago de escasa o nula respuesta. Ohlsen y Nordin (19) demostraron en experimentos realizados en animales que la pared de la tráquea puede ser reconstruida con injertos traqueales sin mucosa respiratoria, es decir, que se provee de un soporte biológico sin mucosa, la cual se regenera a partir de los bordes o extremos del epitelio restante; de esta forma se reepiteliza el injerto cartilaginoso. Kimura y Saad (20-21) hacen referencia al empleo de cartílago traqueal sin mucosa para la reconstrucción de tráquea en niños con estenosis traqueal congénita; la superficie pericondrial, según estos autores, sirve de soporte para el crecimiento de la mucosa respiratoria sobre el cartílago traqueal a partir de los remanentes mucosos próximos al injerto.

Es así que, en estos trabajos de investigación sobre cartílago traqueal y posteriormente en pacientes, se demostró la reepitelización sobre el pericondrio. Matsuo y col. utilizaron estos conceptos a nivel del párpado inferior. Ellos refirieron que sobre el mismo se produce una epitelización entre las 2 a 3 semanas sobre el cartílago auricular. Presentaron 11 casos de reconstrucción de lamela posterior con cartílago auricular sin reconstrucción de conjuntiva; sin embargo, no realizaron demostración histológica o trabajos de investigación sobre la reepitelización cartilaginosa a nivel palpebral y de sus probables efectos sobre la córnea. Dichos trabajos fueron publicados en 1987 y 1991, no teniendo seguidores entre la comunidad científica.

Es por ello que, si el presente trabajo de investigación es aplicable al ser humano, los resultados obtenidos modificarían de forma fundamental la Cirugía Reconstructiva de defectos de espesor total de gran magnitud en el párpado inferior. Estos cambios radicales están determinados por:

1. Ventajas del empleo del cartílago auricular como sustituto ideal para reemplazar el tarso palpebral.
2. No es necesaria la reconstrucción de la conjuntiva, ya que existe neogénesis sobre el pericondrio.

La presencia del pericondrio del cartílago auricular favorece el crecimiento del epitelio conjuntival. De esta manera, la nueva conjuntiva formada a las 3 semanas permite el desplazamiento sin lesiones en la superficie corneal del globo ocular.

Conclusiones

Los resultados obtenidos en el presente trabajo de investigación concluyen que la conjuntiva palpebral reepiteliza en forma espontánea sobre el pericondrio del cartílago auricular, no provocando lesiones a nivel de córnea. Si estas afirmaciones en el animal de experimentación son extrapoladas al ser humano, estos hallazgos modificarían radicalmente la Cirugía Reconstructiva del párpado inferior en grandes defectos, ya que no sería necesaria la reconstrucción conjuntival y permitiría el empleo del cartílago auricular como injerto sustituto del tarso.

Dirección del autor

Dr. Ernesto A. Moretti
Italia 1460, Rosario (2000), República Argentina
e-mail: doctormoretti@knett.com.ar

Bibliografía

1. **Millard, D. R.:** "Eyelid repairs with a chondromucosal graft". *Plast. Surg.* 1992,30:267.
2. **Mustardé, J. C.:** "Repair and Reconstruction in the Orbital Region", 2d Ed. Edinburgh: Churchill Livingstone, 1980.
3. **Mustardé, J. C.:** "Reconstruction of eyelids". *Ann. Plast. Surg.* 1983, 11:149.
4. **Mehrotra, O. N.:** "Repairing defects of the lower eyelid with a free chondromucosal graft". *Plast. Reconstr. Surg.* 1977, 59: 689.
5. **Wolfe S.A.:** "Eyelid reconstruction". *Clin. Plast. Surg.* 1978, 5:525.
6. **Parkash S.:** "The use of preputial skin to replace conjunctiva and to correct ectropion". *Br.J.Plast. Surg.* 1982, 35:206.
7. **Van der Muelen, J. C.:** "The use of mucosa-lined flaps in eyelid reconstruction: A new approach". *Plast. Reconstr. Surg.* 1982, 70: 139.
8. **Furnas, D. W., and Furnas, H.:** "Angular artery flap for total reconstruction of the lower eyelid". *Ann. Plast. Surg.* 1983, 72: 294.
9. **Siegel, R. J.:** "Palatal grafts for eyelid reconstruction". *Plast. Reconstr. Surg.* 1985, 76:411.
10. **Sakai S.:** "Marginal eyelid reconstruction with a composite skin-muscle-mucosa graft from the lower lip". *Ann. Plast. Surg.* 1993, 30:445.
11. **Tanabe, Y.:** "Plastic Surgery for congenital deformities of the eyelid". *Plast. Reconstr. Surg.* 1984, 27:275.
12. **Wesley RE, McCord CD:** "Transplantation of eyebank sclera in the Cutler-Beard method of upper eyelid reconstruction". *Ophthalmology*, 1988, 87:1022.
13. **Fox, S. A., and Beard, C.:** "Spontaneous lid repair". *Am. J. Ophthalmol.* 1964, 58:947.
14. **Tenzel, R. R., Boynton, J. R., and Buffam, F. V.:** "Technique of combined lid and medial canthal reconstruction". *Ophthalmic Surg.* 1976,7:25.
15. **Goldstein, M. H.:** "Orbiting the orbicularis. Restoration of muscle-ringing continuity with myocutaneous flaps". *Plast. Reconstr. Surg.* 1983, 72:294.
16. **Bartley GB, Messenger MM:** "Outcomes of tarsoconjunctival flap dehiscence after eyelid reconstruction". *Am J Ophthalmol.* 2002, 134(4):627.
17. **Matsuo, K., Hirose, T., Takahashi, N., et. al.:** "Lower eyelid reconstruction with a conchal cartilage graft". *Plast. Reconstr. Surg.* 1987, 80:547.
18. **Matsuo K, Sakaguchi Y, Kiyono M, Hataya Y, Hirose T.:** "Lid margin reconstruction with an orbicularis oculi musculocutaneous advancement flap and conchal cartilage graft". *Plast. Reconstr. Surg.* 1991, 87: 142.
19. **Ohlsen, L., and Nordin, U.:** "Tracheal reconstruction with pericondrial grafts". *Scand. J. Plast. Reconstr. Surg.* 1976, 10:135.
20. **Kimura, K., et al.:** "A new technique for repair of congenital tracheal stenosis involving the entire trachea". *Jpn. J. Pediatr. Surg.* 1982, 14:1267.
21. **Saad, S, Falla, A.:** "Management of intractable and extensive tracheal stenosis by implantation of cartilage graft". *J. Pediatr. Surg.* 1983, 18:472.