

Colgajo prefabricado occipital para cobertura de exposición ósea craneal

Prefabricated occipital flap to cover cranial bone exposition



Rivas León, B.

Rivas León, B.*, Noguera Ramos, R.**, Ortiz López, J.B.***, Gómez Mendoza, F.F.****

Resumen

La exposición del cráneo tras un tratamiento quirúrgico oncológico agresivo es un desafío reconstructivo para el cirujano plástico; los defectos pueden variar en dimensiones y complejidad, desde pequeños defectos, que pueden ser cubiertos con injertos dérmicos o colgajos locales, a defectos más extensos que requerirán de un colgajo libre para su cobertura.

Presentamos el caso de un varón de 39 años de edad que presentó un defecto biparietal posterior a radioterapia y resección por carcinoma. El defecto fue cubierto con un colgajo prefabricado axial, tomado del área antebraquial e implantado bajo la piel cabelluda occipital, para posteriormente ser llevado al sitio del defecto. El colgajo axial occipital evolucionó satisfactoriamente y logramos cubrir el defecto en su totalidad, sin complicaciones.

En conclusión, el colgajo prefabricado occipital aporta suficiente piel cabelluda con patrón vascular axial para cubrir hueso craneal expuesto, cuando no hay una mejor opción cosmética.

Abstract

Cranial bone exposition after an aggressive oncological treatment is a challenge for plastic surgeon; defects can range in size and complexity, from small defects which can be covered only with skin graft or local flaps, to extensive defects that will require a free flap cover. We report a case of a 39 years-old man, who presented soft tissue defect of biparietal area following to radiotherapy and carcinoma resection. This defect was covered by prefabricated axial flap, which was harvest of forearm area and implanted under occipital hair skin and subsequently transported to the defect. The axial occipital flap healed uneventfully with a good outcome; we managed to cover the scalp defect completely without complications.

As a conclusion, prefabricated occipital flap provides enough hair skin, with axial vascularity pattern to cover cranial bone exposed, when there is not a better cosmetical option.

Palabras clave Reconstrucción cuero cabelludo, Colgajo prefabricado, Colgajo axial, Colgajo libre.
Código numérico 2024-24-2425

Key words Cranial reconstruction, Prefabricated flap, Axial flap, Free flap.
Numeral Code 2024-24-2425

* Cirujano Plástico. Servicio de Cirugía Plástica y Reconstructiva. Instituto Nacional de Cancerología. México, D.F.

** Cirujano Plástico. Diplomado en Reconstrucción y Microcirugía. Instituto Nacional de Cancerología. México, D.F.

*** Residente de Cirugía Plástica del Hospital de PEMEX. En rotación en el Instituto Nacional de Cancerología. México, D.F.

**** Residente de Cirugía Plástica del Hospital del Hospital Central Militar. En rotación en Instituto Nacional de Cancerología. México D.F.

Introducción

El tratamiento reconstructivo de los defectos secundarios a cirugía ablativa de la piel cabelluda ha evolucionado con el objetivo de asegurar el bienestar físico y emocional de aquellos pacientes afectados por neoplasias agresivas que pueden requerir extensas resecciones de tejidos.

Los colgajos libres vascularizados son en la actualidad un recurso quirúrgico reconstructivo valioso, ya que permiten transportar tejido de áreas dístales para cubrir defectos extensos en los que se requiere tejido de estructura similar que permitan una reconstrucción más funcional y cosmética (1).

Como variante dentro de las técnicas microquirúrgicas de reconstrucción, los colgajos prefabricados basan su principio en vascularizar un área con características tisulares determinadas, para poder movilizarla a modo de colgajo libre con patrón vascular axial (2); esto ha hecho posible diseñar colgajos más anatómicos, que cubren los requerimientos de reconstrucción de mejor forma, mejorando radicalmente las expectativas de los resultados, ya que permiten transportar hueso, mucosa, piel cabelluda, etc.

Desde los estudios experimentales publicados por Diller (3) en 1966, Washio (4) en 1971 y la descripción de la transferencia de una unidad de tejido compuesto mediante un pedículo vascular de transporte para la reconstrucción a distancia y su aplicación clínica, presentada en los trabajos de Orticochea (5), el concepto de colgajo prefabricado ha tomado fuerza en el campo de la Cirugía Reconstructiva a medida que han reportado resultados satisfactorios en la literatura mundial, tanto en trabajos experimentales (6) como en su aplicación clínica (7).

Existen condiciones complejas, como pueden ser las reconstrucciones de defectos importantes en piel cabelluda en los que han quedado áreas de exposición

ósea o alopecia posterior a antecedentes por *scalp* o secundarias a resecciones de la cubierta por lesiones oncológicas, que requieren reconstrucción con tejido estable y si es posible, con la propia piel cabelluda.

Sin embargo, las técnicas actualmente conocidas para dar cobertura a través de diferentes colgajos basados en los patrones de irrigación de la piel cabelluda, en ocasiones no se pueden llevar a cabo por estar comprometida la vascularización del área, o porque resulta poco práctica por las condiciones locales del defecto, como sucede en los procedimientos de expansión tisular. Por estas razones, los colgajos libres son un recurso que han permitido al cirujano plástico restaurar la cubierta craneal en defectos extensos con exposición de tejido óseo en los que las opciones locales están limitadas; sin embargo y a pesar de poder ofrecer una adecuada cobertura, el resultado cosmético es limitado por dejar áreas alopecias extensas.

CASO CLÍNICO

Presentamos el caso de un paciente varón de 39 años, con áreas de exposición ósea biparietal, con zonas de injerto dérmico parcialmente integrado y tejido de granulación inestable, de 5 meses de evolución posterior a resección de carcinoma epidermoide y tratamiento con radioterapia de consolidación (Fig. 1 y 2).

De acuerdo a las características locales del defecto y a su localización, consideramos llevar a cabo la cobertura del defecto óseo mediante un colgajo libre microvascularizado de piel cabelluda occipital prefabricado con tejido dermofacial antebraquial, basado en la arteria radial, por considerar las condiciones vasculares poco favorables para reconstruir con procedimientos de rotación de colgajos locales o expansión tisular (Esquema 1).

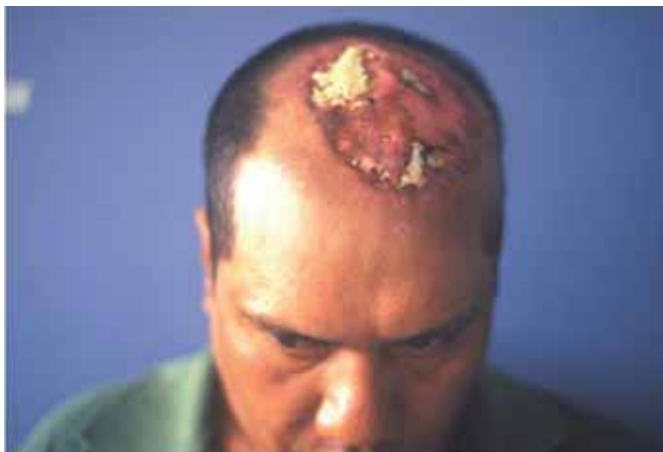

Fig. 1. Varón de 39 años con defecto biparietal posterior a resección de carcinoma epidermoide y radioterapia.

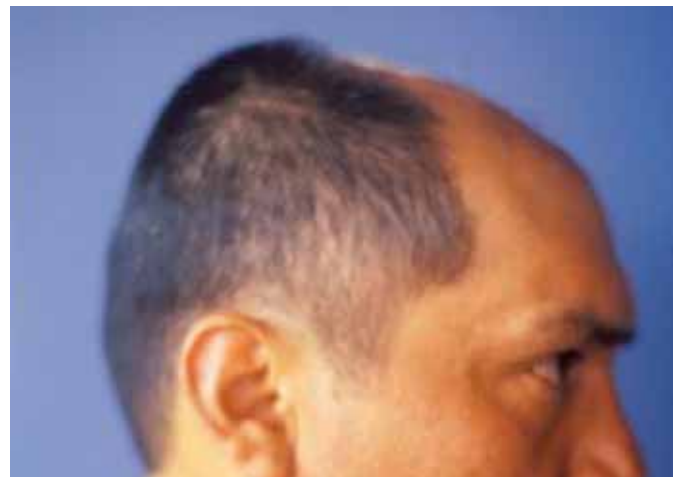
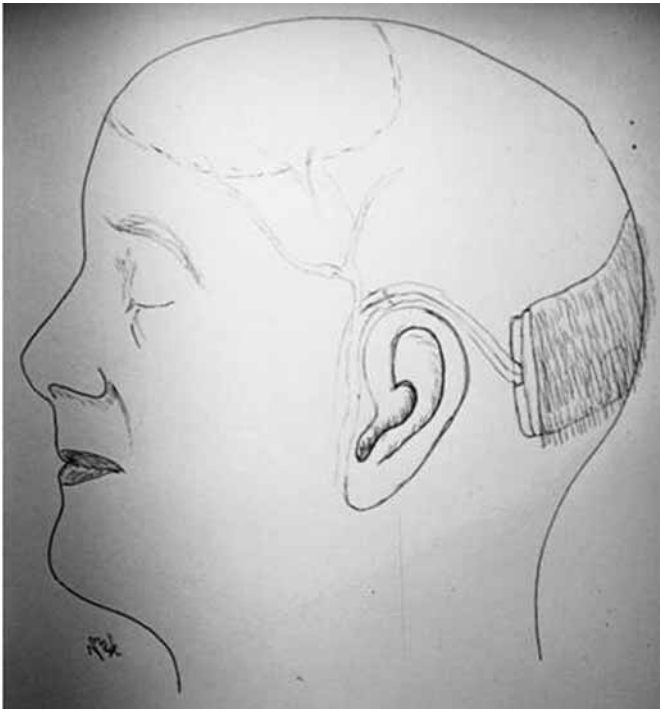
Fig. 2. Imagen lateral preoperatoria del defecto biparietal.



Esquema 1: Dibujo que muestra el diseño del colgajo occipital prefabricado anastomosado a los vasos temporales superficiales.

Técnica quirúrgica

En el primer tiempo quirúrgico de la reconstrucción, realizamos el diseño y desepitelización con dermatomo de la zona del antebrazo, elevación del colgajo antebraquial conservando solo dermis y fascia sobre el pedículo de la arteria radial, venas concomitantes y vena cefálica (Fig. 3). Tras su disección y elevación, el colgajo se transporta y se implanta en un plano subcutáneo en la región occipital, realizando las anastomosis del pedículo radial a la arteria y vena temporal superficial izquierda (Fig. 4).

La región antebraquial donante se cubrió con un injerto cutáneo de espesor parcial obtenido de la desepitelización del colgajo levantado.

Después de 4 semanas del primer evento reconstructivo, se llevó a cabo desbridamiento y fresado de la tabla externa de la zona expuesta del cráneo. Se diseñó y levantó el colgajo axial cutáneo prefabricado de la región occipital, incluyendo la disección del pedículo radial anastomosado en el primer tiempo de reconstrucción (Fig. 5). Para el cierre de la zona donante se practicó avance de colgajos locales de piel cabelluda, a fin de reducir las dimensiones, colocando posteriormente un injerto de piel en el área residual.

Resultados

El paciente evolucionó satisfactoriamente durante los 2 actos quirúrgicos, sin presentarse compromiso vascular; el colgajo levantado permitió cubrir la zona

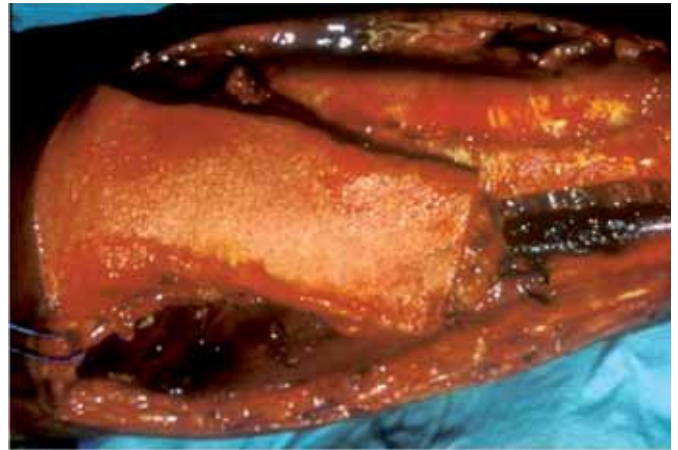


Fig. 3. Primer tiempo quirúrgico: disección del colgajo antebraquial que incluye tejido dermograso y pedículo de los vasos radiales.

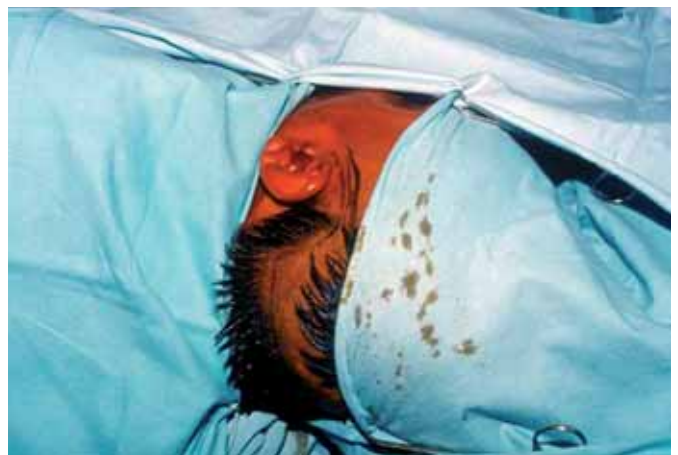

Fig. 4. Imagen intraoperatoria de la zona donde se implantará en un plano subcutáneo el colgajo radial dermofacial, con anastomosis a los vasos temporales.

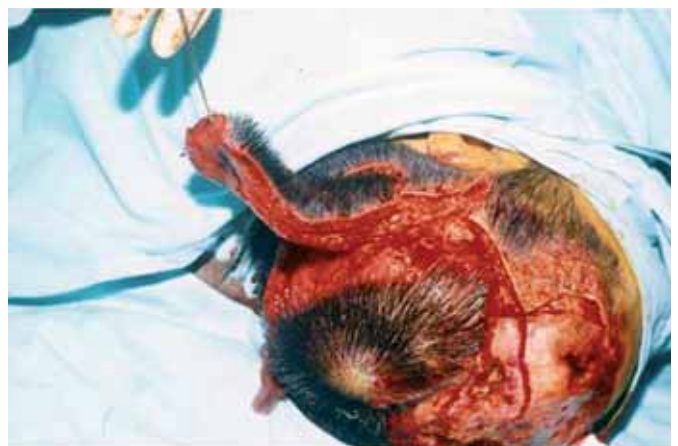

Fig. 5. Segundo tiempo quirúrgico: levantamiento del colgajo prefabricado del área occipital de la piel cabelluda con disección de su pedículo.

de exposición ósea en su totalidad y las áreas donadoras presentaron integración completa del injerto, sin complicaciones (Fig. 6-8).

Discusión

Existen diferentes técnicas para reconstruir la cubierta del cráneo basadas en la vascularización del

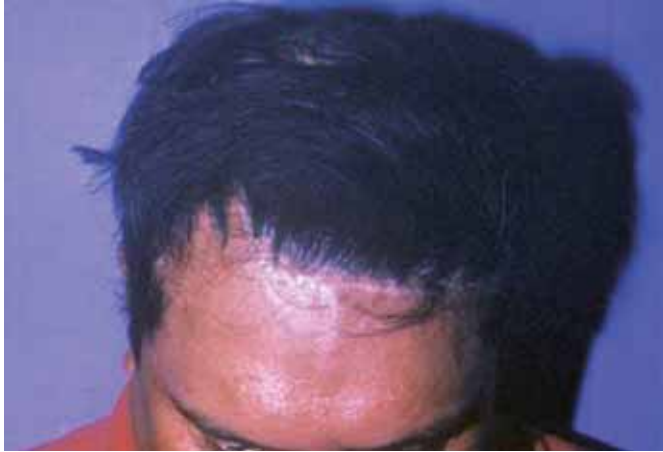

Fig. 6. Imagen postoperatoria a las 6 semanas de la intervención: se aprecia la cobertura adecuada del defecto biparietal.

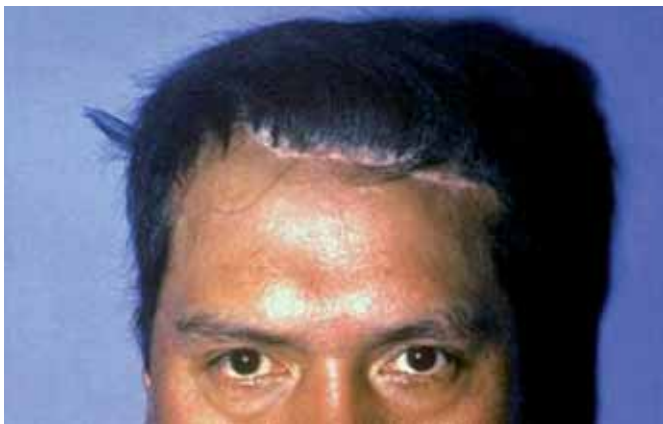

Fig. 7. Imagen postoperatoria anteroposterior: resultado satisfactorio de la cobertura del defecto.

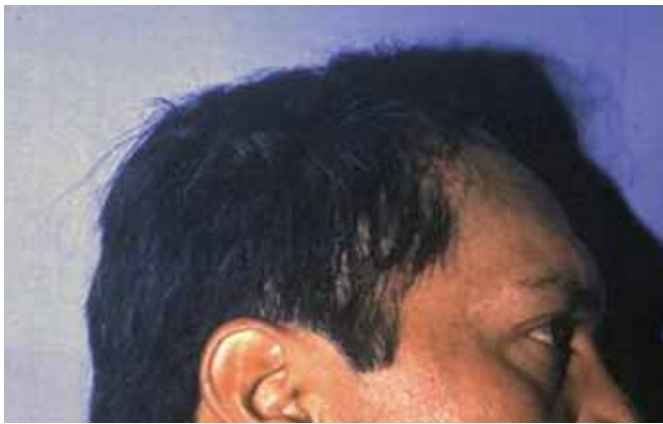

Fig. 8. Imagen postoperatoria lateral a las 6 semanas de la reconstrucción.

área, como los colgajos de piel cabelluda en espejo o en media luna y las técnicas que combinan colgajos de galea o dérmicos con técnicas de expansión tisular (8-9); sin embargo no siempre es factible hacerlo con piel cabelluda. En algunos casos de exposición ósea secundaria a resección amplia por etiología neoplásica, son necesarios colgajos de superficie amplia y con vascularización segura, lo cual es posible en la mayoría de las veces mediante la utilización de colgajos libres microvascularizados, tipo dorsal ancho o epiplón.

La expansión tisular ha demostrado su utilidad para lograr avances de la piel cabelluda y cubrir zonas alo-

pécicas (10), sin embargo es un procedimiento limitado en casos de defectos extensos asociados a piel circundante que ha perdido su capacidad de elasticidad como efecto secundario de radioterapia de consolidación en tratamientos tumorales.

Las características vasculares anatómicas de la piel cabelluda permiten al cirujano reconstructor planear y levantar en forma segura colgajos con vascularización axial y movilizarlos hacia defectos extensos; sin embargo, la zona occipital cuenta con un pedículo corto, limitando la movilización de la piel cabelluda hacia la zona del defecto del caso que presentamos.

La introducción de mecanismos y técnicas de prefabricación en la utilización de colgajos de fascia temporal con su patrón vascular axial (11) o de la arteria radial (8), entre otros, como transportadores de tejidos desde sitios dístales al defecto, ha permitido alternativas de tratamiento para la utilización de tejidos con ciertas características que podrían ser utilizados en el tratamiento de diferentes secuelas de resección.

Junto a esto, el conocimiento de los procesos de angiogénesis y la participación de los factores de crecimiento tanto de fibroblastos como el factor recombinante de plaquetas (12-13) y del tiempo necesario para el transporte seguro del colgajo prefabricado (2 a 3 semanas) (14-15), permiten la apertura de un número infinito de posibilidades para el tratamiento reconstructivo complejo, al prefabricar colgajos con tejido específico como: cartílago, hueso, piel cabelluda, etc.

Las características anatómicas de la piel cabelluda y su densidad capilar hacen de esta región una referencia de suma importancia para lograr la integración completa de la imagen corporal y del concepto de identidad de género y edad, lo que implica una búsqueda de procedimientos seguros y eficientes para lograr una cubierta estable y adecuadamente vascularizada, con características similares a las del tejido perdido.

Los objetivos de lograr una cobertura con piel cabelluda, se alcanzaron en el caso que presentamos mediante el empleo de un colgajo libre occipital prefabricado con tejido dermofacial de la zona antebraquial basado en la arteria radial, logrando obtener un resultado cosmético.

Conclusiones

Sería deseable que todo cirujano plástico en contacto con pacientes oncológicos tuviera entre su arsenal quirúrgico el conocimiento de los principios y de las habilidades necesarias para diseñar y realizar colgajos prefabricados que permitan llevar a cabo reconstrucciones anatómicas en la región de cabeza y cuello.

Dirección del autor

Dr. Bernardo Rivas León.
Cruz del Sur # 61, Prado Churubusco. Coyoacán.
México D.F. C.P. 04230
e-mail: berba@prodigy.net.mx

Bibliografía

1. **Chater NL, Buncke H, Alpert B.:** "Reconstruction of extensive tissue defects of the scalp by microsurgical composite tissue transplantation". *Surg Neurol.* 1977, 7: 343.
2. **Sanger JR, Matloub MD, Arun KG et al.:** "Scalp reconstruction with a Prefabricated Abdominal flap carried by the radial artery". *Plast. Reconstr. Surg.* 1992, 89(2): 315.
3. **Diller JG, Hartwell SW, Anderson R.:** "The mesenteric vascular pedicle: Review of its clinical uses and report of experiments in dogs". *Cleve. Clin Q.* 1966, 33:163.
4. **Washio H.:** "An intestinal conduit for free transplantation of other tissues". *Plast. Reconstr. Surg.* 1971, 48:48.
5. **Orticochea M.:** "A new method for total reconstruction of the nose: The ears as donor areas". *Br. J. Plast. Surg.* 1971, 24:225.
6. **Khouri RK, Upton J, Shaw WW.:** "Prefabrication of composite free flaps through staged microvascular transfer: an experimental and clinical study". *Plast. Reconstr Surg* 1991, 87:108.
7. **Costa HC, Cunha I, Guimaraes SC, et al.:** "Prefabricated flaps for the head and neck: a preliminary report". *Br. J. Plast. Surg.* 1993, 46:223.
8. **Iribarren Brown, O. et al.:** "Reconstrucción inmediata de cuero cabelludo". *Cir. plást. iberolatinoam.* 2006, 32 (1): 55.
9. **Balaguer-Cambra, et al.:** "Reconstrucción de cuero cabelludo mediante colgajo de galea frontal a propósito de un caso". *Cir. plást. iberolatinoam.* 2006, 32 (1): 49.
10. **Manders E.:** "Skin Expansion to Eliminate Large Scalp Defects". *Ann Plast Surg* 1984, 12: 305.
11. **Matloub HS, Yousif NJ, Ye Z, et al.:** "The occipital artery flap for transfer of hair-bearing tissue". *Ann Plast Surg* 1992, 29 :491.
12. **Iwasawa M.:** "Accelerated maturation in prefabricated flaps by transforming growth factors-b: An experimental study in the rabbit". *Ann Plast Surg.* 1993, 31:72.
13. **Bayati S, Russell RC.:** "Angiogenic properties of basic fibroblast growth factor in prefabricated flaps". Presentado en el 73rd Annual Meeting of the American Association of Plastic Surgeons, St. Louis, Missouri, May 1-4, 1994.
14. **Shintomi Y, Ohura T.:** "The use of muscle vascularized pedicle flaps". *Plast. Reconstr. Surg.* 1982, 70: 725.
15. **Yao ST.:** "Microvascular transplantation of a prefabricated free thigh flap". *Plast. Reconstr. Surg.* 1982, 69: 568.