

# Cierre de zona donante de colgajo libre radial de antebrazo con colgajo de rotación-avance basado en perforantes cubitales

## Closure of radial forearm flap donor site using a rotation-advancement flap based on ulnar perforators



Bolado-Gutiérrez, P.

Bolado-Gutiérrez, P.\*, Casado-Sánchez, C.\*\*, Landín-Jarillo, L.\*\*, Iglesias-Urraca, C.\*\*,  
Leyva-Rodríguez, F.\*\*\*, Casado-Pérez, C.\*\*\*\*

### Resumen

La transferencia libre del colgajo radial de antebrazo se emplea en la práctica clínica habitual en numerosos procedimientos reconstructivos. Sin embargo, también es popular debido a la potencial morbilidad que se genera en la zona donante del colgajo: trastornos vasculares, motores, sensitivos o estéticos. A pesar de haberse realizado numerosas modificaciones tanto en la disección del colgajo como en el cierre del defecto, hasta la actualidad ninguno de los procedimientos empleados ha demostrado paliar completamente estas secuelas.

Presentamos nuestra experiencia con la utilización de un colgajo de rotación-avance en V-Y fasciocutáneo basado en los vasos perforantes de la arteria cubital para el tratamiento del defecto resultante de la transferencia libre del colgajo antebraquial radial. Hemos empleado este procedimiento en 7 pacientes con edades comprendidas entre los 30 y los 86 años. Las dimensiones del colgajo radial en el eje longitudinal del antebrazo fueron desde los 4 a los 5,5 cm, con un eje transversal al pedículo vascular desde los 8 a los 10 cm. En todos los casos se conservó la motricidad de antebrazo-muñeca-mano-dedos sin registrarse adherencias a nivel tendinoso. No observamos alteraciones en la fuerza ni en la sensibilidad respecto al preoperatorio en el antebrazo intervenido. Las cicatrices fueron estéticamente aceptables.

Concluimos que el colgajo fasciocutáneo de rotación-avance en V-Y basado en perforantes de la arteria cubital aporta numerosas ventajas frente a los injertos cutáneos u otros sustitutos dérmicos, además de ser más barato, con un período de cicatrización más rápido y con un resultado estético superior.

**Palabras clave** Colgajo libre radial de antebrazo,  
Zona donante, Colgajo cubital,  
Colgajo de rotación y avance, Colgajo V-Y.

**Código numérico** 15832-158333-158336-158337-15831

### Abstract

The radial forearm free flap transfer is known in clinical practice because of its wide use in several reconstructive procedures. However, it is also popular because of the potential morbidity at the donor site such as vascular, motor, sensory or aesthetic disorders. Despite numerous changes have been made in both the extraction and closing the flap defect, until today none of the procedures has been shown to fully mitigate these sequelae.

We present our experience with the use of a rotation-advancement in a V-Y pattern fasciocutaneous flap based on the perforating vessels of the ulnar artery in the treatment of the defect resulting from the harvesting of the radial forearm free flap. This procedure was used in 7 patients with an age range between 30 and 86 years old. The radial dimensions of the flap in the longitudinal axis of the forearm were 4 to 5.5 cm, with a transverse axis to the vascular pedicle from 8 to 10 cm. All the cases kept the motive power of the forearm, wrist, hand and fingers, without tendon adhesions. There were no changes in strength or in preoperative sensitivity to the forearm involved. The scars were aesthetically acceptable.

We conclude that the rotation-advancement in a V-Y pattern fasciocutaneous flap based on perforators of the ulnar artery is a technique that provides numerous advantages over skin grafts or other dermal substitutes, as well as being cheaper, with a faster scar period and superior aesthetic results.

**Key words** Radial forearm free flap, Donor site,  
Ulnar flap, Rotation-advancement flap,  
V-Y flap.

**Numerical Code** 15832-158333-158336-158337-15831

\* Médico Interno Residente  
\*\* Médico Adjunto  
\*\*\* Jefe de Sección  
\*\*\*\* Jefe de Servicio

## Introducción

El colgajo radial de antebrazo, también conocido como colgajo chino, fue descrito en el año 1978 gracias a los estudios realizados por Yang y Gao (1), popularizándose en la década de los 80 como un colgajo versátil, seguro y de rápida ejecución (2,3). La transferencia libre de este colgajo con fines reconstructivos sigue siendo un procedimiento de referencia, principalmente en cirugía reparadora de cabeza y cuello (1,4,5).

Una desventaja importante de este colgajo se relaciona con la morbilidad que genera en la zona donante, tanto en términos vasculares (dado que implica el sacrificio de uno de los ejes principales del miembro superior), como motores, sensitivos y estéticos, destacando entre sus potenciales complicaciones: retrasos en la cicatrización, necesidad de cobertura con injertos cutáneos, adherencias tendinosas, disminución de la fuerza prensil o disestesias sensitivas radiales (6-8). A pesar de que se han realizado numerosos intentos para superar estas complicaciones, hasta el momento ninguno de ellos ha demostrado ser completamente satisfactorio (9-12).

En este artículo exponemos nuestra experiencia con la utilización de un colgajo de rotación-avance en V-Y fasciocutáneo basado en los vasos perforantes de la arteria cubital para el tratamiento del defecto resultante de la transferencia del colgajo libre antebraquial radial. Este procedimiento reduce considerablemente la morbilidad de la zona donante y mejora el resultado estético.

## Material y método

Empleamos el colgajo de rotación-avance V-Y fasciocutáneo cubital en 7 pacientes en los que realizamos disección de colgajo antebraquial radial para su transferencia como colgajo libre, en 5 casos para reconstrucción del territorio orofaríngeo y en 2 casos para recons-

trucción de defectos en miembro inferior. Los pacientes intervenidos fueron 4 varones y 3 mujeres, con edades comprendidas entre los 30 y los 86 años. Las dimensiones del colgajo radial en el eje longitudinal del antebrazo fueron desde los 4 a los 5,5 cm, con un eje transversal al pedículo vascular desde los 8 a los 10 cm, localizando los vasos radiales en uno de los extremos del colgajo (Tabla I).

Para la cobertura del defecto resultante en el territorio donante del colgajo radial empleamos un colgajo de pedículo cubital basado en los vasos perforantes de la arteria y vena homónimas.

### Técnica Quirúrgica

Antes de la cirugía exploramos a cada paciente para comprobar la competencia de las arterias radial y cubital mediante el test de Allen.

El colgajo radial se diseña localizando el pedículo vascular de forma excéntrica. La zona distal del colgajo se localiza 2-3 cm proximal al pliegue de la muñeca, lo que nos permite reclutar tejido de dicha zona en caso de ser necesario, y su eje mayor es paralelo a este pliegue. El primer tendón que localizamos e identificamos en la disección del colgajo, que nos sirve de referencia medial del mismo, es el correspondiente al músculo cubital anterior. La disección se desarrolla en sentido lateral, hasta el margen marcado por el tendón del músculo braquiorradial. Tras la incisión cutánea completa del colgajo, procedemos a la disección de sus vasos a través de un abordaje que constituirá el borde lateral del futuro colgajo cubital; en ocasiones, podríamos incluir también la vena cefálica.

Para cerrar el defecto de la zona donante del colgajo radial disecamos un colgajo fasciocutáneo en el antebrazo, en forma de V, basado en las perforantes de los vasos cubitales. En nuestra experiencia no hay necesidad de visualizar estas perforantes, aunque en todos los casos se identificaron perfectamente. Para asegurarnos de in-

Tabla I. Datos de los pacientes del grupo de estudio

Paciente	Sexo	Edad	Patología	Lado donante	Vena donante	Incidenias zona donante	Incidenias zona receptora
1	M	69	Fractura abierta dorso pie	I	VC	-	-
2	H	68	Fístula faringocutánea	I	VC	-	-
3	M	86	Carcinoma faringoesofágico	I	VR	-	-
4	M	58	Carcinoma faringoesofágico	D	VR	Cicatriz hipertrófica	Fístula faringocutánea Precisa reintervención
5	H	47	Carcinoma base de lengua	I	VR	Congestión venosa distal	-
6	H	64	Carcinoma faringoesofágico	I	VR	-	Fístula faringocutánea Tratamiento conservador
7	H	30	Fractura abierta tibia y peroné	I	VC	-	Colgajo quimera (asociado colgajo libre dorsal ancho)

Sexo: H (hombre) / M (mujer). Lado donante: D (derecho) / I (izquierdo). Vena donante: VC (vena cefálica) / VR (vena comitante radial)

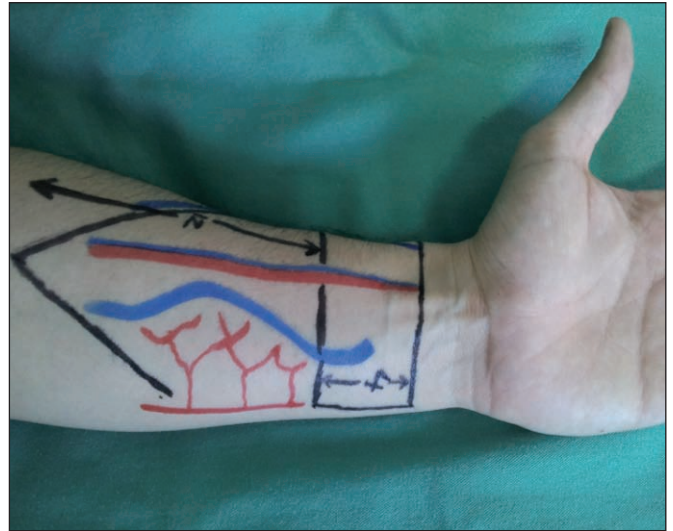
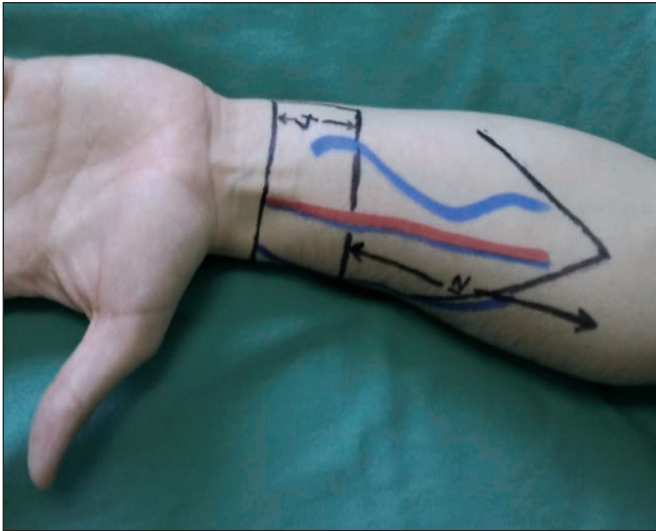


Fig. 1. Diseño del colgajo. Extremo distal 2 cm proximal al pliegue palmar-antebraquial. El avance proximal del colgajo (cierre del defecto en V-Y) correspondería al defecto que se debe reconstruir distalmente.

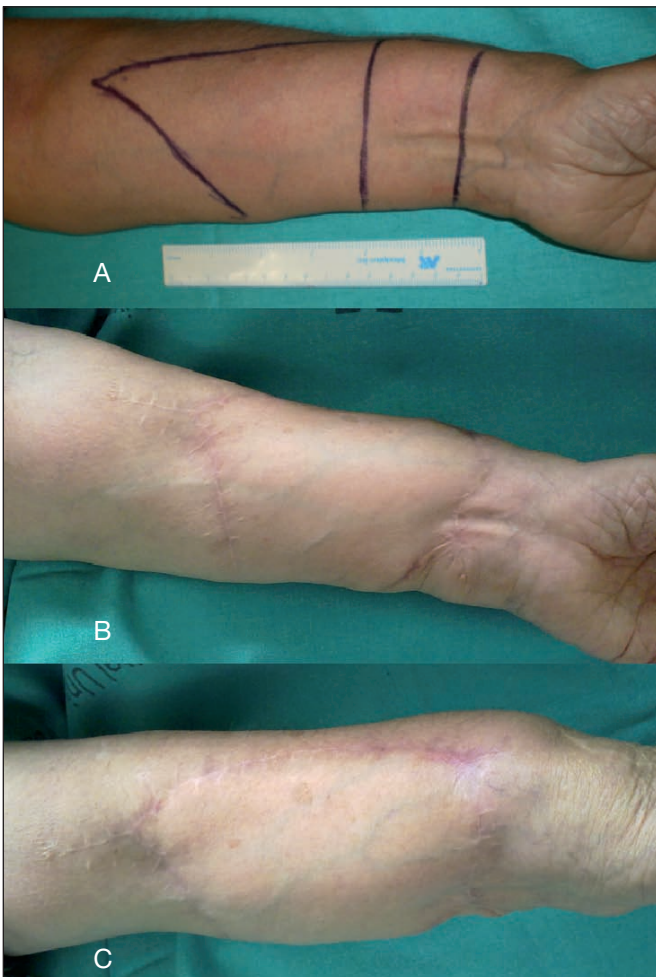


Fig. 2 A) Preoperatorio. B) Postoperatorio a los 4 meses. C) Detalle de la cicatriz en el borde radial del antebrazo.

cluir en la base medial del colgajo un número apropiado de perforantes, proponemos diseñar un colgajo de base cubital de no menos de 8 cm. El colgajo se avanza distalmente y se rota en sentido medial para cerrar el defecto del colgajo radial. Para tratar el defecto resultante en el territorio proximal del antebrazo realizamos un cierre directo en V-Y (Fig. 1 y 2).

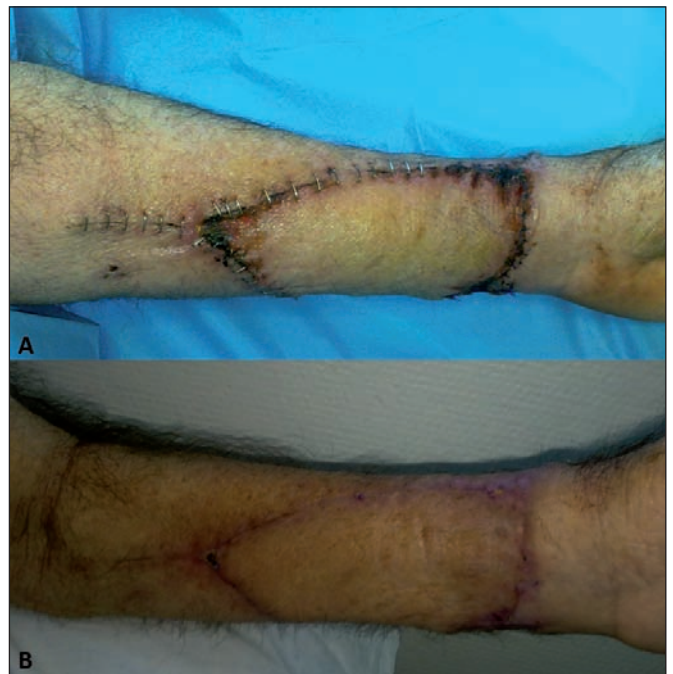

Fig. 3 A) Resultado postoperatorio al 7º día. B) Resultado postoperatorio a los 30 días de la intervención.

El cierre primario del defecto en el caso de un colgajo radial con eje longitudinal mayor de 5 cm es costoso debido a la tensión generada en la zona, por lo que lo realizamos mediante la aplicación de dos tandas de sutura: la primera, posiciona el colgajo y la segunda lo avanza aún más hasta su posición definitiva. En la zona más lateral debemos evitar el empleo de agujas, siendo preferible cerrar con puntos de sutura para evitar lesiones iatrogénicas del nervio radial.

En nuestra experiencia, no es necesaria la inmovilización de la muñeca en flexión con férula de escayola.

## RESULTADOS

En todos los casos fue posible la cobertura completa de la zona donante del colgajo cubital mediante una sutura directa en V-Y del defecto, sin observar complica-

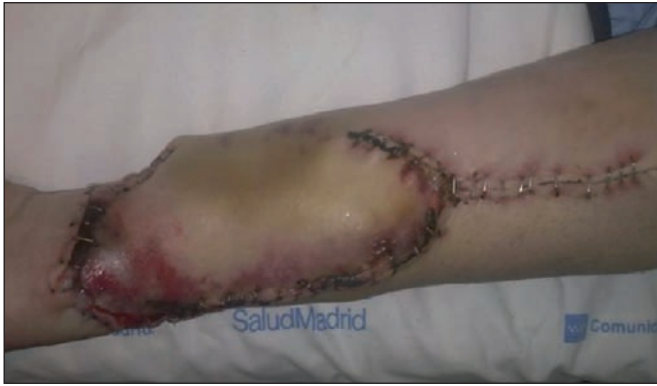

Fig. 4. Colgajo con signos de congestión periférica. Obsérvese el gran avance proximal efectuado, reconstruido mediante un cierre directo en V-Y.

ciones postoperatorias en 6 de los 7 pacientes (Fig. 3). En 1 se produjo una congestión venosa del colgajo que se solucionó de forma conservadora (Fig. 4), no precisando medidas quirúrgicas adicionales. Dicha congestión se observó en las primeras 72 horas tras la cirugía, y tuvo resolución espontánea en los 3 días siguientes, cursando con epidermolisis limitada a los segmentos radiales y distales del colgajo, tal y como se aprecia en la imagen, sin repercusión funcional motora o sensitiva a medio y largo plazos. Cabe señalar que este caso presentaba un eje longitudinal del colgajo radial de 5,5 cm, lo cual motivó un gran avance del colgajo cubital que pudo estar implicado en el sufrimiento descrito.

Todos los paciente conservaron íntegramente la motricidad de muñeca-mano-dedos, sin registrarse adherencias a nivel tendinoso. La prono-supinación del antebrazo tampoco se vio alterada. No se observaron alteraciones en la fuerza ni en la sensibilidad respecto al preoperatorio en el antebrazo intervenido. Las cicatrices fueron estéticamente aceptables, registrándose 1 único caso con leves signos de hipertrofia cicatricial.

## Discusión

La fiabilidad del colgajo antebraquial radial se basa en sus características anatómicas y en la localización relativamente constante de los vasos radiales, que condicionan su fácil disección. Además, esto permite extraer un pedículo vascular largo, con una abundante red de drenaje venoso, siendo posible la utilización de la vena cefálica si fuese necesario. La piel y el tejido celular subcutáneo de la zona son finos, lo que facilita su utilización en la cobertura de defectos que no requieran cantidades excesivas de tejido, además de que dichas características permiten la reconstrucción de defectos irregulares debido a su gran adaptación tridimensional.

Sin embargo, debemos considerar la alta morbilidad del defecto resultante del colgajo radial, siendo éste uno de los principales inconvenientes de su elección como opción reconstructiva. Dentro de los problemas que ocasiona la disección de este colgajo, los pobres resultados

obtenidos desde el punto de vista funcional y estético en la reconstrucción del área donante, son frecuentes si no se toman las medidas necesarias para su correcta cobertura (13, 14).

Las complicaciones más frecuentes descritas en la literatura son: el retraso en la cicatrización de la zona donante injertada, los cambios sensoriales, la anquilosis y el edema de mano y muñeca (6-8). Se han utilizado multitud de métodos para reducir al mínimo las complicaciones en la zona donante, tales como la expansión tisular, el uso de dermis artificial o la disección suprafascial del colgajo, pero el problema no ha sido resuelto satisfactoriamente (9,10,15).

En nuestra experiencia, y siempre que las dimensiones del colgajo lo permitan, abogamos por un cierre directo de la zona donante del colgajo una vez que éste se haya disecado con una anchura mínima en el eje longitudinal de la arteria radial. A su vez, tratamos de disminuir las complicaciones residuales en la zona donante mediante el uso de un colgajo fasciocutáneo de rotación-avance en V-Y basado en perforantes de la arteria cubital. En nuestra casuística con esta práctica no hemos observado las complicaciones derivadas de otras opciones de cobertura. Tal es así, que en los 7 casos efectuados mediante esta técnica sólo hemos recogido 1 caso de congestión vascular que se resolvió de manera conservadora. Asimismo, y también en nuestra experiencia, el defecto resultante de la movilización del colgajo cubital pudo solucionarse satisfactoriamente con el cierre directo del mismo en la totalidad de los casos.

También podría emplearse este colgajo de base cubital para el tratamiento de defectos de antebrazo distal tales como aquellos de origen postraumático o los originados de forma iatrogénica, como es el caso de la disección de un colgajo radial a flujo reverso.

Mediante el uso de este colgajo empleamos un tejido de idénticas condiciones a las del área a reconstruir, con una vascularización fiable, sensibilidad adecuada, que aporta una cobertura estable a todas las estructuras nobles de dicho territorio (tendones flexores y paquetes vasculonerviosos del antebrazo), lo que reduce significativamente los problemas derivados del empleo de injertos cutáneos. Además, el efecto estético de las cicatrices lineales tras la sutura del colgajo cubital es superior al que se obtiene mediante la utilización de injertos de piel u otros métodos de cobertura. Todos estos beneficios los aporta una técnica rápida, segura y barata, que disminuye tanto el tiempo quirúrgico como el ingreso hospitalario que condicionaría una posible cicatrización defectuosa del defecto.

## Conclusiones

El colgajo fasciocutáneo de rotación-avance en V-Y basado en perforantes de la arteria cubital aporta las ventajas descritas frente a los injertos cutáneos u otros susti-

tutos dérmicos para el cierre del área donante del colgajo radial del antebrazo, además de ser más barato en su ejecución técnica, tener un período de cicatrización más rápido y proporcionar un resultado estético superior.

### Dirección del autor

Dr. Pedro Bolado Gutiérrez  
 Servicio de Cirugía Plástica y Quemados  
 Hospital Universitario La Paz  
 Paseo de la Castellana 261  
 28046, Madrid. España  
 e-mail: pboladog@gmail.com

### Bibliografía

1. **Yang G, Chen B, Gao Y et al.:** Forearm free skin flap transplantation. *Natl Med J China* 1981; 61: 139-142.
2. **Muhlbauer W, Herndle E, Stock W.:** The forearm flap. *Plast Reconstr Surg* 1982; 70: 336-340.
3. **Song R, Gao Y, Son Y, Yu Y, Song Y.:** The forearm flap. *Clin Plast Surg* 1982; 9: 21-26.
4. **Hentz, V. R., Pearl, R. M., Grossman, J. A. I., Wood, M. B., and Cooney, W. P.:** The radial forearm free flap: A versatile source of composite tissue. *Ann. Plast. Surg.* 1987, 19: 485-198.
5. **Evans, G. R. D., Schusterman, M. A., Kroll, S. S., et al.:** The radial forearm free flap for head and neck reconstruction: A review. *Am. J. Surg.* 1994, 168: 446-450.
6. **Timmons, M. J., Missotten, F. E., Poole, M. D., and Davies, D.M.:** Complications of radial forearm flap donor sites. *Br. J. Plast. Surg.* 1986, 39: 176-178.
7. **Bardsley, A. F., Soutar, D. S., Elliot, D., and Batchelor, A. G.:** Reducing morbidity in the radial forearm flap donor site. *Plast. Reconstr. Surg.* 1990, 86: 287-292.
8. **Richardson, V. D., Fisher, S. E., Vaughan, E. D., and Brown, J. S.:** Radial forearm free flap donor site complications and morbidity: A prospective study. *Plast. Reconstr. Surg.* 1997, 99: 109-115.
9. **Lutz, B. S., Wei, F. C., Chang, S. C. N., Yang, K. H., and Chen, I. H.:** Donor site morbidity after suprafascial elevation of the radial forearm flap: A prospective study in 95 consecutive cases. *Plast. Reconstr. Surg.* 1999, 103: 132-137.
10. **Hallock, G. G.:** Refinement of the radial forearm flap donor site using skin expansion. *Plast. Reconstr. Surg.* 1988, 81: 21-25.
11. **Fenton, O. M., and Roberts, J. O.:** Improving the donor site of the radial forearm free flap. *Br. J. Plast. Surg.* 1985, 38: 504-505.
12. **Elliot, D., Bardsley, A. F., Batchelor, A. G., and Soutar, D. S.:** Direct closure of the radial forearm flap donor defect. *Br. J. Plast. Surg.* 1988, 41: 358-360.
13. **Boorman J.G., Brown J.A.:** Morbidity in the forearm flap donor arm. *Br. J. Plast. Surg.* 1987, 40: 207-212.
14. **Camporro Fernández D., Fueyo Lorente A., Llorente Pendás J.L., Sánchez Lorenzo J., Vega García C., Martín Muñoz C.:** Reconstrucción de la zona donante del colgajo de antebrazo libre radial mediante colgajo de avance-rotación cubital. *Cir. plást. iberolatinoam.* 2003, 29 (3): 191-197.
15. **Martínez-Méndez, J.R., Ramón Bitrián, S., Leyva Rodríguez, F., Casado Pérez, C.:** Terapia de vacío como adyuvante para el uso de sustitutos dérmicos monocapa. *Cir. plást. iberolatinoam.* 2010, 36 (4): 321-326.

## Comentario al artículo "Cierre de zona donante de colgajo libre radial de antebrazo con colgajo de rotación-avance basado en perforantes cubitales"

Dr. Daniel Camporro Fernández

Jefe de Servicio de Cirugía Plástica y Unidad de Quemados. Hospital Universitario Central de Asturias. Oviedo. España.

La técnica de cierre de la zona donante del colgajo radial con un colgajo fasciocutáneo de avance-rotación cubital no es novedosa. Pero sí creo que cuando es posible realizarla, es la que mejores resultados nos da. Los autores describen bien las posibles complicaciones del área donante del colgajo chino; personalmente, insistiría incluso más en la pérdida de aporte sanguíneo a la mano, ya que hoy en día sabemos que la arteria radial es el eje vascular predominante de la misma (1). Por otra parte, el colgajo radial no es hoy una herramienta de primera elección salvo en indicaciones muy concretas en la reconstrucción de cabeza y cuello (2,3).

Publicamos en 2003 nuestra experiencia con el colgajo de avance-rotación cubital (4). Lo usamos en 9 de 66 pacientes en los que se realizó un colgajo libre radial. Posteriormente la serie aumentó a 15 sobre 89 colgajos radiales. La técnica de realización difiere en varios puntos con la de los autores: no nos planteamos hacer un avance máximo de 5 cm, puesto que esto restringe las indicaciones. Nosotros preferimos elevar el colgajo de avance cubital antes que el radial, si es necesario casi hasta la fosa ante-cubital. Luego trazamos un *back cut* (5) que se sitúa en el eje del paquete cubital. Si el avance es superior a 6-7 cm no forzamos el cierre a tensión del colgajo e injertamos los vientres musculares proximales del antebrazo. Así el objetivo de aportar una superficie deslizante y vascularizada a los tendones distales del antebrazo queda satisfecho.

Felicitemos a los autores por la ejecución clara y concisa del trabajo. Y coincidimos en las excelencias de esta técnica que proporciona un método rápido, seguro, fiable así como funcional y estéticamente superior a otros métodos descritos para el cierre de la zona donante del colgajo radial.

### Bibliografía

1. Harle M., Häfner H. M., Dietz K., et al.: Vascular Predominance in the forearm. *Plast. Reconstr. Surg.* 2003, 111:1891-1898.
2. Burget G.C., Walton R. L.: Optimal Use of Microvascular Free Flaps, Cartilage Grafts, and a Paramedian Forehead Flap for Aesthetic Reconstruction of the Nose and Adjacent Facial Units. *Plast. Reconstr. Surg.* 2007, 120: 1171-1207.
3. Valentini V., Cassoni A., Marianetti T. M., et al.: Anterolateral thigh flap for the reconstruction of head and neck defects: Alternative or replacement of the radial forearm flap? *J. Craniofac. Surg.* 2008, 19: 1148-1152.
4. Camporro Fernández D., Fueyo Lorente A., Llorente Pendás J. L., Sánchez Lorenzo J., Vega García C., Martín Muñiz C.: Reconstrucción de la zona donante del colgajo de antebrazo libre radial mediante colgajo de avance-rotación cubital. *Cir. plást. iberolatinoam.* 2003, 29(3): 191-197.
5. Elliot D., Bardsley A. F., Batchelor A. G. Soutar D. S.: Direct Closure of the radial forearm donor defect. *Br. J. Plast. Surg.* 1988, 41: 358-360.

## Respuesta al comentario del Dr. Camporro

Dr. Pedro Bolado

En primer lugar queremos agradecer el comentario realizado por el Dr. Camporro a nuestro artículo. Estamos de acuerdo en que la utilización del colgajo radial de antebrazo puede asociar morbilidad en la zona donante. Una manera de resolverla consiste en el uso del colgajo de avance sobre base en arteria cubital. En comparación con la técnica clásica de injertos cutáneos, evita una zona dadora a distancia de la del colgajo, así como la posibilidad de adherencias o falta de prendimiento entre el periteneo y los injertos.

También coincidimos con su observación en la disminución en la actualidad de la utilización de este colgajo salvo para

reconstrucciones postoncológicas de cabeza y cuello, y en aquellos casos que necesitan un colgajo seguro y rápido de diseccionar por determinados condicionantes del paciente. Nosotros seguimos optando, siempre que es posible, por el cierre directo de la zona donante del colgajo radial de antebrazo mediante el colgajo fasciocutáneo de rotación-avance en V-Y basado en perforantes de la arteria cubital. Entre sus ventajas cuentan la presencia de sensibilidad adecuada y la estabilidad de la cobertura, además de presentar un periodo cicatricial rápido y un resultado estético notable.