

Utilidad del los injertos de tejido adiposo en la reconstrucción estética del miembro inferior

Use of autologous fat grafting in aesthetic lower extremity reconstruction



Monreal. J.

Monreal. J.*

Resumen

La reconstrucción del miembro inferior constituye, probablemente, una de las disciplinas más complejas y de más difícil ejecución en el ámbito de la Cirugía Plástica Estética, independientemente de la etiología inicial del problema (postraumática, oncológica o congénita) y, normalmente, tras varios tratamientos quirúrgicos, el paciente puede solicitar la mejora estética de las secuelas residuales. Estas pueden consistir, entre otras, en problemas de trofismo, asimetrías o distorsiones cicatriciales.

Los injertos de tejido adiposo suponen una opción extremadamente válida y segura en los casos en los que estos pacientes solicitan una mejora estética de sus secuelas. Dado su potencial para crear volúmenes y para mejorar el trofismo de los tejidos afectados por diversas formas de fibrosis o atrofas, su utilidad debe ser considerada como una seria opción a considerar.

Presentamos en este artículo 3 casos de reconstrucción estética del miembro inferior, por diversas causas, resueltos mediante el uso de injertos de tejido adiposo y revisados durante al menos un año. En todos ellos fueron necesarias al menos 2 sesiones para conseguir un resultado aceptable para el paciente.

Abstract

Lower extremity reconstruction is probably one of the most challenging and difficult disciplines in Plastic and Aesthetic Surgery. With independence of the original ethiology (postraumatic, oncologic or congenital), and after various surgical steps, this group of patients usually looks for some aesthetic improvement of residual sequel. These may consist of diverse forms of trophic changes, asymmetries or distortions.

Autologous fat grafting represent an extremely reliable and safe technique in those cases in which patients ask for some aesthetic improvement of their residual sequels. Due to their potential to create volumes and improve the quality of tissues affected from different kinds of atrophy or fibrosis, the use of fat grafting in these cases should be seriously considered as an alternative.

Three cases of aesthetic improvement of lower extremity sequels of diverse origin and treated with autologous fat grafting are presented. The follow up period was at least of one year after last treatment. All of them needed at least 2 treatments to achieve an acceptable result for the patient.

Palabras clave Injerto graso, Grasa autóloga, Lipoinyección, Reconstrucción miembro inferior.

Código numérico 15841-46-460

Key words Fat grafting, Autologous fat, Lipofilling, Lower extremity reconstruction.

Numerical Code 15841-46-460

* Cirujano plástico. Práctica Privada. Hospital San Rafael, Madrid, España.

Introducción

La reconstrucción del miembro inferior es probablemente una de las disciplinas más amplias y con aspectos más diversos de la Cirugía Plástica. El origen de los problemas, susceptibles de reconstrucción inmediata o diferida, es extremadamente amplio; desde traumatismos complejos o secuelas de cirugía oncológica, a defectos congénitos o degenerativos. Muchos de estos pacientes requieren múltiples cirugías para conseguir resultados adecuados y, principalmente, resultados funcionales que les permitan desarrollar una actividad diaria lo más normal posible. Como no podría ser de otra manera, uno de los principales objetivos del tratamiento o al menos, uno de los aspectos que deben respetarse obligatoriamente en estos pacientes es el lograr una adecuada calidad de los tejidos blandos. Proporcionar esta calidad asegurará la longevidad de la reconstrucción y la calidad de vida de los pacientes.

Es evidente que pueden existir diferencias significativas en la calidad de las secuelas derivadas de cada tipo de cirugía o patología. Un traumatismo complejo que ha necesitado uno o varios colgajos para su reconstrucción, dejará secuelas diferentes a una atrofia muscular pura causada por una poliomielitis. No obstante, muchos de estos pacientes tienen en común varios factores: asimetrías notorias entre ambos miembros inferiores, diversos grados de atrofia de tejidos blandos y falta de complianza de la cubierta cutáneo-fascial. Estas circunstancias, unidas a la particular anatomía vascular del miembro inferior, son los principales condicionantes para lograr mejoras estéticas.

Tradicionalmente, la mayoría de los tratamientos quirúrgicos que han pretendido mejorar la simetría y/o el contorno de los miembros inferiores, han supuesto también la implantación de prótesis o la realización de colgajos (1-4). Estos abordajes pueden mejorar los contornos o los volúmenes, pero no tienen mayor influencia en la calidad de los tejidos ya deteriorados. Además, se caracterizan por ser técnicas quirúrgicas agresivas que a menudo son rechazadas por unos pacientes que ya han pasado por episodios quirúrgicos de consideración y que añaden nuevas cicatrices.

Aunque se suponga que los injertos de tejido adiposo están ya establecidos como una técnica quirúrgica de sobrada solvencia para tratar defectos de volumen, con un potencial regenerador indiscutible (6), no existen muchos artículos en la literatura médica que afronten su empleo como medio para conseguir mejoras estéticas en el miembro inferior (6,7). Incluso es aún menor el número de artículos que repasan su utilidad en secuelas de patologías congénitas, postraumáticas o iatrogénicas (8).

En este artículo presentamos los resultados obtenidos con el tratamiento mediante injertos de tejido adiposo en 3 pacientes con diversas secuelas postquirúrgicas de miembros inferiores, que solicitaban una mejora estética.

Material y Método

Presentamos 3 casos clínicos en los que los pacientes sufrían asimetrías notorias como consecuencia de cirugías previas. El propósito, así como las secuelas de las cirugías originales, se comenta al analizar cada caso. A todos los pacientes se les explicó la necesidad de realizar al menos 2 sesiones de infiltración de injertos grasos con el fin de superar la falta de elasticidad de los tejidos y evitar la generación de complicaciones. Todas las cirugías se realizaron bajo anestesia intrarraquídea y en régimen ambulatorio. Las zonas donantes de grasa fueron: el abdomen, los flancos y la cara interna de los muslos, cambiando de zona con cada nueva sesión. Los cuidados postoperatorios consistieron en profilaxis antibiótica y presoterapia independiente durante 2 semanas para la zona donante y durante 8 semanas para la zona receptora.

Por lo demás, la técnica quirúrgica empleada ya ha sido tratada en otros artículos (9,10), y su descripción sobrepasa el objeto del presente trabajo. La distribución de los injertos se realizó aprovechando todo el espesor de los tejidos, sin incluir musculatura y de forma perimetral cuando se trataron las regiones gemelares. Ninguno de los pacientes sufrió episodios adversos o edema postoperatorio prolongado. Todos ellos volvieron a sus actividades habituales al sexto día de postoperatorio.

Caso 1. Paciente de 33 años de edad, mujer, que presentaba secuelas de múltiples cirugías en miembros inferiores, a las que fue sometida durante la infancia, para tratar una malrotación congénita que afectaba a ambas rodillas y a ambos tobillos. El resultado de las intervenciones originales fue satisfactorio en tanto que normalizó la bipedestación y la deambulación de la paciente. Las secuelas estéticas consistían en la presencia de cicatrices longitudinales en la superficie anterior de ambas rodillas que se extendían al 1/3 distal de los muslos y al 1/3 proximal de las piernas. Presentaba también una notoria asimetría en el contorno perimetral y en los volúmenes de ambas piernas. La cobertura de tejidos blandos era totalmente normal, aunque presentaba una considerable falta de complianza y distensibilidad en la envoltura cutáneo-fascial de la pierna derecha.

El estudio mediante resonancia nuclear magnética (RNM) no reveló ninguna anomalía vascular de importancia, aunque confirmó la extrema atrofia y asimetría de los paquetes musculares de ambas piernas.

Dado que la paciente solicitaba mejorar la simetría, optamos por la planificación de, al menos, 2 sesiones de injertos de tejido adiposo que, distribuidos de forma perimetral y asimétrica, ayudarían a tal fin y mejorarían la plasticidad de los tejidos blandos.

Durante la primera sesión inyectamos 270 cc de tejido adiposo en la pierna derecha, 170 cc en la pierna izquierda y 20 cc distribuidos en las cicatrices. La distribución de los injertos fue totalmente perimetral en la pierna derecha

y selectiva en la izquierda; las cicatrices se injertaron en todo su espesor con el fin de nivelarlas y mejorar su textura. No realizamos infiltración intramuscular a ningún nivel. El límite, en cuanto al volumen total injertado, lo impuso la elasticidad de la cobertura tisular de la pierna derecha, deteniendo la infiltración al producirse el primer signo de blanqueamiento de la piel.

A los 6 meses, procedimos a la segunda sesión en la que infiltramos 320 cc perimetrales en la pierna derecha, 170 cc en la izquierda y 120 cc adicionales en las cicatrices.

Las imágenes pre y postoperatorias (Fig. 1) revelan una notoria y estable mejoría en los contornos, en los volúmenes y en la simetría de ambas extremidades inferiores tras 16 meses de postoperatorio. Es especialmente

interesante la apreciación que la paciente tuvo sobre la mejoría experimentada en la calidad y en el aspecto de las cicatrices.

Caso 2. Paciente de 50 años, mujer, que solicita una mejora en la simetría de sus piernas después de la explotación de una “teórica” prótesis de gemelo que le había sido implantada 25 años antes por otro cirujano. La prótesis explantada, también por otro cirujano, había causado un notorio deterioro de los tejidos circundantes secundario a una rotura del implante de larga evolución. Como consecuencia, existía una extensa fibrosis con afectación de piel y gastrocnemio medial que recorría toda la extensión del contorno interno de la pierna derecha.

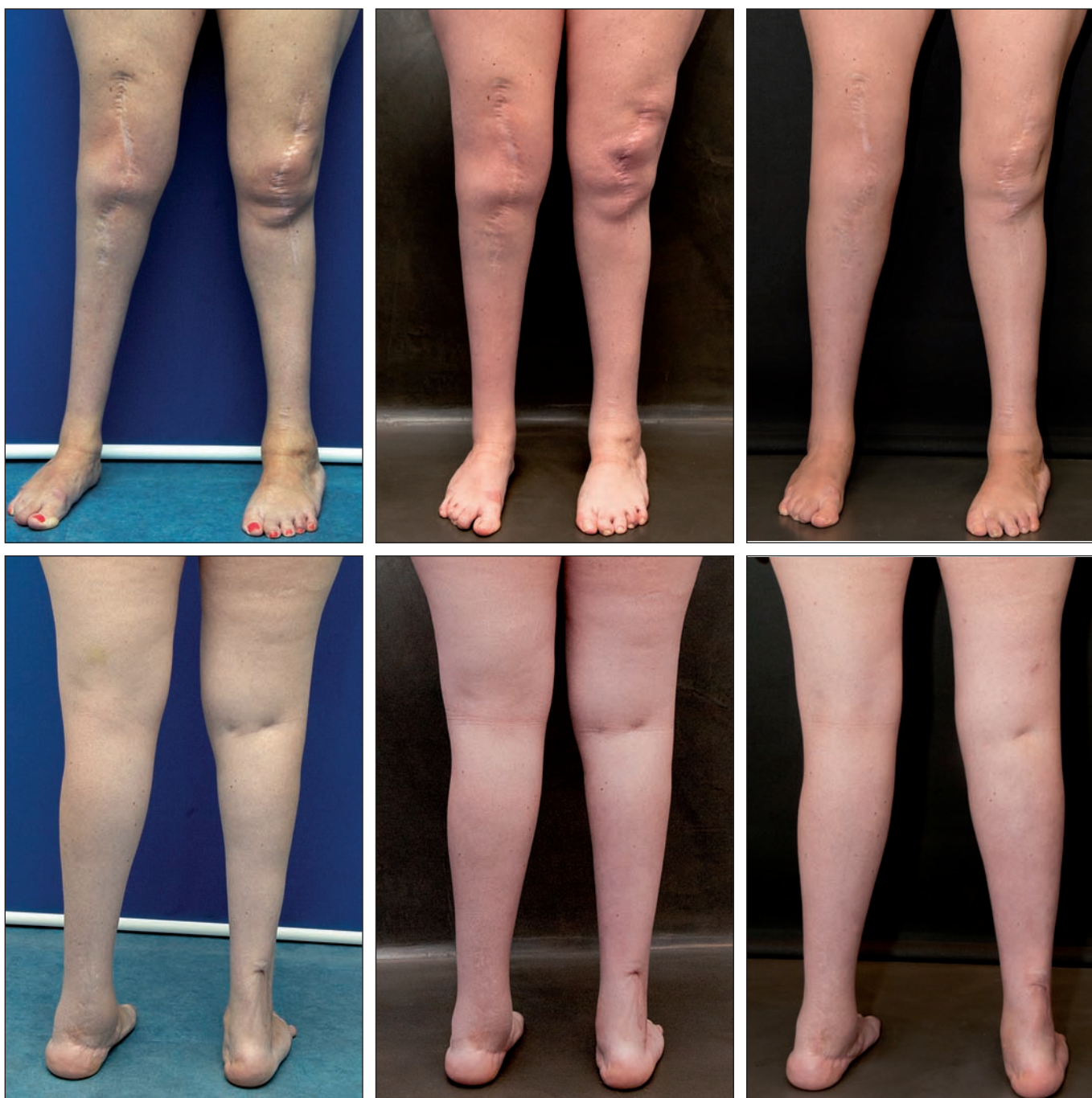


Fig. 1. Caso 1. Imágenes preoperatorias (columna izquierda), postoperatorias después de la primera sesión (columna central) y 16 meses tras la segunda sesión (columna derecha). Nótese la mejora en las cicatrices tras la segunda sesión.

El examen mediante RNM confirmó los hallazgos de la exploración y no reveló anomalías vasculares profundas.

La primera sesión de tratamiento consistió en la implantación perimetral de 250 cc de tejido adiposo, distribuidos perimetralmente en toda la extensión de la región gemelar y en el 1/3 distal de la pierna izquierda. En ningún caso realizamos infiltración intramuscular, pero sí fue obligatorio el uso juicioso de agujas convencionales para poder infiltrar de forma adecuada las zonas de fibrosis pétreas. A los 4 meses realizamos una segunda sesión de infiltración grasa en la que injertamos otros 250 cc con igual distribución.

Tras un año de evolución, quedaban zonas de adherencias en el 1/3 inferior de la pierna (Fig. 2), pero me-

jó de forma estable tanto el volumen como el contorno de la misma y, lo más importante, también mejoró a juicio de la paciente la calidad de la cobertura cutánea.

Caso 3. Paciente de 21 años, mujer, que presentaba secuelas de quemadura subdérmica en el muslo izquierdo. Originalmente, había sido tratada mediante desbridamiento y cobertura con injertos de piel mallados. Tras un primer tratamiento mediante expansión cutánea con el fin de eliminar la piel injertada, planificamos 3 sesiones de infiltración de injertos de tejido adiposo para nivelar el espesor y obtener simetría.

Durante la primera sesión injertamos 26 cc de tejido adiposo, seguidos de 40 cc más a los 8 meses y de 50 cc más

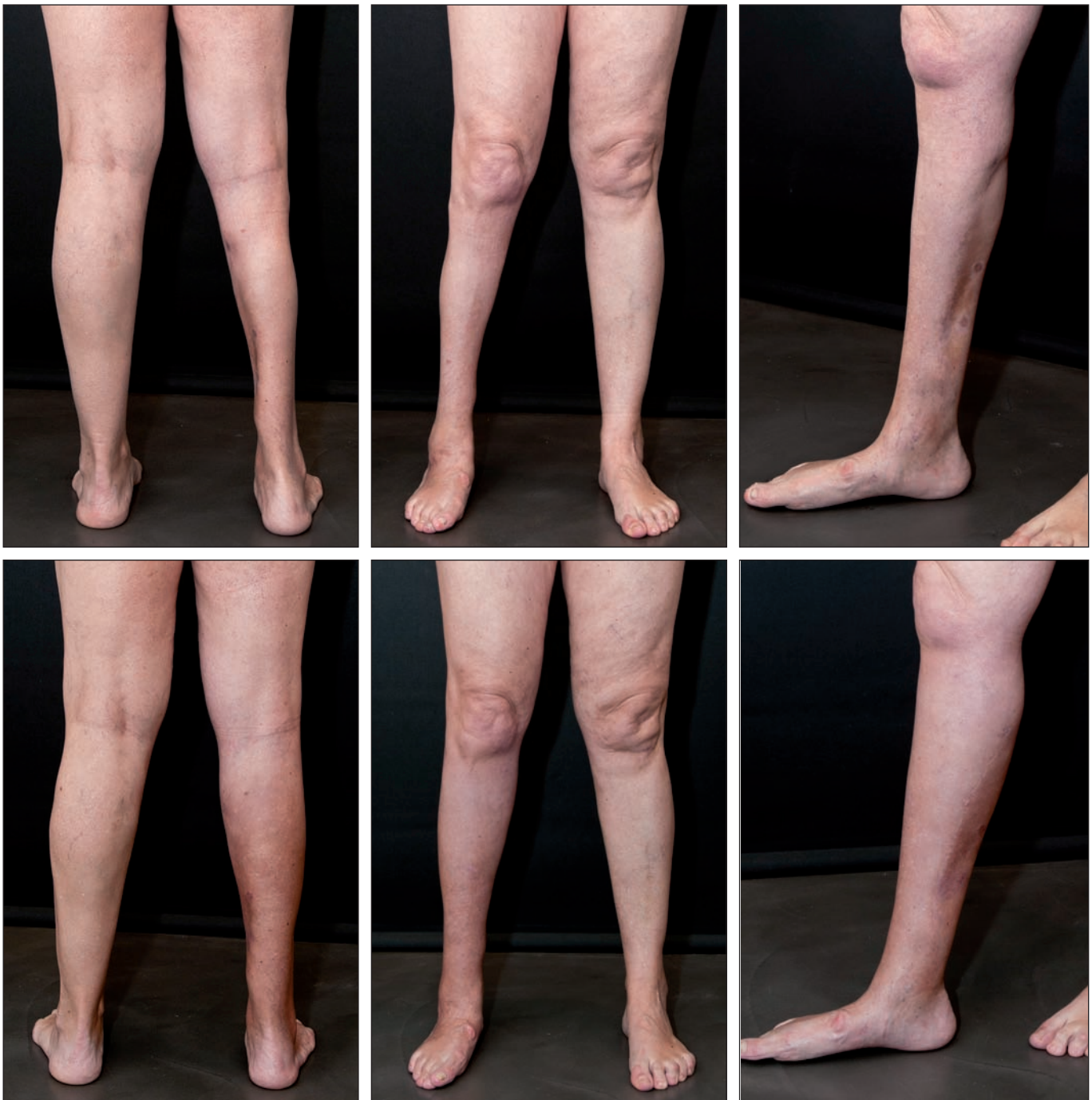

Fig. 2. Caso 2. Imágenes preoperatorias (fila superior) y postoperatorias (fila inferior) 12 meses después de la segunda sesión.

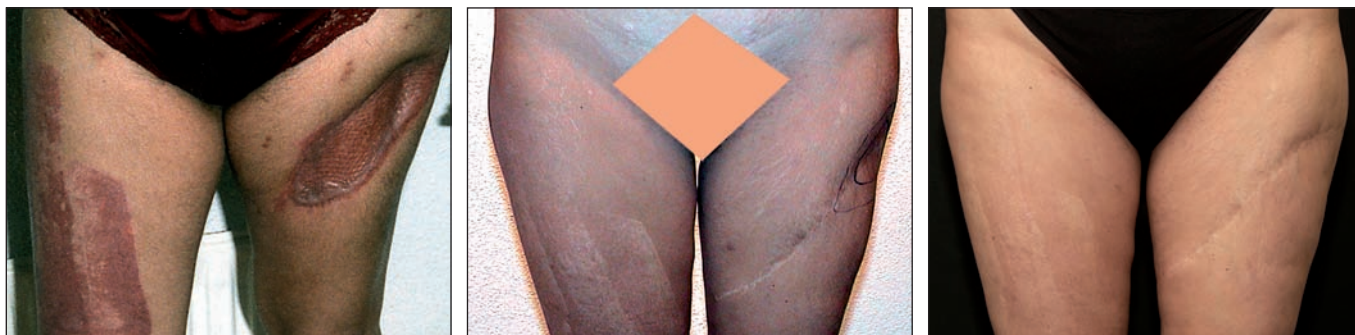

Fig. 3. Caso 3. Imagen preoperatoria del defecto original (izquierda). Imagen postoperatoria tras cobertura mediante expansores y antes del relleno con injertos grasos (centro). Imagen postoperatoria 15 años después de la tercera sesión de injertos de tejido adiposo (derecha).

al año de la segunda sesión. Únicamente durante la última sesión realizamos implantación intramuscular en el defecto, al haber conseguido en las 2 sesiones anteriores la liberación y expansión de las adherencias cicatriciales. En la Fig. 3 se pueden apreciar las imágenes preoperatorias y postoperatorias, con estabilidad en volumen y contorno comprobadas en el seguimiento realizado a 15 años (Fig. 3).

RESULTADOS

Tratándose de un tratamiento dirigido a lograr aumento de volumen en un área cilíndrica como es la pierna, es relativamente fácil medir el incremento logrado en el perímetro mediante una cinta métrica y valorar la estabilidad con el paso del tiempo. Como en todos los casos de injertos de grasa, en los presentados también se estableció un protocolo de revisión cada 2 meses aproximadamente, para valorar si se producía alguna reducción del perímetro conseguido.

Estimamos como punto inicial de valoración el control realizado después de los primeros 15 días de la intervención para descartar el falso incremento de volumen derivado de los fenómenos inflamatorios propios del postoperatorio inmediato. Hasta el cuarto mes de postoperatorio (desde la última sesión) hubo una pérdida media estimada del 20% del incremento inicial. A partir del cuarto mes no hubo diferencias significativas en el perímetro de las áreas tratadas.

Factores subjetivos (para el paciente) como la mejora en la simetría, la textura y calidad de los tejidos y las cicatrices, mejoraron de forma significativa. Un hecho muy valorado por los pacientes fue la facilidad con la que se desarrolló el postoperatorio, lo que sin duda refuerza la percepción positiva por su parte del resultado.

Discusión

Los injertos de tejido adiposo continúan siendo, sin duda, un cambio de paradigma extremadamente interesante en el ámbito de la Cirugía Plástica, tanto Reparadora como Estética. El número de aplicaciones potenciales aumenta sin cesar y gracias a su uso rutinario, las aplicaciones vigentes se afianzan cada día más.

Aunque el uso de prótesis puede estar justificado en la reparación de los defectos complejos del miembro inferior (1), su empleo no deja de tener importantes limitaciones en aquellos casos no estéticos. Quizá los más significativos sean una cobertura habitualmente deficiente y un riesgo elevado de síndrome compartimental debido a alteraciones vasculares preoperatorias y/o a la falta de complianza en los tejidos donde se alojan.

Es especialmente interesante y tiene difícil parangón, disponer de un tipo de tratamiento que combine la mejora volumétrica con efectos biológicos y regeneradores en los tejidos. Mojallal y col. (8) analizan una serie de 20 casos de origen traumático, congénito e iatrogénico, tratados mediante injertos de tejido adiposo con excelentes resultados. Erol y col. fueron quizá, pioneros en la aplicación de los injertos de grasa en el tratamiento de diversos problemas del miembro inferior (6). No obstante, la técnica que presentan no es puramente un injerto de grasa ya que incorpora restos tisulares de otro origen y las imágenes presentadas corresponden a tratamientos puramente estéticos. Está claro que el uso de injertos compuestos o de colgajos (2-4) puede mejorar determinados defectos localizados, pero carece de un efecto fundamental que, particularmente en algunos de estos pacientes es muy necesario: potencial regenerador. Por otro lado suelen precisar la realización de nuevas cicatrices o la ampliación de las ya existentes, lo que supone mayor agresividad.

La implantación sin manipulación de inyectables sintéticos como el ácido hialurónico, puede ser una alternativa útil, de fácil ejecución y de pronta recuperación, pero sigue careciendo de efectos biológicos demostrados e implica la necesidad de tratamientos periódicos de repetición de por vida. Además, el uso de materiales sintéticos en tejidos blandos con microvascularización comprometida puede crear complicaciones adicionales como infección o extrusión.

Es importante tener en cuenta que aquellos pacientes que ya han sido sometidos a múltiples intervenciones quirúrgicas, aceptan con dificultad nuevas operaciones complejas que tengan postoperatorios complicados, incorporen prótesis o añadan más cicatrices a las ya existentes.

Los injertos de tejido adiposo suponen una alternativa juiciosa y valiosa para este tipo de pacientes. Conjugan la mejora estética con la regeneración de los tejidos con resultados muy duraderos. Adecuadamente realizados, presentan un índice muy bajo de complicaciones y mejoran notablemente la microvascularización de los tejidos. No obstante, hemos de tener en cuenta varios aspectos que pueden influir en los resultados y en la generación de complicaciones. Al tratar zonas con una complianza o elasticidad comprometida, es imprescindible planificar varias sesiones de tratamiento para realizar una expansión seriada; es por tanto extremadamente importante huir de las sobrecorrecciones que no añadirán más que riesgos evitables, como la necrosis masiva del injerto o el síndrome compartimental. No es necesario recordar que la vascularización de las porciones más distales del miembro inferior es delicada en condiciones normales y puede ser muy frágil en presencia de cambios postquirúrgicos o postraumáticos.

Aunque el uso de cánulas romas de tamaño adecuado reduce considerablemente la posibilidad de una inyección grasa intravascular, es preciso recordar en todo momento la anatomía de la zona y tomar las precauciones adecuadas, que deberán ser extremas cuando por causa de la calidad de los tejidos o de las cicatrices existentes, se haga imprescindible el uso de cánulas con bisel cortante.

El enriquecimiento de los injertos con concentrados de células procedentes de la fracción estromal vascular (FEV) (11) puede suponer un avance significativo para mejorar el potencial regenerador en tejidos deteriorados por fibrosis o adherencias, pero creemos que no mejora (aumenta) el volumen de tejido que se puede inyectar. El principal componente limitante, que suele ser la falta de complianza en un ámbito vascular delicado, solo es superable actualmente mediante expansiones seriadas si no queremos añadir cicatrices adicionales o prótesis.

Conclusiones

La elección del tratamiento más adecuado en los casos de reconstrucción estética del miembro inferior debe pasar por el análisis detenido de las características presentes en cada paciente. Las asimetrías, su localización, la calidad y cualidad de la cobertura de tejidos blandos y la presencia o no de cicatrices, son factores decisivos.

Aunque existen más opciones terapéuticas con las que resolver estos casos, los injertos de tejido adiposo cumplen con varios requisitos importantes. A saber: menor agresividad, eficacia en la generación de volúmenes y potencial regenerador de los tejidos dañados. Deberían ser considerados por tanto como una alternativa a tener en cuenta en este tipo de pacientes.

La estabilidad a largo plazo de los resultados obtenidos con su uso no parece diferenciarse de la lograda en otras áreas anatómicas, aunque será interesante realizar seguimientos a más largo plazo para valorar cambios derivados del envejecimiento o de los cambios de peso de los pacientes.

Dirección del autor

Dr. Juan Monreal
Londres, 54 - 1º D
28850 Torrejón de Ardoz, Madrid, España
e-mail: juanmonreal@gmail.com

Bibliografía

1. **Niechajev I.:** Calf augmentation and restoration. *Plast Reconstr Surg.* 2005;116 (1):295-305; discussion 306-307.
2. **Hui KC, Zhang F, Greenberg L, Lineaweaver WC.:** Calf augmentation using free TRAM flap. *Microsurgery.* 1999;19 (5):227-231.
3. **Axmann HD, Schneider W.:** Deepithelialized vertical rectus abdominis flap in calf augmentation. *Aesth Plast Surg.* 1997 21 (1):55-57.
4. **Crocenzi F.:** Successful filling of atrophic calf of leg with a dermal-fat graft. Case report. *Plast Reconstr Surg.* 1972; 49 (3):351-353.
5. **Coleman SR.:** Fat injection. From filling to regeneration. St. Louis: Quality Medical Publishing, Inc.; 2009. Pp: 243-262.
6. **Erol OO, Gürlek A, Agaoglu G.:** Calf augmentation with autologous tissue injection. *Plast Reconstr Surg.* 2008, 121(6):2127-2133.
7. **Pereira LH, Radwanski HN.:** Fat grafting of the buttocks and lower limbs. *Aesth. Plast Surg* 1996; 20(5): 409-416.
8. **Mojallal A, Veber M, Shipkov C, Ghetu N, Foyatier JL, Braye I.:** Analysis of a series of autologous fat tissue transfer for lower limb atrophies. *Ann Plast Surg.* 2008;61:537-543.
9. **Monreal J.:** Fat tissue as a permanent implant: new instruments and refinements. *Aesth Surg J.* 2003; 23:213-216.
10. **Monreal J.:** Instrumental alternativo en los injertos de grasa autóloga. *Cir plást iberolatinoam.* 2005; 31(2): 137-146.
11. **Almeida, K. A. et al.:** Fracción vascular estromal de tejido adiposo: cómo obtener células madre y su rendimiento de acuerdo a la topografía de las áreas donantes: estudio preliminar. *Cir. plást. iberolatinoam.,* 2008, 34 (1): 71-77.