

Tortícolis muscular congénita: punto de vista del cirujano plástico

Congenital muscular torticollis: point of view of plastic surgeon



Villegas-Alzate, F.J.

Villegas-Alzate, F.J.*, Cuadros-Serrano, C.A.**

Resumen

La tortícolis muscular congénita es una entidad frecuente, presente al nacimiento como una banda fibrosa o tumor en la región del músculo esternocleidomastoideo, que produce cambios restrictivos reflejados en trastornos progresivos del crecimiento y posición de la cabeza y en la rotación y flexión del cuello. El diagnóstico y tratamiento oportunos con fisioterapia y aparatología pueden evitar su secuencia de asimetría craneofacial y daño ocular, de difícil corrección una vez instaurados. Los casos que no responden al tratamiento médico inicial se benefician de cirugía.

Presentamos la experiencia quirúrgica con 16 pacientes entre 9 y 32 años con seguimiento de entre 10 semanas y 15 años. El tratamiento quirúrgico consistió en 3 tenotomías de las inserciones del músculo esternocleidomastoideo a través de abordaje directo por dos incisiones pequeñas. Cuantificamos la mejoría de la posición de la cabeza por mediciones angulares en las fotografías pre y postoperatorias en vistas anterior y posterior, demostrando correcciones de entre el 53 y el 100% con promedio del 83%. En algunos casos medimos la movilidad del cuello con un transportador de ángulos confeccionado en consulta.

En todos los casos logramos mejoría sustancial, sin complicaciones y con cicatrices aceptables; la columna lateral del cuello en el sitio del músculo seccionado recuperó su continuidad, sin percepción de corte abrupto, depresión o hundimiento.

No observamos correlación entre la mejoría lograda y la severidad de la deformidad, ni tampoco con la edad del paciente en el momento de la cirugía, ya que a pesar de que en algunos casos había finalizado el crecimiento y el estado era avanzado, la mejoría fue buena.

Palabras clave Tortícolis congénita, Músculos del cuello, Esternocleidomastoideo, Tenotomías cuello.

Nivel de evidencia científica IV

Abstract

Congenital muscular torticollis is a relatively common disorder, presenting at birth as a fibrous band or tumor in the sternocleidomastoid muscle, which causes progressive restrictive changes reflected in head and face growth disorders, abnormal posturing, and deficits in rotation and lateral flexion of the neck. Timely diagnosis and treatment can prevent sequelae, such as amblyopia and craniofacial asymmetry, which are difficult to correct once established. Clinical cases that do not respond to conservative treatment may benefit from surgery.

We present our experience of surgical treatment of torticollis reporting 16 cases ranging from 9 to 32 years of age, with follow-up ranging from 10 weeks to 15 years. Surgical treatment involved 3 tenotomies of the sternocleidomastoid muscle insertions accomplished through two small incisions. Positional results were quantified by comparing angular measurements in preoperative and postoperative photographs, using frontal and posterior views, demonstrating corrections between 53 and 100% with an average of 83%. In some cases, neck mobility measurements were performed during consultation using a handmade protractor. In all cases, substantial improvement was achieved. There were no wound-healing complications and scars were acceptable. The appearance of the lateral neck column at the sites of the muscle incisions regained its continuity without a visible sharp step-off.

There was no correlation between severity of the deformity (measured in degrees) or patient age and the degree of correction achieved. Despite older age and increased severity in some cases, the improvement remained substantial.

Key words Congenital torticollis, Neck muscles, Sternocleidomastoid, Tenotomies.

Level of evidence IV

* Cirujano Plástico, Universidad Nacional de Colombia, Hospital Departamental "Tomás Uribe Uribe" y Clínica San Francisco, Tuluá, Valle, Colombia. Docente de posgrado Universidad del Valle (Univalle), Cali, Colombia y Docente de pregrado Unidad Central del Valle (UCEVA), Tuluá, Valle, Colombia.

** Residente de Cirugía Plástica, Universidad del Valle, Cali, Colombia.

Introducción

El término tortícolis fue acuñado en 1532 por el francés François Rebelais, quien además de monje, humanista y escritor, fue un reconocido médico y usó la palabra en su serie de libros Gargantúa y Pantagruel. Se deriva de los monemas latinos *tortus* (torcido) y *collum* (cuello), y es el vocablo que se emplea para denominar la inclinación anómala, temporal o definitiva del cuello y la cabeza, que puede estar producida por diversas entidades.

La expresión, de origen francés es masculina, por lo que se usó con este género y acento llano (sin tilde) en el castellano (1), sin embargo su uso actual es más común en forma femenina y con acento esdrújulo.

Ya que existen varias entidades clínicas, congénitas o adquiridas, dinámicas o estáticas y con diferente compromiso anatómico, que tienen como síntoma principal la tortícolis, la palabra se acompaña habitualmente de otras que pueden explicar sus características semiológicas, etiológicas o evolutivas, complementando su significado, por ejemplo: tortícolis paroxística de la infancia, tortícolis ocular, tortícolis neurogénica, etc.

La tortícolis muscular congénita se caracteriza por un acortamiento del músculo esternocleidomastoideo presente al nacimiento o detectado en las primeras semanas de vida, que se puede acompañar de tumor o banda fibrótica. Aunque existen diversas teorías sobre su origen, parece debida a una fibrosis dentro del músculo por disrupción o deformación relacionada con posición extrema en el útero, embarazos múltiples, parto complicado, daño en el retorno venoso, isquemia y hematoma, entre otros.

Este acortamiento lleva a una inclinación de la cabeza hacia el lado afectado y una rotación del mentón hacia el otro lado, con elevación o descenso del mismo. Se acompaña de restricción de la motilidad del cuello con limitación en la rotación y en los movimientos laterales. La posición fija origina trastornos del crecimiento craneano y facial progresivos, que se manifiestan por plagiocefalia, distopia orbitaria, microsomía hemifacial y eventualmente por ambliopía.

A medida que avanza la edad sin la corrección adecuada, la columna cervical puede sufrir deformaciones definitivas con efectos compensatorios en el resto de las vértebras, como rotaciones y escoliosis dorsal y lumbar. La clavícula puede adquirir una angulación con vértice en la inserción del esternocleidomastoideo; también aparecen deformidades acompañantes como elevación del hombro del lado afectado y acortamiento, por falta de desarrollo, del resto de la musculatura del cuello y de la nuca. El defecto es notorio y puede llevar implícitas secuelas psicológicas y de disfunción social, como pobre rendimiento escolar, baja autoestima, depresión, discriminación, apodos y falta de oportunidades de desarrollo personal, económico y social.

Esta entidad debe diferenciarse de otras causas congénitas y adquiridas de tortícolis, como las producidas

por anomalías oftalmológicas, neurológicas y de la columna cervical, infección, trauma, neoplasias y otras alteraciones funcionales o estructurales que globalmente, pueden representar hasta el 18% de los casos de tortícolis en la infancia (2).

La mayoría de los pacientes con tortícolis muscular congénita sufren una regresión espontánea del tumor y de la retracción durante el primer año de vida, sobre todo cuando son ayudados con fisioterapia, estiramientos manuales, masajes, cascos moldeadores, cambios de posición, posturas especiales durante la alimentación o al amamantar y pasando una parte importante del tiempo en posición activa ventral, que obliga a la movilización activa del cuello del infante.

A pesar de todo, aproximadamente un 10% de los pacientes no mejoran con este tratamiento y requieren intervención quirúrgica, momento en el que la Cirugía Plástica puede jugar un importante papel.

El propósito de este artículo es dar a conocer los aspectos diagnósticos y terapéuticos fundamentales de la tortícolis muscular congénita desde la perspectiva del cirujano plástico, quien debe estar capacitado para tratar apropiadamente esta entidad desde que se detecta en el recién nacido, instaurando tratamiento médico y fisioterapéutico adecuado en los casos que tienen esta indicación y ofreciendo cirugía a los casos de detección más tardía o refractarios a las medidas iniciales (3).

Presentamos la experiencia en el tratamiento quirúrgico de la tortícolis muscular congénita del Hospital "Tomás Uribe Uribe" de la ciudad de Tuluá, Valle del Cauca (Colombia) a lo largo de un periodo de 16 años, con técnica de tenotomía directa de las tres inserciones del músculo esternocleidomastoideo.

Material y método

Realizamos un estudio descriptivo retrospectivo en el Servicio de Cirugía Plástica de un hospital de segundo nivel de atención (escala de niveles primero a cuarto). Para ello revisamos las historias clínicas de los casos operados por tortícolis muscular congénita, obteniendo 16 pacientes con datos y fotografías evaluables, todos mayores de 9 años de edad e intervenidos a lo largo de un periodo de 16 años.

Las variables analizadas fueron: edad, sexo, lateralidad de la lesión, hallazgos clínicos o deformidades asociadas, procedimientos complementarios, tiempo de seguimiento y complicaciones sufridas. Evaluamos las fotografías pre y postoperatorias en vista frontal y posterior, cuantificando la deformidad y la cantidad de corrección logradas de manera estática en la posición de pie.

Para el análisis fotográfico, determinamos varios puntos en las fotografías (Fig. 1):

T: triquion, el punto más central en la línea de implantación del cabello.

Me: mentón, el punto más inferior del borde mentoniano.

U: centro del ombligo.

H: centro de la horquilla esternal.

Ac: acromial, el punto más alto de la región acromioclavicular.

Ho: punto más superior del hélix en vista frontal y posterior.

En la vista posterior trazamos solo los puntos Ac y Ho. Uniendo puntos, trazamos las líneas horizontales Ho-Ho y Ac-Ac, que en un paciente normal, en vista anterior y posterior, deben ser aproximadamente paralelas, pero en pacientes con inclinación cefálica, forman un ángulo medible hacia el lado de la lesión.

De la misma manera trazamos una línea vertical U-H que corresponde aproximadamente al eje del tronco, y que en pacientes sin patología, es perpendicular al suelo. Uniendo T-Me obtenemos el eje medio aproximado de la cabeza. En un individuo teórico normal, estas dos líneas verticales nunca se cruzarían.

Usando las líneas trazadas, determinamos 3 medidas angulares:

- Ángulo vertical de inclinación cefálica: en la intersección entre las líneas U-H y Me-T. Se miden los grados de angulación en el lado del defecto, estimando el valor normal en 0°.

- Ángulo horizontal de inclinación cefálica: se mide en el lado del defecto en la intersección de Ho-Ho y Ac-Ac. Se considera el valor normal en 0°.
- Ángulo horizontal de inclinación cefálica en vista posterior: se mide en el lado del defecto en la intersección de Ho-Ho y Ac-Ac de la fotografía desde atrás. Se supone el valor normal en 0°.

Medición de la corrección lograda: comparamos las medidas angulares de las fotografías pre y postoperatorias. En 14 pacientes obtuvimos 3 medidas antes y 3 medidas después de la cirugía para comparación. En 2 pacientes, solo fue posible la medición de 2 ángulos.

Expresamos los resultados en porcentaje de corrección al aplicar la siguiente fórmula: (ángulo preoperatorio - ángulo postoperatorio) ÷ ángulo preoperatorio x 100. Si el trazo postoperatorio fuera normal en las 3 medidas disponibles, se expresaría entonces que la corrección fue del 100% al sacar el promedio de las 6 mediciones de los ángulos.

Medidas de movilidad activa (Fig. 2): Para la medición de la rotación procedimos a confeccionar un transportador de ángulos. En una cartulina amarilla de 30 x 23 cm (carpeta de archivo de historia clínica tamaño carta), traza-

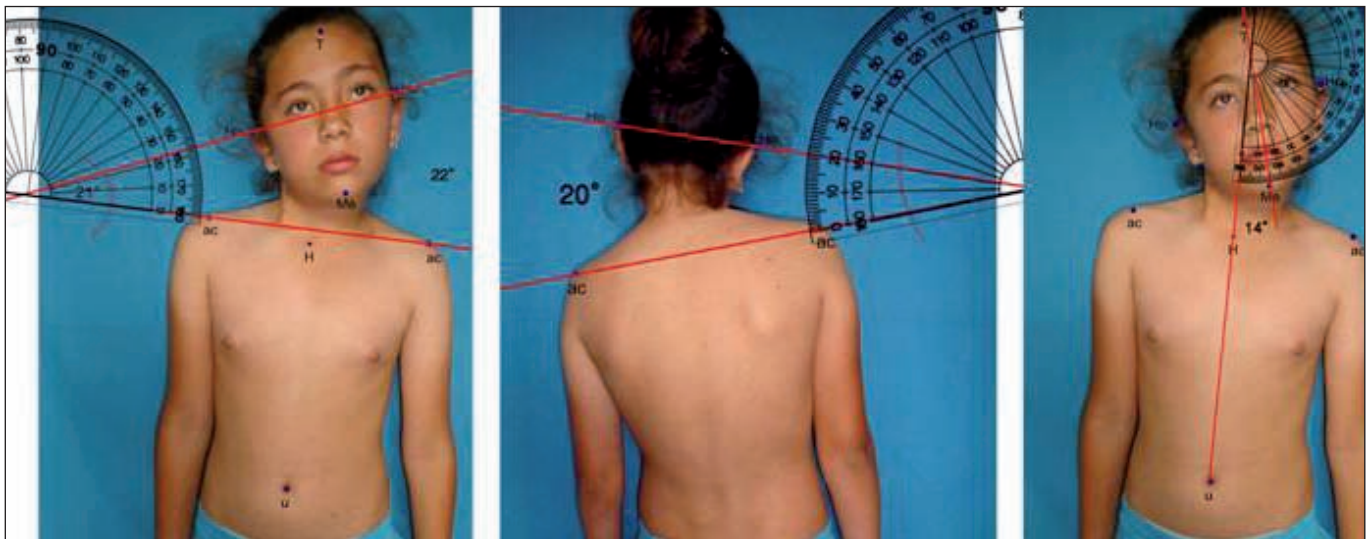


Fig. 1. Determinación de medidas angulares en las fotografías. Izquierda: ángulo de inclinación cefálica en vista anterior. Centro: ángulo de inclinación cefálica en vista posterior. Derecha: ángulo de inclinación cefálica vertical.




Fig. 2. Mediciones angulares activas. Con elementos simples de oficina, fabricamos un transportador de ángulos para cuantificar la movilidad del mentón. Este elemento de medición puede ser archivado en la carpeta del paciente para futuros usos.

mos una línea horizontal en el centro de su eje mayor y definimos el punto medio que denominamos cT (cartílago tiroides); los extremos de esta línea se llamarán Ac (acromio-claviculares), con lo que obtenemos una línea base AC-cT-AC o 90°-cT-90°. Marcamos con una D la derecha y con una I la izquierda. Con la ayuda de una hoja de papel A4 (carta) doblada como un cuadrado de lados iguales, trazamos una línea en ángulo recto desde cT hasta el borde anterior de la cartulina que denominamos 0°; doblando sucesivamente el cuadrado en triángulos, podremos determinar líneas correspondientes a los ángulos 45° y 22,5° y así de manera sucesiva, que dejamos adecuadamente dibujados y marcados. Con tijera de escritorio hacemos una resección en forma de boca de horno de 12 cm de ancho, que toque con su domo el punto cT, en la que deberá entrar el cuello del paciente para hacer las mediciones rotacionales activas o pasivas.

Colocamos la escotadura de la cartulina de tal manera que cT corresponda aproximadamente con el cartílago tiroides del paciente y cada punto Ac apunte o concuerde con las articulaciones acromio-claviculares. La línea de 0° apuntará hacia delante del paciente. En un individuo normal, en posición de pie, el mentón apunta o coincide con 0°; se le pide entonces que gire el mentón hacia el hombro izquierdo y derecho, dejando registro en grados de la excursión lograda.

Aunque creemos útil la cuantificación de la ganancia de movilidad para determinar la efectividad del tratamiento, solo realizamos la cuantificación activa preoperatoria en 1 caso y la cuantificación activa postoperatoria en 5 casos, por lo que no tuvimos datos suficientes para el análisis; sin embargo, recomendamos tener en cuenta el método por su simpleza de confección.

Para determinar la correlación entre el grado de deformidad y el resultado obtenido, lo mismo que entre la edad del paciente y la corrección lograda, usamos un gráfico de dispersión con ejes XY de Microsoft Excel 2010, en el que determinamos la línea de tendencia y el índice de correlación (R²).

Técnica quirúrgica

Realizamos los procedimientos bajo anestesia general. Posición en decúbito supino. Practicamos incisiones transversales de aproximadamente 1,5 - 2,5 cm a nivel de la punta de la mastoides y entre las inserciones esternal y clavicular del esternocleidomastoideo (Fig. 3).

En el caso de que las venas superficiales del cuello o los nervios subcutáneos sean visibles, los preservamos y separamos. Con la adecuada movilización de la cabeza, poniendo en tensión la banda fibrótica, es posible identificar un músculo esternocleidomastoideo anormalmente fibroso y con apariencia de tendón. Por medio de disección roma con pinza angulada (Kelly Adson, o pinza cístico), individualizamos cada una de las bandas rígidas y las seccionamos, verificando una adecuada hemostasia. Habitualmente no vemos durante la cirugía las estructuras vasculares superficiales y profundas del cuello, lo mismo que los nervios auricular posterior, VII y XI pares, y no hay que hacer disección adicional para verlos y preservarlos.

Inmediatamente después de completar las tenotomías, se siente un efecto de liberación súbita de la restricción, siendo posible movilizar pasivamente el cuello del paciente y demostrando así el grado de liberación. Verificamos la ausencia de bandas residuales mediante palpación; estas bandas o restricciones pueden corresponder a las fascias del cuello o a otros músculos diferentes al es-

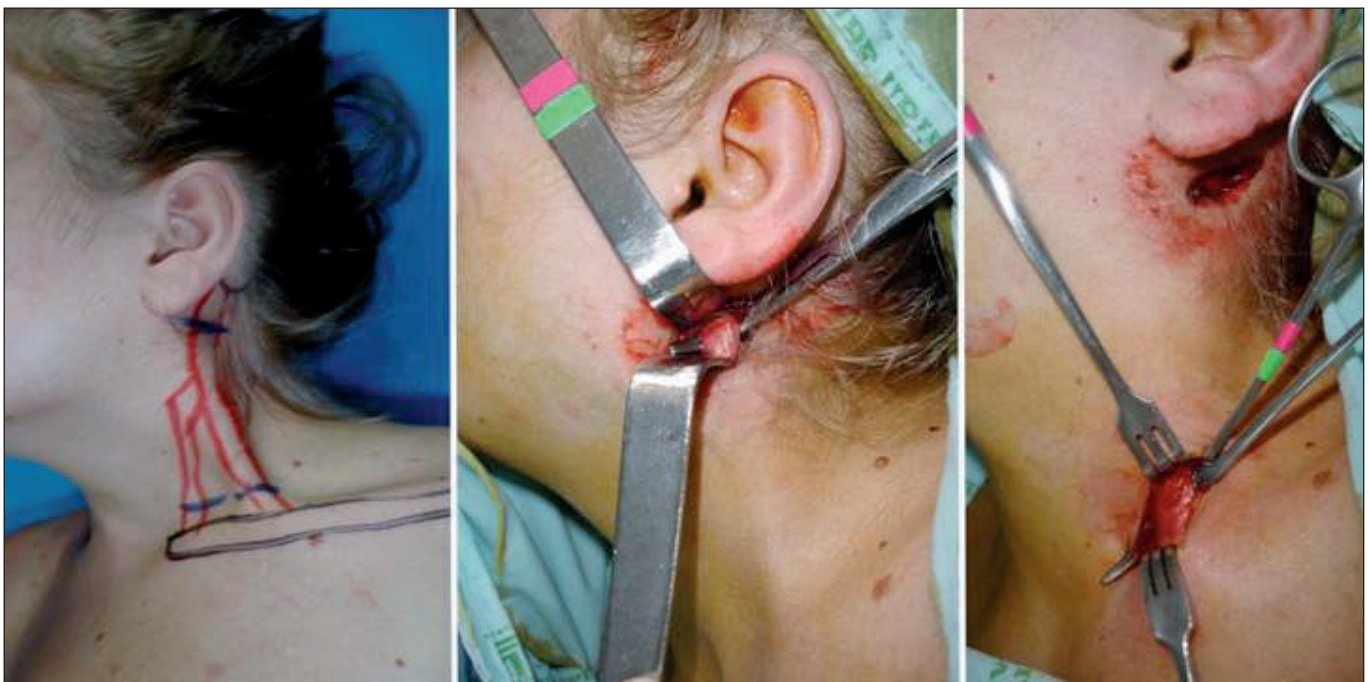

Fig. 3. Técnica quirúrgica. A través de dos incisiones realizamos el corte de las tres inserciones fibrosas del esternocleidomastoideo, ayudados en la disección roma con pinzas anguladas. Las estructuras vasculares y nerviosas no se disecan.

ternocleidomastoideo que están acortados por su posición viciada durante el crecimiento. De ser necesario, las seccionamos también hasta tener la sensación de máxima libertad intraoperatoria en los movimientos pasivos del cuello.

Realizamos el cierre de las incisiones en dos planos con puntos separados invertidos de poliglactina 4-0 en tejido celular subcutáneo y polipropileno 4-0 para la sutura de piel.

No dejamos drenajes ni tuvimos necesidad de hacer resecciones de tejido fibrótico o muscular; tampoco fue necesario ningún procedimiento de alargamiento de la banda fibrótica.

Ya en la sala de recuperación postquirúrgica, colocamos un collar de espuma plástica comprimida tratando de llevar el cuello a una posición neutra. Modificamos el inmovilizador del cuello mediante un corte directo con tijera en el borde caudal y cefálico del lado sano, para disminuir su altura lateral y permitir una mejor posición de la cabeza durante el período de cicatrización (Fig. 4).

Realizamos el primer control postquirúrgico al 5º día y enviamos al paciente al Servicio de Fisioterapia para que realice ejercicios de estiramiento, recuperación de arcos de movilidad y fortalecimiento muscular del cuello y de la nuca, que faciliten su recuperación funcional, en sesiones de 1 hora, 2 veces a la semana durante 8 semanas. Adicionalmente, recomendamos retirar la inmovilización 3 veces al día para practicar ejercicios domiciliarios activos y pasivos de estiramiento manual y de rotación y flexión lateral del cuello. Dichos ejercicios se realizan bajo analgesia con antiinflamatorios no esteroideos y acetaminofén. El collar se mantendrá durante las 8 semanas de fisioterapia, y puede ajustarse o cambiarse para lograr o mantener la posición neutra del cuello según las necesidades del paciente.

RESULTADOS

Fueron intervenidos 16 pacientes cuyas edades oscilaron entre los 9 y los 32 años con un promedio de 18 años, de los cuales 11 eran mujeres y 5 varones. En 11 pacientes el lado afectado fue el derecho.

Los defectos variaron desde los 6° hasta los 32° de inclinación lateral de la cabeza. El porcentaje de corrección en cada una de las tres vistas fotográficas, promediado individualmente, mostró resultados de entre el 53 al 100%, con un promedio global de 83% (Tabla I).

La cantidad de corrección no tuvo correlación con la edad ni con la severidad de la deformidad, de tal manera que obtuvimos resultados buenos aun en adultos y en deformidades graves, ya que el índice de correlación (R^2) entre la edad y mejoría obtenida fue de 0,30 (Gráfico 1) y entre la severidad y la corrección fue apenas de 0,18 (Gráfico 2).

Los resultados fueron cualitativamente juzgados como buenos a excelentes en todos los casos.

Las cicatrices fueron poco o nada visibles; la columna anterolateral del cuello no se vio interrumpida abruptamente como se podría suponer después del corte en sus inserciones, más bien se restableció una banda continua entre la mastoides por un lado y la clavícula y el esternón por el otro, dando idea de normalidad del cuello aunque con algún grado de asimetría.

No tuvimos complicaciones en ningún paciente.

El seguimiento fotográfico varió desde las 10 semanas hasta 15 años, pudiendo ver que los resultados fueron persistentes en el tiempo y que a pesar del crecimiento postoperatorio, la liberación fue suficiente para mantener la posición lograda (Fig. 5).

Discusión

La tortícolis muscular congénita es una entidad relativamente frecuente que se estima podría estar presente en 1 de cada 250 nacidos vivos. Afecta con ligera predominancia el género masculino en proporción de 3:2 y en mayor medida al lado derecho del cuello. Es la tercera anomalía músculo-esquelética congénita, después de la displasia de cadera y del pie equino-varo (4,5).

Todo recién nacido, dentro de su examen físico neonatal, requiere ser evaluado con el propósito de detectar la existencia de una banda fibrosa, tumor o alteraciones del movimiento del cuello y de la posición de la cabeza.

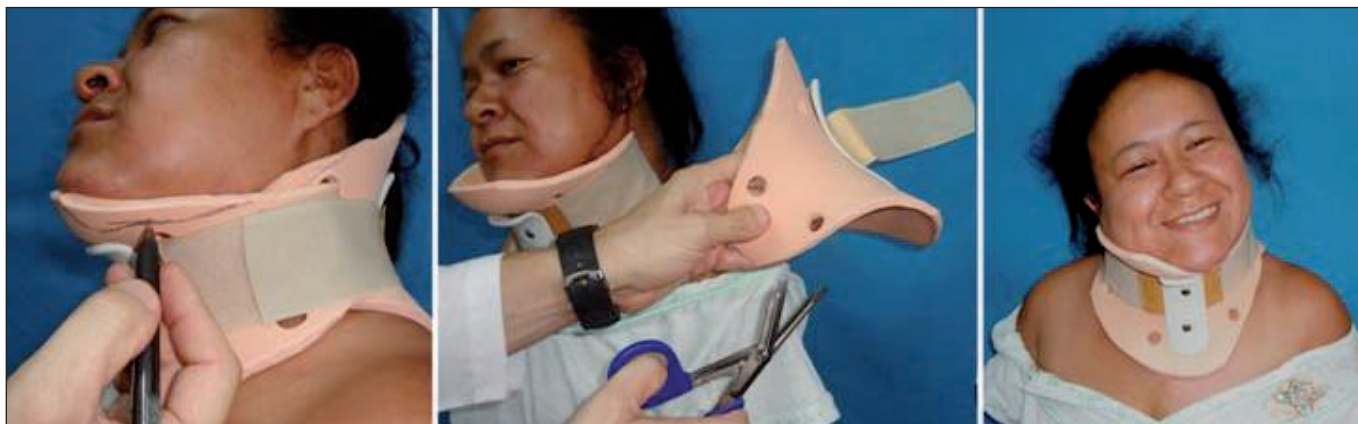

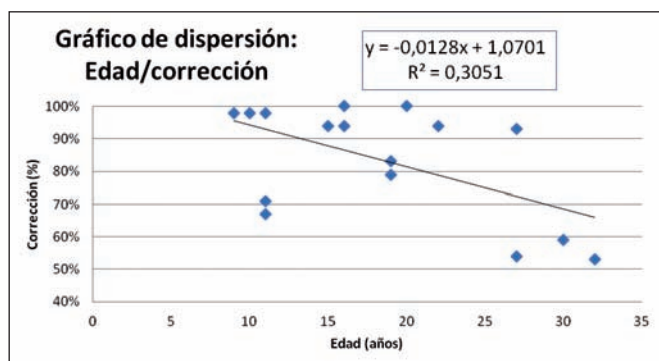
Fig. 4. Seguimiento postoperatorio. Ferulización. Usamos un collar semiduro de espuma comprimida que se puede modificar por corte directo, una o varias veces, en la consulta de seguimiento para evitar la recidiva y favorecer la posición de cicatrización. Esta medida se ayuda de terapia física y plan de movilización pasiva domiciliaria.

Tabla I: Casos de tortícolis muscular congénita intervenidos, cuantificación de la deformidad y resultados

Caso	Sexo y edad		Lado	Ángulo vertical			Ángulo horizontal anterior			Ángulo horizontal posterior			% Corrección global	Seguimiento años
	Fem	Masc		Pre	Post	% corrección	Pre	Post	% corrección	pre	post	% corrección		
1	27		izq	20°	6°	70%	26°	17°	42%	14°	7°	50%	54%	6
2		20	der	6°	0°	100%	12°	0°	100%	13°	0°	100%	100%	0.4
3	16		der	6°	0°	100%	10°	0°	100%	12°	2°	83%	94%	1.2
4	19		izq	6°	1°	83%	16°	3°	81%	14°	2°	86%	83%	2
5	11		der	21°	+2°	109%	23°	3°	87%	n/d	2°	-	98%	15
6		27	der	26°	2°	92%	26°	2°	92%	27°	1°	96%	93%	8
7	32		der	29°	8°	72%	26°	15°	42%	32°	18°	44%	53%	0.5
8	16		izq	20°	+4°	120%	14°	1°	93%	17°	2°	88%	100%	4
9	9		izq	15°	0°	100%	22°	1°	95%	16°	0°	100%	98%	0.5
10	11		der	14°	4°	71%	22°	9°	59%	20°	6°	70%	67%	0.2
11		19	der	11°	2°	82%	12°	3°	75%	-	-	-	79%	1
12	30		der	27°	6°	78%	26°	13°	50%	25°	12°	48%	59%	1
13	10		izq	14°	0°	100%	21°	1°	95%	17°	0°	100%	98%	0.3
14	11		der	15°	3°	80%	19°	7°	63%	21°	6°	71%	71%	0.2
15		22	der	23°	2°	91%	24°	2°	92%	27°	0°	100%	94%	8
16		15	der	8°	0°	100%	10°	0°	100%	12°	2°	83%	94%	0.3

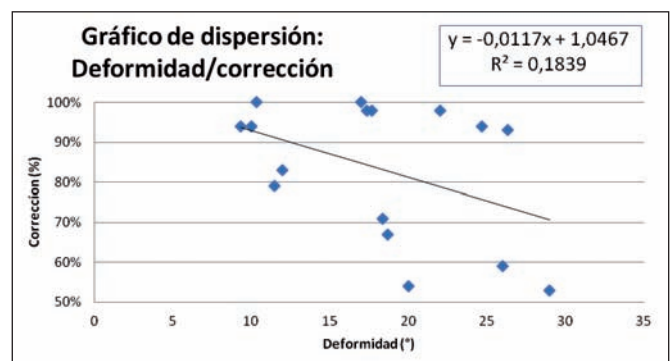
Total, 16 pacientes, entre 9 y 32 años, promedio 18 años, 11 mujeres. En 11 el lado afectado fue el derecho. Los defectos variaron desde los 6° hasta los 32°. El porcentaje de corrección fue entre el 54% al 100% con un promedio global de 83%.

Gráfico 1. Línea de tendencia y correlación entre edad al momento de la cirugía y cantidad de corrección obtenida en 16 pacientes operados



R²: índice de correlación
Aunque todos los pacientes eran mayores de 9 años, en esta muestra no se observaron correlaciones significativas entre la edad y la mejoría obtenida. Aún en adultos se pudo obtener mejoría.

Gráfico 2. Línea de tendencia y correlación entre la deformidad en grados y cantidad de corrección obtenida en 16 pacientes operados



R²: índice de correlación
No se observó correlación entre la severidad de la deformidad y el resultado obtenido. Las cuantificaciones de deformidades mayores no se pudieron asociar a pobres resultados, aún en casos severos se obtuvieron mejorías significativas.

Un cuello corto y una cabeza relativamente grande, junto con poca movilidad activa neonatal, pueden ocultar la deformidad durante el examen postparto que habitualmente se concentra en defectos congénitos esofágicos, anales, genitales, de caderas, oculares, etc. dejando pasar desapercibidos los hallazgos del área cervical. Esto retrasa el

diagnóstico de la tortícolis muscular congénita y sobre todo, la posibilidad de instaurar medidas tempranas que son altamente efectivas.

La ecografía simple es la alternativa más utilizada de diagnóstico por imagen para complementar el diagnóstico de esta entidad, sobre todo en aquellos casos en los

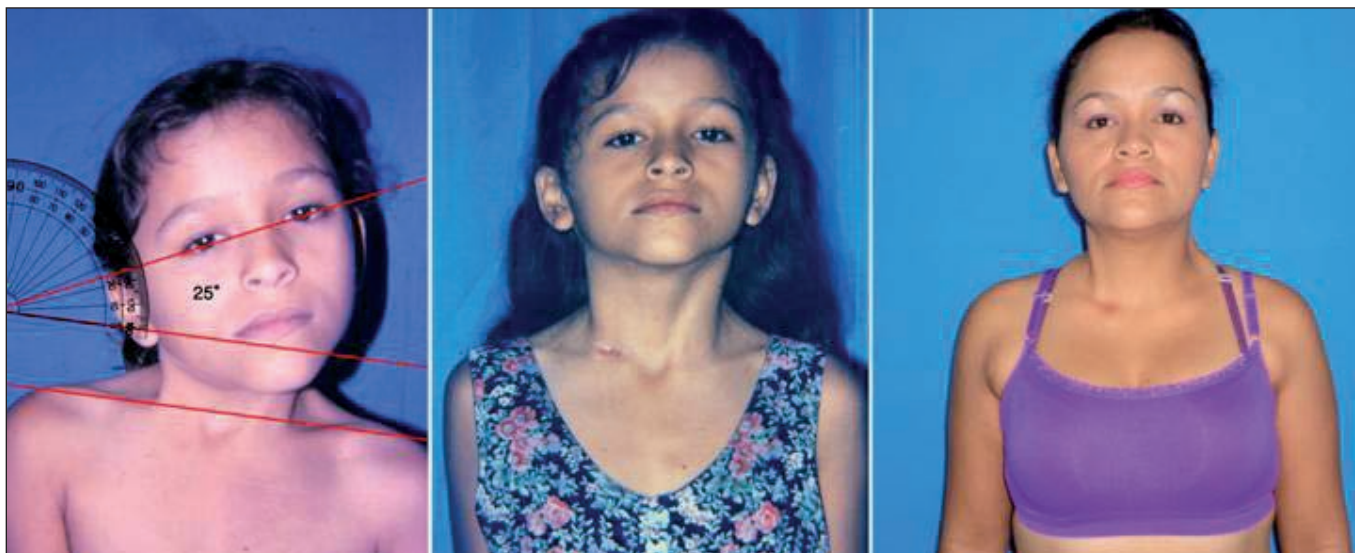

Fig. 5. Seguimiento postoperatorio a largo plazo. Izquierda: Caso 5. Niña intervenida a los 11 años. Centro: la misma paciente 1 año después; corrección de la deformidad, con cicatriz visible no disfuncional. Derecha: resultado persistente 15 años después.

que las manifestaciones clínicas son dudosas, y sirve además como método de clasificación y seguimiento. Muestra hipercogenecidad dentro de los fascículos musculares del esternocleidomastoideo, así como una masa bien delimitada cuando hay tumor. La resonancia magnética nuclear (RMN), aunque es muy útil para estudiar lesiones neurológicas asociadas, es de poca utilidad para evaluar solamente el cuello, con hallazgos positivos de apenas el 30%, lo que la hace poco costo-efectiva para el diagnóstico aislado y además requiere anestesia para realizarla en niños (6)

Es importante tener en cuenta que la tortícolis en sí es un síntoma y no un diagnóstico; en la mayoría de los casos se puede hacer el dictamen con la historia clínica y el examen físico. La tortícolis muscular congénita es el diagnóstico y la causa más frecuente de inclinación de la cabeza y lateralización del mentón. Con 4 datos de la historia clínica se pueden detectar la mayoría de los casos que requieren tratamiento quirúrgico:

- 1- Está presente al nacimiento o se detecta un poco después.
- 2- Se evidencia una masa o banda fibrosa en la zona afectada.
- 3- Las maniobras de rotación del mentón y de lateralización del cuello revelan la limitación en la movilidad pasiva y activa.
- 4- No hay evidencia gruesa de trastorno neurológico, de columna cervical, estrabismo, ptosis, ni de trastornos de motilidad ocular.

Es por ello que los diagnósticos diferenciales más frecuentes a excluir antes de considerar el tratamiento quirúrgico son los trastornos de la motilidad de los ojos, las anomalías músculo-esqueléticas como la displasia vertebral cervical, hemivértebras, fusión congénita de las vértebras C2 a C7 (síndrome de Klippel-Feil), tumores cervicales, trastornos neurológicos, condiciones postraumáticas, infecciones (síndrome de Grisel) e inflamación de estructuras del cuello y de la nuca, entre otras.

Los trastornos de motilidad ocular, como el estrabismo y las paresias del músculo oblicuo superior y de otros músculos extraoculares, son más difíciles de detectar en el lactante, por lo que en ocasiones el diagnóstico es tardío. Se deben sospechar en pacientes con tortícolis que se corrige completamente con el examen de movilidad pasiva del cuello, o en aquellos en los que solo aparece la tortícolis cuando se sientan o están de pie (*Sit-up test* o “test de sentado”, útil en mayores de 6 meses). En estos casos la deformidad se instaura como consecuencia de una posición compensatoria de la cabeza para alinear el campo visual del ojo afectado. La oclusión ocular con cintas, como maniobra diagnóstica, hace que en los casos tempranos se suprima la posición anormal, situación que ayuda durante el examen.

La ambliopía puede ser una complicación de las tortícolis muscular congénita, lo que hace recomendable detectarla y tratarla a tiempo para evitarla como secuela, pero por otro lado, la ambliopía podría ser un hallazgo concurrente y no relacionado de forma causal en las tortícolis de origen ocular (7).

Cheng (8), en un estudio prospectivo sobre 1086 pacientes, clasifica la tortícolis muscular congénita en 3 subtipos:

- 1- Tumor esternocleidomastoideo definido por la presencia de masa palpable.
- 2- Tortícolis muscular sin masa palpable pero con engrosamiento o firmeza del músculo.
- 3- Tortícolis postural, sin las características de los grupos anteriores, pero con inclinación del cuello persistente con arco de movimiento pasivo preservado. Esta última categoría podría deberse a desbalances en la fuerza muscular de uno de los esternocleidomastoideos, posiciones anormales al acostarse y plagiocefalia.

Además, cuantifica de forma objetiva la restricción del movimiento rotacional pasivo del cuello mediante el

uso de un transportador de ángulos y la clasifica al comparar con el lado sano de la siguiente manera:

Tipo I: sin restricción de rotación.

Tipo II: limitación menor o igual a 15°

Tipo III: limitación entre 16° y 30°

Tipo IV: limitación superior a 30°.

Esta clasificación propone que para niños menores de 1 año y restricciones de rotación inferiores a 10°, el tratamiento único sea mediante ejercicios de estiramiento manual supervisados. Con un déficit rotacional mayor a 15° (Tipos III y IV), se requieren tratamientos mediante

tenotomía uni o bipolar asociados a terapia física postquirúrgica. La cirugía está especialmente indicada en niños mayores de 1 año que no han respondido a 6 meses de fisioterapia con estiramiento manual (9).

Las mediciones angulares con transportador son la forma más adecuada de llevar a cabo esta clasificación, pero sin embargo, no son muy del ámbito de la Cirugía Plástica. La fotografía, un elemento indispensable en la práctica diaria de nuestra especialidad, permite realizar mediciones cuantificables por trazados relativamente simples, como los que describimos en el presente trabajo, situación

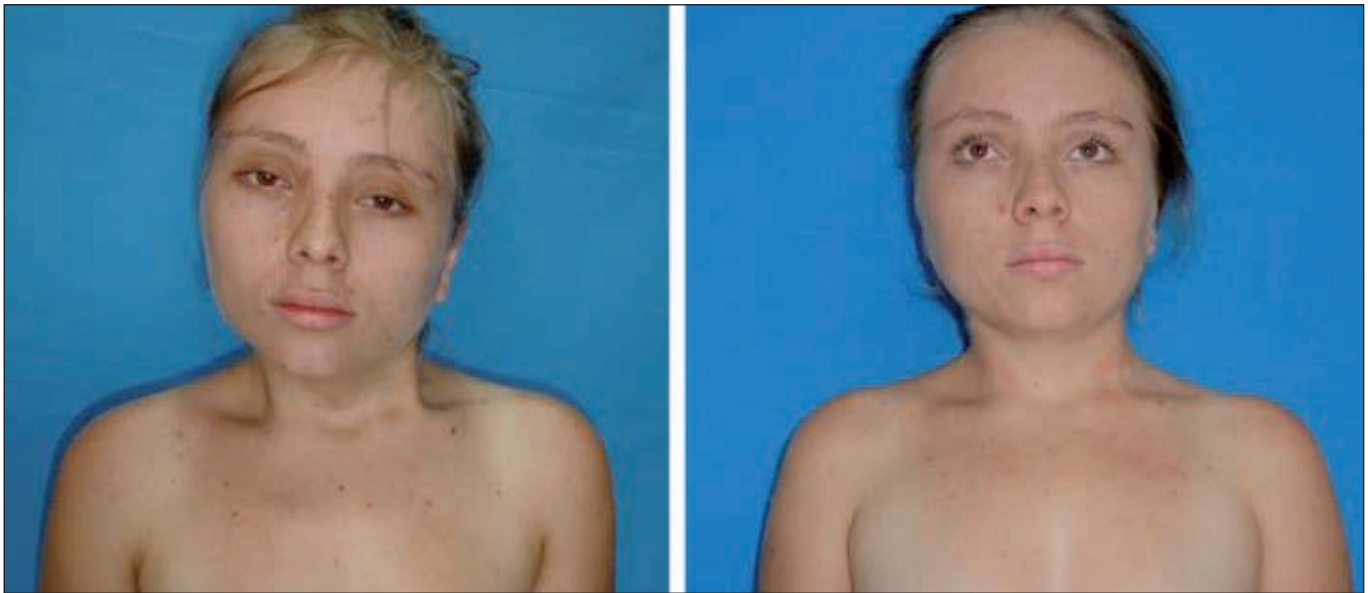

Fig. 6. Caso 8. Corrección en paciente de 16 años con deformidad moderada. Imagen pre y postoperatoria a los 4 años. La cirugía permitió la corrección de la posición cefálica, la columna lateral del cuello se ve continua con leve asimetría y las cicatrices son inconspicuas.

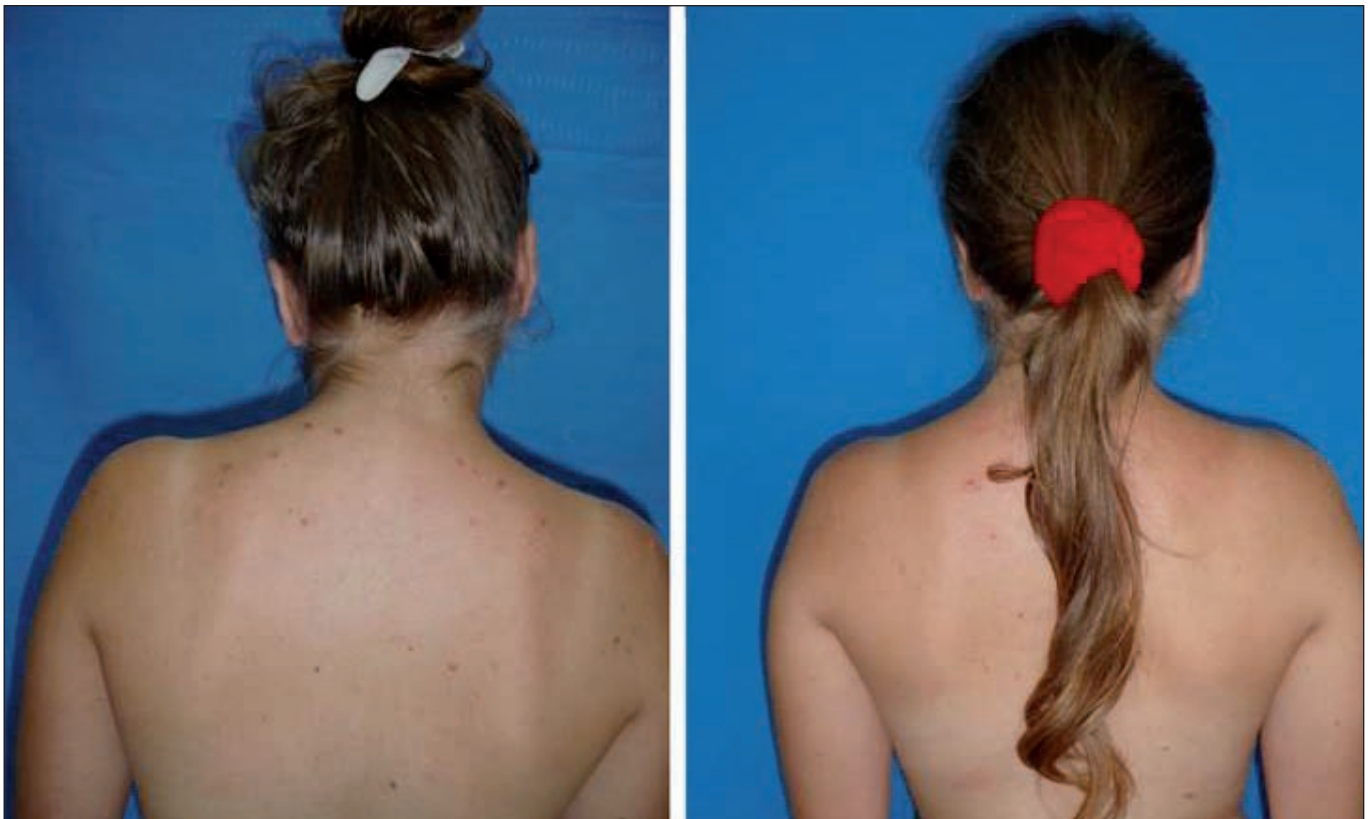

Fig. 7. Caso 8. Vista posterior. Pre y postoperatorio a los 4 años.

que puede ser aprovechada para futuras descripciones, por lo que recomendamos ampliamente su uso.

Sin embargo, siendo la fotografía el registro momentáneo de una posición estática, puede tener la eventual desventaja de no evaluar la parte dinámica del defecto y su corrección. La evaluación dinámica puede hacerse y dejar registro en medio de video, para lo que describimos la confección muy sencilla de un transportador de cartón con elementos comunes de escritorio presentes en la mayoría de consultas (Fig. 2).

Cuando el tratamiento de la tortícolis muscular congénita es precoz, y a pesar de las controversias y del poco consenso que existe alrededor de la selección de una u otra modalidad de tratamiento (10), el método más utilizado es el estiramiento manual que tiene éxito en el 61 al 99% de los pacientes si se inicia en las primeras semanas de vida (11).

Por lo que respecta al tratamiento quirúrgico, señalar que ya Antyllus, contemporáneo de Galeno en el siglo II D.C, realizaba tenotomía del esternocleidomastoideo. En el periodo medieval hubo cirujanos itinerantes que hacían tenotomías subcutáneas sin aparentes complicaciones vasculares, muchas veces como parte de actos circenses. Esta técnica fue modificada por Ward que describe la inserción de lancetas a través del cuello para seccionar el músculo sin incisiones mayores. En 1641 Isaac Minnius describió la técnica de tenotomía abierta, constituyendo el primer reporte publicado.

De manera progresiva se fueron introduciendo modificaciones que incluían, por técnica abierta, la tenotomía en uno o dos puntos del músculo, la liberación de bandas con Z-plastias, la escisión segmentaria o total del esternocleidomastoideo (12) y más recientemente, el uso de abordajes mínimos retroauriculares o transaxilares para practicar tenotomía asistida por endoscopia (13,14).

De forma ideal, la cirugía debería realizarse de manera precoz en pacientes de entre 1 y 4 años de edad en los cuales es posible la resolución de las asimetrías faciales. Sin embargo, algunos autores consideran que la edad máxima para lograr algún grado de mejoría de la asimetría de la cara podría extenderse hasta los 12-14 años. Todos nuestros casos fueron de tratamiento tardío según estas indicaciones, situación a pesar de la cual fue posible obtener mejoría sustancial en la posición, quedando obviamente las secuelas ya establecidas de asimetría (Fig. 6-10). Esta observación se corrobora en otras descripciones (15,16).

En resumen, creemos que el tratamiento quirúrgico está indicado en:

- 1- Casos resistentes al tratamiento médico durante al menos 6 meses.
- 2- Restricción rotacional mayor de 15° en pacientes menores de 1 año.
- 3- Banda fibrosa visible e inextensible.
- 4- Diagnóstico tardío en niños mayores de 1 año.
- 5- También se beneficiarán los adolescentes y adultos con deformidad y secuelas establecidos.

Dada la simplicidad, efectividad y bajas complicaciones de la técnica en nuestro grupo de pacientes, llevamos a cabo la tenotomía de las inserciones por 2 incisiones separadas; las cicatrices fueron aceptables en la mayoría de casos, por lo que no creemos justificado el uso de la técnica endoscópica.

No hemos visto a largo plazo interrupción abrupta de la continuidad de la columna lateral del cuello tras las tenotomías realizadas; el proceso de cicatrización restableció la continuidad visual del esternocleidomastoideo, por lo que tampoco creemos justificado el empleo de técnicas de alargamiento muscular con Z-plastias.

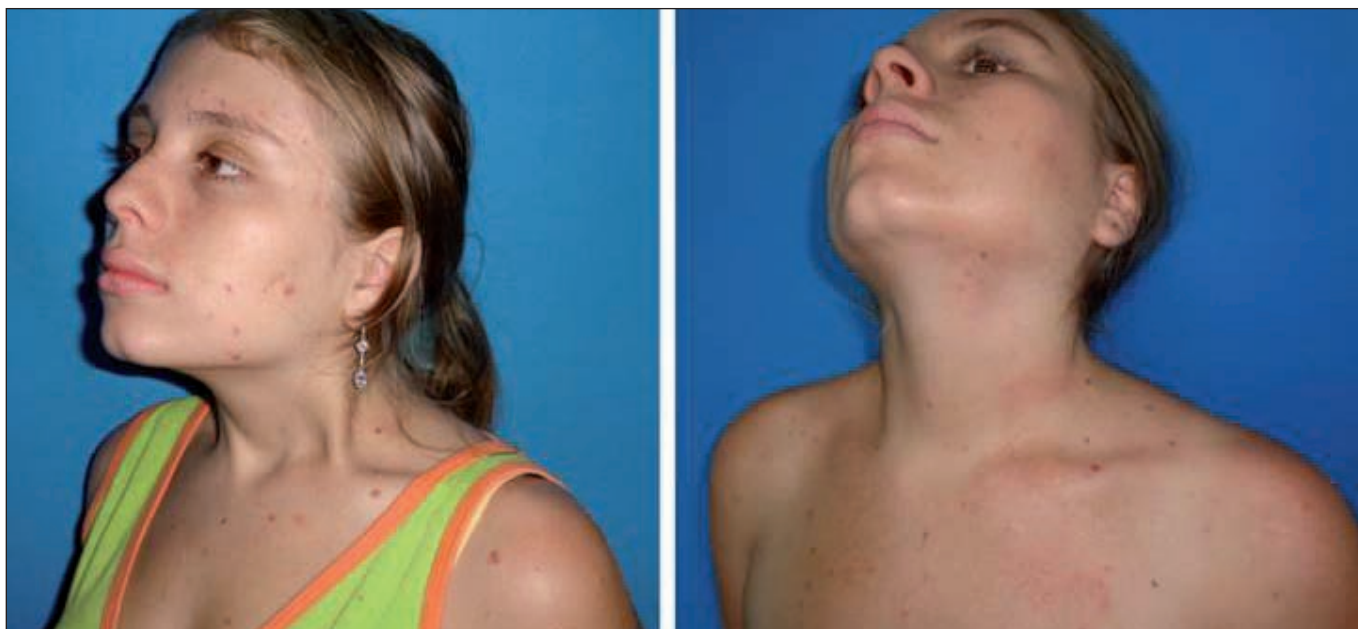

Fig. 8. Caso 8. Corrección de la restricción. Después de la cicatrización no se ven defectos de continuidad en la zona de las incisiones y las cicatrices son inconspicuas.

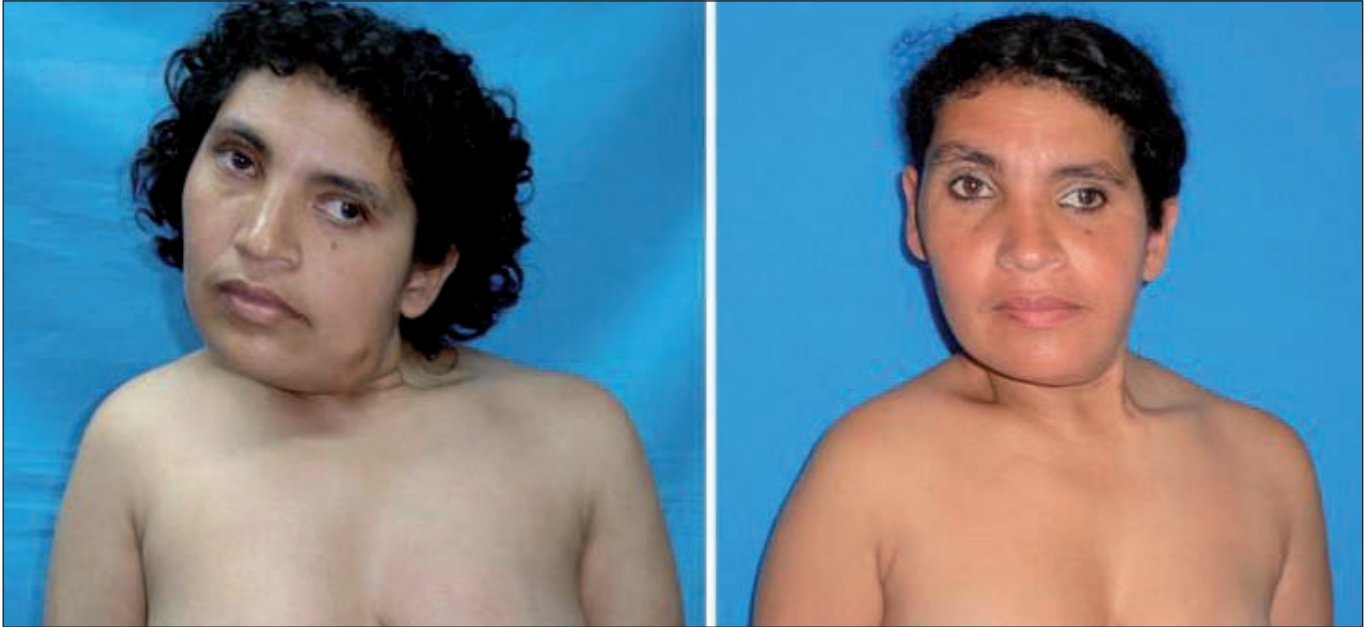

Fig. 9. Izquierda: Caso 1. Preoperatorio de mujer de 27 años con deformidad severa por tortícolis muscular congénita. Derecha: el mismo caso 6 años después de la operación; a pesar de la edad y la severidad del caso, el resultado global de corrección se cuantificó en un 54%, siendo uno de los 2 peores resultados de esta serie.

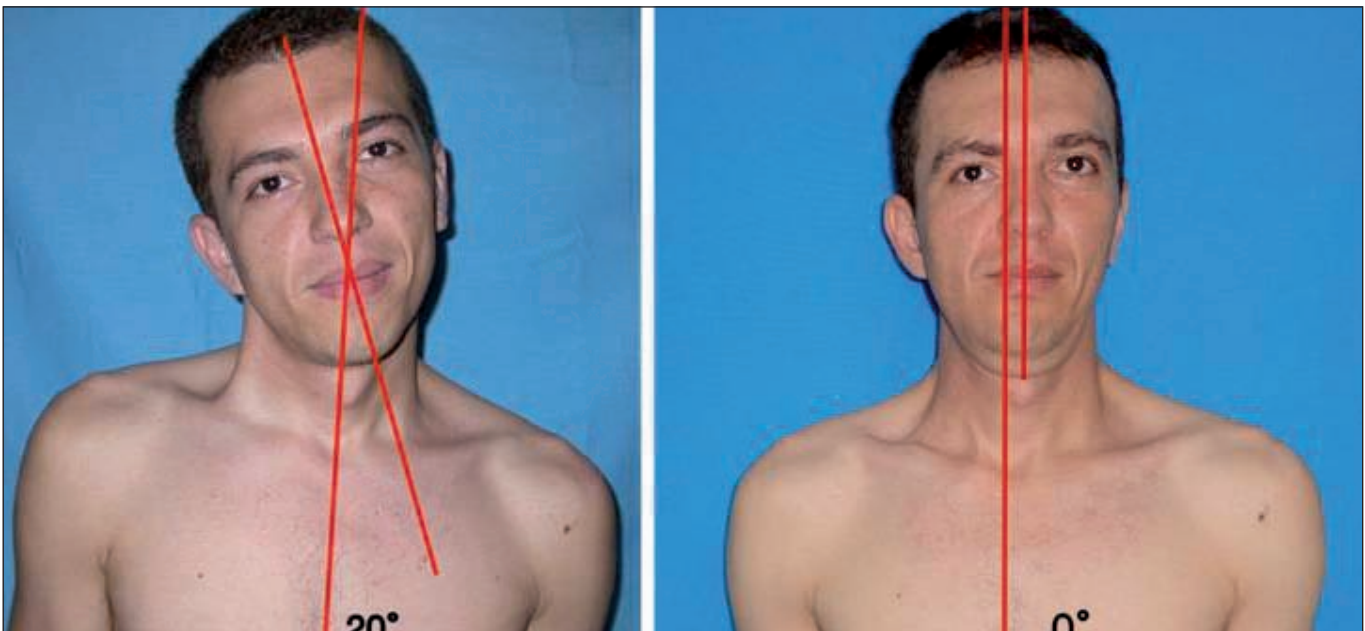


Fig. 10. Caso 6. Paciente de 27 años con tortícolis muscular congénita severa derecha; el seguimiento a los 8 años de la liberación de las 3 inserciones demuestra corrección del defecto con persistencia de resultados y cicatrices no visibles.

La sensación de liberación inmediata de la restricción durante la cirugía es bastante clara, y se demuestra por la creación de una brecha entre los cabos seccionados que en ninguno de nuestros casos, fue necesario ampliar más mediante resección de banda fibrosa o de músculo. Creemos por tanto innecesarios los procedimientos resectivos en el grupo de pacientes de la edad que nosotros hemos operado, en los que no vimos tumores sino solamente bandas fibrosas. Por otro lado, hemos de tener en cuenta que la resección del esternocleidomastoideo produce pérdida de la función y deformidades estéticas significativas en el cuello, por lo que no creemos justificado su extendido uso en la literatura.

Independientemente de la técnica seleccionada, es importante evitar la recurrencia de la deformidad. Factores como la incompleta liberación de las estructuras fibróticas, la inadecuada movilización postoperatoria a la posición de sobrecorrección, la falta de ferulización, la incapacidad para el ajuste binocular debido a una adaptación ocular a la posición inclinada previa y los hábitos instaurados de posición ladeada, están en relación directa con la reaparición posoperatoria de la tortícolis, y por tanto deben ser controlados para obtener resultados favorables.

La falta de educación de la población, el desconocimiento de la comunidad prestadora de salud, la pobreza

y el escaso acceso a los servicios de atención especializada, podrían explicar de alguna manera que nuestro grupo de pacientes se corresponda con tortícolis musculares congénitas abandonadas, que previamente a la consulta de Cirugía Plástica no habían recibido ningún tipo de tratamiento médico apropiado para esa entidad.

Entre la literatura presente en las revistas especializadas en Cirugía Plástica son escasas las referencias al tratamiento de la tortícolis muscular congénita, en especial en español, por lo que creemos beneficiosos difundir nuestra corta experiencia demostrando que nuestra especialidad tiene mucho que ofrecer en el tratamiento integral de esta deformidad. Además de las tenotomías, los Servicios de Cirugía Plástica pueden ofrecer soluciones adicionales a los defectos establecidos en la cara y el cuello de estos pacientes, tanto con fines funcionales como estéticos: cirugía ortognática, cirugía de tejidos blandos, otoplastia, injertos de grasa, etc (17)

Consideramos por tanto como aportaciones principales de este trabajo:

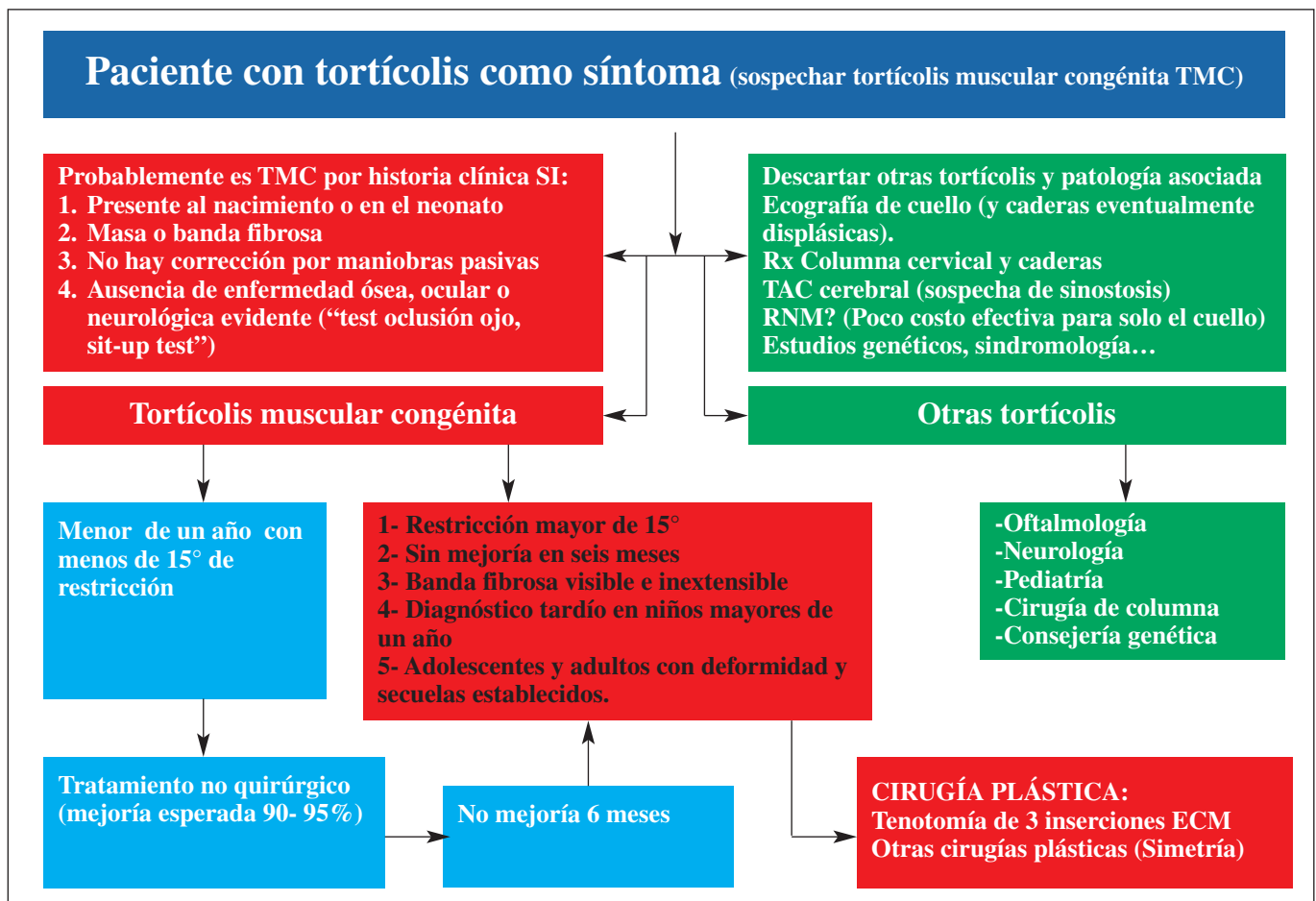
- 1- Establecer una manera fiable de medición de los resultados obtenidos tras el tratamiento de la tortícolis muscular congénita por medio de trazos angulares en fotografías pre y postoperatorias, algo con lo que el cirujano plástico está familiarizado.

- 2- Proponer la elaboración sencilla de un transportador de ángulos para uso en consulta que puede además demostrar, en futuros estudios, la corrección dinámica.
- 3- Demostrar la utilidad de la tenotomía de las 3 inserciones del esternocleidomastoideo para corregir deformidades establecidas en pacientes, adultos, adolescentes y mayores de 9 años, con resultados favorables y sin dependencia de la severidad de la afectación y de la edad del paciente.
- 4- Y finalmente, a partir de la experiencia local, recomendar la inclusión de esta patología en el quehacer diario de la Cirugía Plástica Reconstructiva, aun en niveles bajos de complejidad (Gráfico 3).

Conclusiones

El cirujano plástico puede participar activamente en el tratamiento multidisciplinario de la tortícolis muscular congénita en aquellos casos que requieren cirugía. Aquellos casos en los que la deformidad sea grave, con banda fibrótica o que no respondan a las medidas de fisioterapia, se benefician de un cirugía temprana, que debe realizarse preferentemente antes de los 4 años de edad. En los casos tardíos, por encima de los 9 años y en adultos,

Gráfico 3: Algoritmo de diagnóstico y tratamiento de la tortícolis muscular congénita



como son los presentados en nuestro estudio, a pesar de que la deformidad esté plenamente establecida y con secuelas, la tenotomía de las 3 inserciones del esternocleidomastoideo por 2 incisiones resultó ser una manera efectiva y práctica de liberar la restricción, con seguridad y buenos resultados, con corrección cuantificada muy significativa, sin complicaciones y mediante una cirugía simple y efectiva

La mediciones angulares en las fotografías pre y postoperatorias son un método simple para demostrar los resultados estáticos y pueden ser fácilmente realizadas, sin mucha tecnología, por la mayoría de cirujanos plásticos. Las mediciones activas con transportador de ángulos de fabricación manual podrían ser un método de evaluación prospectiva de los resultados dinámicos.

Recomendamos medidas educativas entre la población y el personal médico para realizar una búsqueda activa de aquellos pacientes con tortícolis muscular congénita e incluirlos en los grupos de tratamiento multidisciplinario en los que participa el cirujano plástico, como clínicas craneofaciales y grupos de cirugía pediátrica.

Agradecimientos

Al Servicio de Cirugía Plástica del Hospital Departamental "Tomás Uribe Uribe", en Colombia, y a los pacientes, nuestra razón de ser, que asistieron a las citas de seguimiento y dieron su consentimiento escrito para la publicación de las fotografías.

Dirección del autor

Dr. Francisco Javier Villegas Alzate
Carrera 34, 26-09 oficina 504
Tuluá, Valle del Cauca, Colombia.
e-mail: fvillega@gmail.com

Bibliografía

1. **Sepúlveda R., Cartier R.** Tortícolis congénito miogénico. *Rev. Chil. Pediatr.* 1983; 54 (4):254-258.
2. **Ballock R, Song K.** The prevalence of nonmuscular causes of torticollis in children. *J Pediatr Orthop* 1996; 16:500-504.
3. **Lawrence W, Azizkhan R.** Congenital muscular torticollis: a spectrum of pathology. *Ann Plast Surg* 1989; 23:523-530.
4. **Do T.** Congenital muscular torticollis: current concepts and review of treatment. *Curr Opin Pediatr* 2006;18:26-29
5. **Graham JM.** Congenital muscular torticollis. En *Smith's: Recognizable patterns of human deformation.* Saunders Elsevier, Filadelfia 2007 Cap.24, Pp. 130-140.
6. **Parikh SN, Crawford AH, Choudhury S.** Magnetic resonance imaging in the evaluation of infantile torticollis. *Orthopedics* 2004; 27:509-515.
7. **Williams CRP, O'Flynn E, Clarke NM, et al.** Torticollis secondary to ocular pathology. *J Bone Joint Surg Br* 1996; 78-B: 620-624.
8. **Cheng J, Tang S, Wong M, et al.** The clinical presentation and outcome of treatment of congenital muscular torticollis in infant: a study of 1,086 cases. *J pediatr surg* 2000;35:1091-1096.
9. **Cheng JC, Wong MW, Tang SP, Chen TM, Shum SL, Wong EM.** Clinical determinants of the outcome of manual stretching in the treatment of congenital muscular torticollis in infants. A prospective study of eight hundred and twenty-one cases. *J Bone Joint Surg Am* 2001; 83-A (5):679-687.
10. **Oleszek JL, Chang N, Apkon SD, Wilson PE.** Botulinum toxin type a in the treatment of children with congenital muscular torticollis. *Am J Phys Med Rehabil* 2005; 84(10):813-816.
11. **Celayir AC.** Congenital muscular torticollis: Early and intensive treatment is critical. A prospective study. *Pediatr Int.* 2000; 42:504-507.
12. **Lee IJ, Lim SY, Song HS, et al.** Complete tight fibrous band release and resection in congenital muscular torticollis. *J Plast Reconstr Aesthet Surg.* 2010 Jun; 63(6): 947-953.
13. **Burstein F.** Long-term experience with endoscopic surgical treatment for congenital muscular torticollis in infants and children: A Review of 85 Cases. *Plast Reconstr Surg.* 2004;112:491-493.
14. **Swain B.** Transaxillary endoscopic release of restricting bands in congenital muscular torticollis: a novel technique. *J Plast Reconstr Aesthet Surg* 2007; 60(1):95-98.
15. **Shim JS, Noh KC, Park SJ.** Treatment of congenital muscular torticollis in patients older than 8 years. *J Pediatr Orthop* 2004; 24:683-688.
16. **Sudesh P, Bali K, Mootha AK, Dhillon MS.** Results of bipolar release in the treatment of congenital muscular torticollis in patients older than 10 years of age. *J Child Orthop;* 2010;4(3):227-232.
17. **Chang SC, Cheng HT, Lin FY, Wu CI.** Aesthetic correction of adult unoperated torticollis. *J Craniofac Surg;* 2010;21(3):913-915.