

# Epitelización inducida por células troncales derivadas del tejido adiposo

## Induced epithelialization by adipose tissue derived stem cells



Meruane, M.

Meruane, M.\*, Benítez, S.\*\*, Rojas, M.\*\*\*, Sagredo, A.\*\*\*\*,  
Marcelain, K.\*\*\*\*\*, Villalobos, B.\*\*\*\*\*

### Resumen

El tratamiento de lesiones con pérdida de tejido cutáneo ha mejorado notablemente con el advenimiento de la bioingeniería tisular. Una alternativa en desarrollo es la utilización de sustitutos dérmicos combinados con células troncales derivadas del tejido adiposo autólogo. Estudios previos nos muestran que con esta técnica es posible optimizar la angiogénesis y la síntesis de colágeno, sin embargo potenciar la epitelización es un tema pendiente por resolver. En el presente estudio evaluamos la progresión y diferenciación epitelial en un período de tiempo prologando.

Obtuvimos las células troncales a partir del tejido adiposo (ASC) de la región inguinal de 4 ratas Sprague Dawley. Cultivamos las células frescas en una matriz de Integra® durante un período total de 48 horas, y las marcamos con un vector lentiviral-GFP (proteína fluorescente verde). Posteriormente, injertamos en las mismas ratas la matriz dérmica con células troncales y un implante contralateral sin células, como control. A las 4 semanas, evaluamos el avance epitelial mediante planimetría de superficie e histología.

Los resultados macroscópicos muestran que el cierre de la herida por contracción de los bordes no tiene diferencias significativas ( $82,63\% \pm 3,4\%$  vs.  $80,66\% \pm 3,89\%$ ;  $p=0,08$ ), pero el cierre por epitelización fue significativamente mayor en el lado intervenido con ASCs ( $93,47\% \pm 5,98\%$  vs.  $79,88\% \pm 6,28\%$ ;  $p=0,0028$ ). Todas las muestras obtuvieron tinción positiva para el anticuerpo anti-citoqueratina 34 $\beta$ E12 y el avance epitelial lineal cuantificado por microscopía resultó significativamente mayor en el lado con ASCs ( $6408 \pm 275 \mu\text{m}$  vs.  $5375 \pm 250 \mu\text{m}$ ;  $p < 0,001$ ). Identificamos las células GFP positivas formando parte de la dermis regenerada, no así en la epidermis.

En conclusión, las células troncales derivadas del tejido adiposo autólogo sembradas en una matriz de Integra® aumentan la formación epitelial significativamente, probablemente por un mecanismo de inducción más que de diferenciación.

**Palabras clave** Epitelio epidérmico, Células madre, Tejido adiposo, Sustituto dérmico, Ingeniería tisular.

**Nivel de evidencia científica** II

### Abstract

The treatment of injuries with loss of skin tissue has improved significantly with the advent of bioengineered tissue. Previous studies showed that the use of dermal substitutes combined with autologous Adipose-derived Stem Cells (ASCs) improve angiogenesis and collagen synthesis; however, epithelialization is an outstanding issue to be resolved. In the present study, we evaluated the epithelial progression and differentiation in an extended period of time.

We obtained the adipose tissue derived stem cells (ASCs) from the inguinal fat pad of 4 Sprague Dawley rats. The non-expanded cells were cultivated in a dermal scaffold (Integra®) for 48 hours and marked with a green fluorescent protein (GFP) lentiviral vector. The scaffold plus stem cells and a contralateral cell-free scaffold (control) were implanted in the same rats. After 4 weeks, epithelial surface was assessed by planimetry and histology.

The results show that macroscopic wound closure by contraction from the edges has no significant differences ( $82.63\% \pm 3.4\%$  vs.  $80.66\% \pm 3.89\%$ ,  $p = 0.08$ ), but the closure by epithelialization was significantly higher in the side with stem cells ( $93.47\% \pm 5.98\%$  vs.  $79.88\% \pm 6.28\%$ ,  $p = 0.0028$ ). All samples were positive for staining with anti-cytokeratin antibody 34 $\beta$ E12 and linear epithelial advancement quantified by microscopy was significantly higher in the side with stem cells ( $6408 \pm 275 \mu\text{m}$  vs.  $5375 \pm 250 \mu\text{m}$ ,  $p < 0.001$ ). GFP positive cells were identified as part of the regenerated dermis but not the epidermis.

In conclusion, the autologous adipose tissue derived stem cells seeded in a Integra® scaffold significantly increase epithelial formation, most likely by an induction mechanism rather than affecting differentiation.

**Key words** Epidermal epithelium, Stem cells, Adipose tissue, Artificial skin, Tissue engineering.

**Level of evidence** II

\* Cirujano Plástico, Clínica Tabancura. Investigador Adjunto, Programa de Anatomía y Biología del Desarrollo, Facultad de Medicina, Universidad de Chile. Santiago, Chile.

\*\* Cirujano Plástico, Departamento de Cirugía Plástica, Hospital Clínico Universidad de Chile. Santiago, Chile.

\*\*\* Profesor Asociado, Programa de Anatomía y Biología del Desarrollo, Facultad de Medicina, Universidad de Chile. Santiago, Chile.

\*\*\*\* Doctor en Ciencias Biomédicas (C), Programa de Fisiopatología, Facultad de Medicina, Universidad de Chile, Santiago, Chile.

\*\*\*\*\* Profesor Asistente, Programa de Genética Humana, Facultad de Medicina, Universidad de Chile, Santiago, Chile.

\*\*\*\*\* Residente de Cirugía General, Facultad de Medicina, Universidad de Valparaíso, Valparaíso, Chile.

## Introducción

La resolución de las lesiones cutáneas que involucran pérdidas de tejido de espesor total es un desafío para el cirujano plástico. La alternativa más frecuentemente utilizada son los injertos dermoepidérmicos. Aunque el resultado general es bueno, a largo plazo se generan una serie de limitaciones, como una cicatriz dura, retráctil, poco móvil, con pérdida glandular y pilosa.

Para evitar estas dificultades, la Bioingeniería Tisular progresa constantemente para desarrollar sustitutos dérmicos que permitan obtener mejores resultados estéticos y funcionales con el menor tiempo de regeneración posible (1).

Desde el año 1981, está descrito el uso de Integra® (Integra Life Sciences Corp., Plainsboro, NJ, EE.UU) en humanos con quemaduras mayores (2), y desde el año 1996 está aprobada su utilización por la FDA. En la actualidad, el rango de aplicaciones se ha extendido a otras situaciones clínicas, como la resección de nevus gigantes o la cobertura de lesiones de cuero cabelludo y tendones expuestos (3, 4). Integra® consiste en una matriz de colágeno tipo I bovino y glicosaminoglicanos de cartílago de tiburón que conforman una estructura porosa cubierta con una lámina de silicona. Cuando se injerta, esta matriz es colonizada progresivamente por los fibroblastos locales y por nuevos vasos, y el colágeno bovino va siendo reemplazado progresivamente. Tras 15 a 20 días, se retira la lámina de silicona para colocar un injerto de piel parcial.

Los beneficios en el uso de sustitutos dérmicos se contraponen con el largo período de revascularización y la necesidad de un segundo tiempo quirúrgico para incorporar las células epidérmicas. Para resolver estos problemas, y con el objeto de optimizar la regeneración, se han incorporado células troncales a la matriz procedentes principalmente de la médula ósea y del tejido adiposo (5-8).

Las células troncales derivadas del tejido adiposo (ASCs) comparten características básicas similares a las obtenidas a partir de la médula ósea (9) y está descrito en estudios preclínicos su capacidad para diferenciarse en múltiples linajes y para potenciar la angiogénesis (10-12). Estos estudios sugieren que la existencia de estas células en los tejidos adultos reside en la espera de la necesidad de reparación (13). Sin embargo, ante un daño tisular excesivo por trauma o quemadura, la disponibilidad local podría verse afectada.

Con anterioridad, presentamos una experiencia realizada en un modelo experimental en ratas en el que incorporamos ASCs en un segmento de Integra® con una técnica simplificada, observando que a los 21 días de regeneración en vivo existe un aumento significativo de la angiogénesis en un 60% y de la síntesis de colágeno en un 55% respecto a un control; sin embargo, el aumento de la epitelización espontánea no fue significativo (14).

Estudios previos evidencian diferenciación epidérmica de ASCs a la cuarta semana de regeneración en vivo, existiendo un retraso respecto a la diferenciación fibrovascular (5, 6).

Por este motivo nos planteamos como hipótesis de trabajo evaluar el comportamiento de la cicatrización en un período de regeneración de 4 semanas. Los objetivos del presente estudio son la cuantificación del epitelio formado sobre la matriz dérmica durante este período de tiempo y la determinación del destino final de las ASCs en relación a este neoeptelio.

## Material y Método

Realizamos el estudio en 4 ratas. En una primera etapa, obtuvimos ASCs a partir del tejido adiposo inguinal, y cultivamos las células obtenidas en una matriz de Integra® durante un período total de 48 horas, marcándolas con un vector lentiviral-GFP. En una segunda etapa, realizamos el implante de la matriz con ASCs marcadas en el mismo grupo de ratas (implante de células autólogas), más un implante control sin células. A las 4 semanas evaluamos el comportamiento de la cicatrización mediante planimetría e histología, con el objeto de determinar la superficie epitelizada, el avance epitelial y la diferenciación celular de las ASCs marcadas.

### Animales y cirugía

Empleamos 4 ratas macho Sprague Dawley con un peso promedio de 280 g. Todos los procedimientos fueron realizados con la aprobación del Comité de Bioética para la investigación en animales de la Facultad de Medicina de la Universidad de Chile (Santiago, Chile).

Antes de los procedimientos quirúrgicos, los animales fueron anestesiados utilizando ketamina (80 mg/kg) y xylazina (8mg/kg) por vía intraperitoneal. La zona a intervenir fue lavada con clorhexidina 2%.

Para obtener el tejido adiposo, realizamos una incisión de 3 cm en la región inguinal. Procedimos a una disección subcutánea con tijera Metzenbaum y obtuvimos una muestra de tejido adiposo de 1,4 g como promedio. Realizamos hemostasia y suturamos la incisión con nylon 4-0 (Fig. 1).

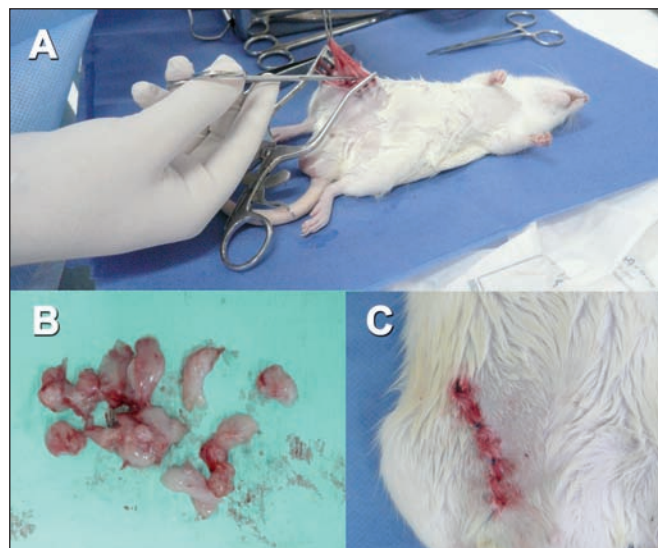


Fig. 1 A. Incisión inguinal y obtención de la muestra de tejido adiposo. B. Fragmentación del tejido. C. Sutura de la incisión.

En el segundo tiempo quirúrgico, llevamos a cabo la re-sección de dos segmentos contralaterales de piel del dorso de 3,8 cm<sup>2</sup>, en donde posicionamos la matriz con ASCs y sin ASCs, suturando el implante con puntos sueltos (Fig. 2).

Mantuvimos a los animales durante 4 semanas en jaulas separadas, en ambiente de trabajo estéril y climatizado, con alimentación *ad libitum*. A los 7 días, retiramos la lámina de silicona que protege el implante para permitir la contracción de la herida y su epitelización.

Al finalizar el período de estudio, las ratas fueron sacrificadas con una sobredosis de tiopental sódico intra-peritoneal.

### Aislamiento celular

Fragmentamos el tejido adiposo obtenido de la región inguinal y lo lavamos con solución tampón fosfato (PBS). Luego, llevamos a cabo la digestión enzimática con colagenasa tipo II al 0,01% (C6885; Collagenase Type II, Sigma-Aldrich, St. Louis, MO, EE.UU.) durante 45 minutos a 37 °C. Tras la digestión, neutralizamos la suspensión con igual volumen de medio de cultivo (Dulbecco's Modified Eagle Medium, 10% de suero bovino fetal y 1% de antibióticos), la pasamos a través de un filtro estéril de 100µm y la centrifugamos durante 10 minutos a 1200 G obteniendo el *pellet* (sedimento celular) alto en ASCs (Fig. 3).

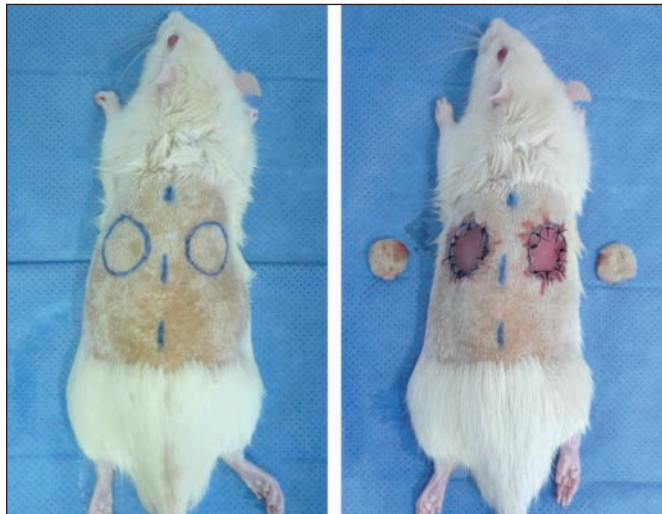


Fig. 2. Reemplazo de la piel del dorso de la rata por matrices de Integra®. El sustituto implantado en el lado izquierdo tiene ASCs.

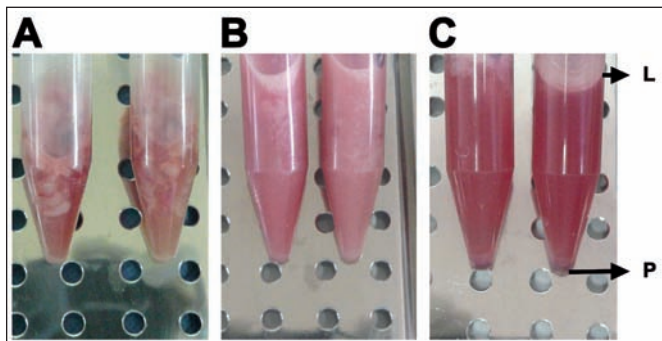


Fig. 3. Procesamiento del tejido adiposo para obtención de las ASCs. A. Digestión con colagenasa. B. Neutralización. C. Centrifugación. L. Fracción lipídica. P. Pellet alto en ASCs.

### Siembra celular sobre la matriz dérmica

Posicionamos segmentos circulares de 3,8 cm<sup>2</sup> de Integra® sobre una placa de cultivo de 12 pocillos, de modo que el lado con la lámina de silicona quedara hacia abajo. Cubrimos los pocillos con 2 ml de medio de cultivo y una concentración promedio de 1x10<sup>6</sup> células/ml. En la segunda línea de pocillos posicionamos del mismo modo las láminas de Integra® que empleamos como controles, a las cuales agregamos medio de cultivo sin ASCs (Fig. 4).

Dejamos la placa de cultivo en incubadora a 37 °C y con 5% de CO<sub>2</sub> durante 48 horas, de modo que al final de este período sólo las células adherentes se mantuvieron en la matriz y el resto de células no-adherentes fueron eliminadas.

En un estudio previo determinamos el porcentaje de adherencia y viabilidad celular mediante esta técnica (14).

### Infección celular con un lentivirus, para la expresión de una proteína fluorescente y seguimiento celular

A las 24 horas de cultivo, transducimos las células obtenidas con el vector lentiviral comercial (System Biosciences, pGreenPuro ShRNA scramble), utilizando un MOI (*Multiplicity of infection*) de 1. El medio que contiene el vector se reemplaza a las 24 horas, antes del injerto.

### Análisis planimétrico para evaluar el porcentaje de cicatrización

A los 28 días del estudio sacrificamos a las ratas. Seccionamos la piel completa del dorso y la extendemos sobre una superficie plana, donde se fotografía junto a una regla para poder cuantificar superficies utilizando el software Axiovision 4.8 (Carl Zeiss MicroImaging GmbH, Alemania).

Cuantificamos el porcentaje de cierre de la herida por contracción de los bordes, midiendo la superficie que se encuentra dentro de los límites visibles del injerto y expresando el resultado de la siguiente forma: [(área injertada al día 0 - área al día 28)/(área injertada al día 0) x 100].

Del mismo modo, expresamos el área de epitelización como la diferencia entre la superficie final del injerto y la superficie de la lesión cruenta remanente en el centro del injerto.

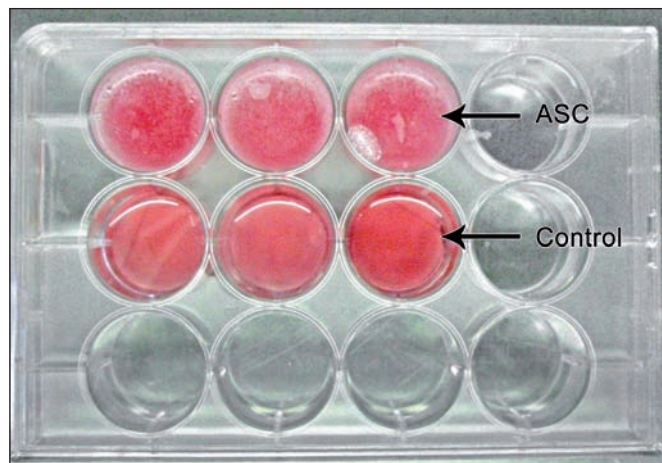


Fig. 4. Cultivo de las ASCs frescas en la matriz de Integra®. Placa de cultivo de 12 pocillos. El medio de cultivo en la primera línea tiene una concentración celular de 1x10<sup>6</sup> ASCs por ml, el medio de cultivo de la segunda línea (control) no tiene células.

### Estudio histológico para evaluar avance epitelial

Una vez obtenidas las muestras de tejido, realizamos un corte justo en el centro de la lesión. A continuación, dejamos las muestras durante 48 horas en formalina al 10% para fijación del tejido y posteriormente las embebimos en parafina. Así realizamos cortes seriados de 5  $\mu$ m de grosor.

Para cuantificar la migración de queratinocitos desde los bordes del injerto, empleamos el anticuerpo anticitoqueratinas de alto peso molecular 34 $\beta$ E12 (M0630; 34 $\beta$ E12; 1:100; Dako Corporation, CA, EE.UU.). Realizamos cuantificación del avance epitelial sobre el área injertada utilizando en software Axio Vision 4.8 (Fig. 5).

### Estudio histológico de inmunofluorescencia

Llevamos a cabo análisis de inmunofluorescencia para identificar a las ASCs injertadas con señal GFP, además de identificar el fenotipo de las células ASCs injertadas al añadir anticuerpos contra antígenos adicionales. Los anticuerpos primarios utilizados fueron anti-vimentina (M0725; 1:100; Dako Corporation, CA, EE.UU. y anticitoqueratina 19 (ab15463; 1:100; Abcam, Cambridge, MA, EE.UU.). Antes de agregar el anticuerpo primario, realizamos cortes de 5  $\mu$ m por congelamiento a las muestras de tejido fresco, y las lavamos con PBS para luego fijarlas con paraformaldehído al 3,7% durante 10 minutos a temperatura ambiente. Posteriormente, lavamos las muestras con PBS y tritón X-100 al 0,3% y las sometimos a solución de bloqueo de PBS-BSA y suero de

cabra al 10% durante 30 minutos a temperatura ambiente. Incubamos el anticuerpo primario durante 1 hora a 37 °C, lo lavamos con PBS e incubamos el anticuerpo secundario durante otra hora (Texas red anti-rabbit IgG; 1:200; Vector Laboratories, Inc, CA, EE.UU.). Posteriormente, lavamos las láminas con PBS, agregamos medio de montaje acuoso (S3025 Faramount, aqueous mounting medium; Dako Corporation, CA, EE.UU.) y tapamos con un cubreobjetos. Analizamos las láminas en un microscopio de fluorescencia.

### Análisis estadístico

Para el análisis estadístico empleamos el software Stata versión 10.0 para Windows (StataCorp, Texas, EE.UU.), expresando los resultados como promedio  $\pm$  desviación estándar. Utilizamos una prueba de t Student para muestras pareadas a fin de determinar la probabilidad de significancia estadística. Consideramos como estadísticamente significativo un valor de  $p \leq 0,05$ .

## RESULTADOS

### Análisis planimétrico del cierre de las lesiones

Cuantificamos el cierre de las heridas mediante el análisis planimétrico de superficie. No encontramos diferencias significativas respecto al tamaño final de la lesión dependiente de la contracción de los bordes, entre el lado con el implante control y el lado del injerto con ASCs (82,63% $\pm$ 3,4% vs. 80,66% $\pm$ 3,89%;  $p=0,08$ ) (Fig. 6 y 7); mientras que el cierre por epitelización de la superficie

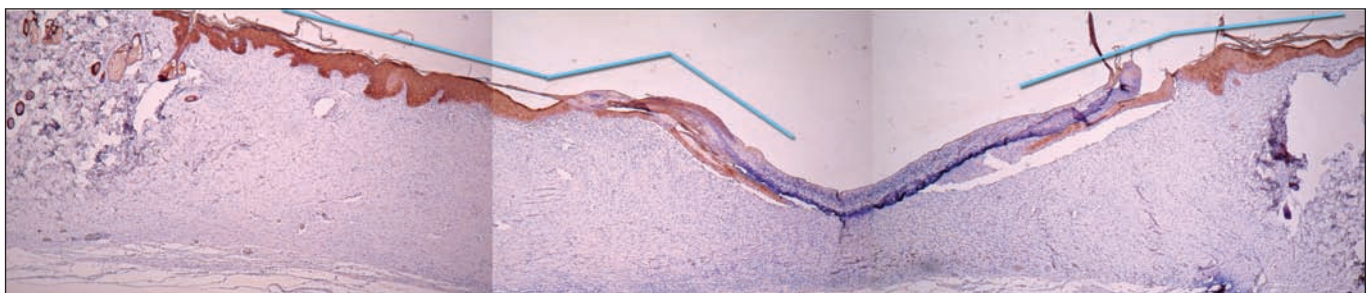

Fig. 5. Inmunotinción anti-ciqueratina 34 $\beta$ E12 y medición del avance epitelial. Las líneas celestes representan la longitud del epitelio cuantificado.

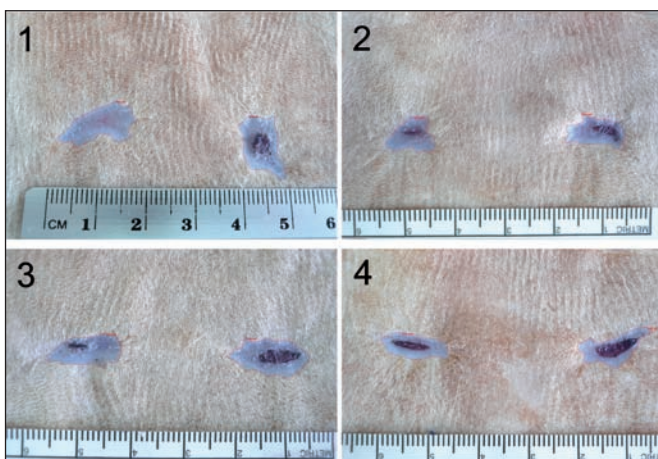


Fig. 6. Planimetría de superficie en los 4 animales intervenidos. La lesión izquierda corresponde al lado intervenido con ASCs. El área celeste, circunscrita por la línea roja, corresponde a la superficie cicatrizada por contracción de los bordes.

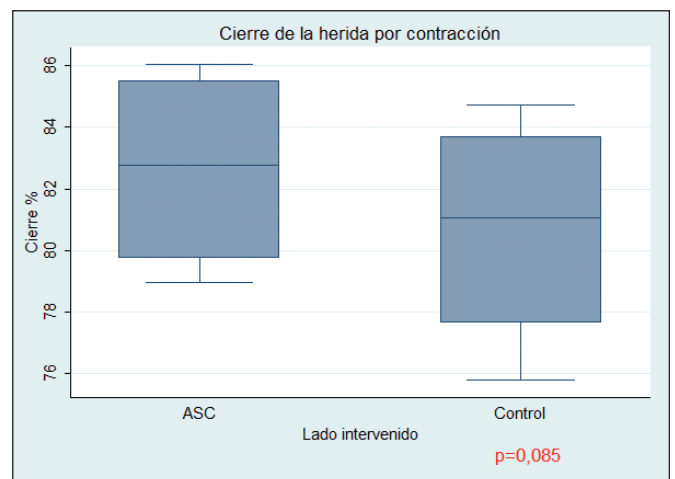


Fig. 7. Cierre de las lesiones determinado por contracción de los bordes. No hay diferencia estadísticamente significativa.




Fig. 8. Planimetría de superficie para cuantificar el cierre de la lesión por avance epitelial sobre el injerto. La zona central, en rojo, representa el área no epidermizada o cruenta y la periférica, de color celeste, el área epidermizada.

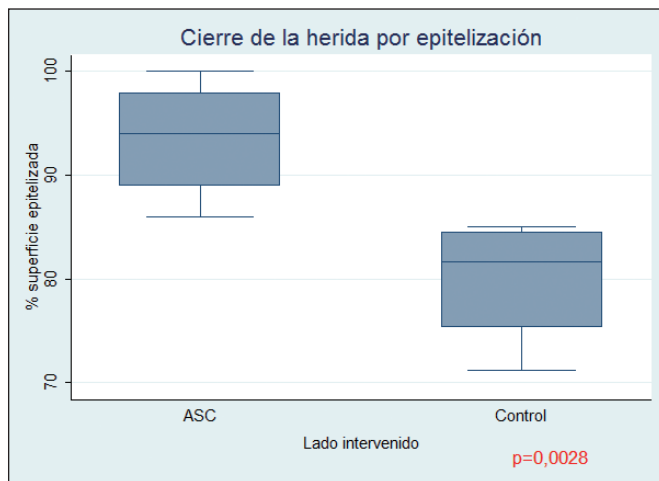


Fig. 9. Cierre de las lesiones por epitelización. Hay una diferencia estadísticamente significativa a favor del lado intervenido con ASCs ( $p=0,0028$ ).

del injerto fue significativamente mayor en el lado intervenido con ASCs ( $93,47\% \pm 5,98\%$  vs.  $79,88\% \pm 6,28\%$ ,  $p=0,0028$ ) (Fig. 8 y 9).

### Histología para cuantificar el avance epitelial medido por inmunohistoquímica anti-citoqueratina 34 E12

Todas las muestras histológicas procedentes de la inclusiones en parafina, resultaron positivas para el anticuerpo anticitoqueratina 34 $\beta$ E12. Los resultados microscópicos de la cuantificación lineal del epitelio formado sobre el injerto muestran que existe una diferencia significativa mayor en el sitio injertado con ASCs ( $6440 \pm 485 \mu\text{m}$  vs.  $5402 \pm 467 \mu\text{m}$ ;  $p < 0,001$ ) (Fig. 10).

### Inmunohistoquímica para el seguimiento de las ASCs marcadas con el vector lentiviral-GFP

Identificamos las ASCs GFP positivas en la dermis regenerada al final del período de seguimiento. Sin embargo, no observamos incorporación de estas células en el epitelio epidérmico en base a la detección de actividad GFP concomitante con el marcador de superficie citoqueratina 19 (Fig. 11).

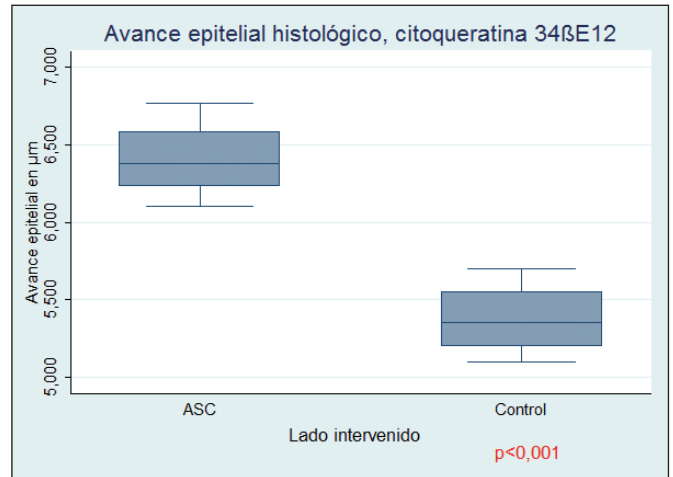


Fig. 10. Avance epitelial lineal medido en cortes histológicos en los que el epitelio se identifica con inmunohistoquímica con el anticuerpo anti-citoqueratina 34 $\beta$ E12. Hay una diferencia estadísticamente significativa a favor del lado intervenido con ASCs ( $p < 0,001$ ).

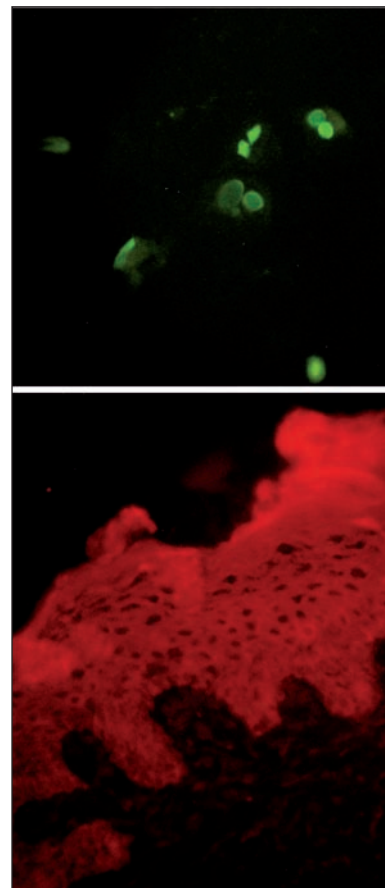


Fig. 11. ASCs GFP positivas (verdes) localizadas en la dermis del tejido regenerado (arriba). No localizamos células GFP positivas en el epitelio epidérmico concomitante con el anticuerpo anti citoqueratina-19 (abajo).

## Discusión

Los resultados de este estudio muestran exitosamente como aumentó la formación epitelial sobre una matriz dérmica injertada con ASCs en un modelo experimental en ratas durante 4 semanas de regeneración. Estos resultados son consistentes con lo que se venía esbozando en nuestro estudio previo, que concluyó a la tercera semana

de injerto (14). De este modo, presentamos una continuidad en cuanto a metodología, destacando que hemos mantenido un procedimiento simplificado de siembra de ASCs frescas, sin una expansión previa, durante un período de 48 horas. La única modificación técnica en esta oportunidad fue la utilización de matrices de Integra® circulares en vez de cuadradas; así la forma circular se adapta geométricamente al fondo del pocillo de cultivo, permitiendo que las células adherentes se incluyan en mayor proporción en la matriz.

Nos parece importante recalcar que la utilización de un procedimiento simplificado, en esta etapa experimental de sólo 48 horas en total, genera una técnica reproducible y con menor curva de aprendizaje para la traslación clínica. Además, nuestros resultados previos en cuanto a adhesión y viabilidad celular en la matriz dérmica Integra®, nos aseguran que ésta es una vía de transporte celular adecuada para una terapia localizada.

Respecto a la cuantificación del progreso en la cicatrización, es importante comentar lo importante de la medición del avance epitelial sobre el injerto. Debido a que éste es un parámetro más objetivo que la simple medición del tamaño de la lesión, la cual depende de la actividad de los miofibroblastos de los bordes de la herida (15), tal y como se ve reflejado en el presente estudio en el que no hubo diferencias significativas respecto al tamaño de la lesión. Otros estudios experimentales que utilizan ASCs transportadas en matrices (6, 16) o en geles de colágeno (17), encuentran importantes diferencias a favor del cierre de las lesiones tratadas con ASCs, pero utilizando como parámetro final el tamaño final de las lesiones.

No podemos explicar en este estudio el beneficio obtenido respecto al aumento de la epitelización sólo por diferenciación de ASCs en queratinocitos, debido a que en esta oportunidad no encontramos actividad GFP en el epitelio. No discordamos con los resultados planteados por otros estudios que reflejan en forma muy ilustrativa cómo esta diferenciación existe a las 4 semanas (5, 6), pero debemos plantearnos otras alternativas para explicar nuestros resultados. Una alternativa poco probable es el fallo en el procedimiento de infección letiviral y que éste no haya sido del todo efectivo. La siguiente alternativa planteada, siguiendo la lógica como sucede con la estimulación angiogénica y fibroblástica (17, 18), es que exista estimulación por efecto paracrino hacia el linaje epidérmico mediante la secreción de factores de crecimiento como el EGF, IGF, PDGF, entre otros. Más aún, está documentado el crecimiento de pelo debido a la estimulación paracrino de las ASCs (19, 20).

Encontrar este tipo de resultados nos hace analizar hacia donde van dirigidos los beneficios de una cicatrización más rápida. Lógicamente, un objetivo es su utilización en situaciones donde existe cicatrización retardada, con inflamación prolongada, baja infiltración celular, disminución de matriz extracelular y reducción de factores de crecimiento, como sucede en el pie diabético

(21). Pero otro objetivo, en pacientes sin problemas de cicatrización, debe ser el encontrar la vía de regeneración cutánea más corta, con menor tiempo de hospitalización y que requiera la menor cantidad de intervenciones quirúrgicas.

Finalmente, para avanzar hacia el siguiente paso que es la utilización de ASCs en ensayos clínicos, es importante dejar claro que su desarrollo debe estar acorde a las buenas prácticas de producción (GMP o *Good Manufacturing Practices*), con la dotación de infraestructura específica, con profesionales idóneos, de acuerdo a las diversas autoridades reguladoras y con apego estricto a un Comité de Ética de Investigación Clínica (22, 23).

## Conclusiones

En este estudio, las células troncales derivadas del tejido adiposo autólogas sembradas en una matriz de Integra® aumentan significativamente la formación epitelial, probablemente por un mecanismo de inducción más que de diferenciación.

La simplicidad del método empelado y los resultados obtenidos, dan soporte para la utilización de ASCs en la práctica clínica, dentro de un futuro cercano.

## Agradecimientos

Los autores agradecen al Sr. Simón Saavedra por la edición y compilación fotográfica de este estudio.

## Dirección del autor

Dr. Manuel Meruane  
Programa de Anatomía y Biología del Desarrollo  
Facultad de Medicina, Universidad de Chile  
Av. Independencia 1027  
Santiago, Chile  
e-mail: mmeruane@vtr.net

## Bibliografía

1. **Shevchenko RV, James SL, James SE.:** A review of tissue-engineered skin bioconstructs available for skin reconstruction. *J R Soc Interface*. 2010;7(43):229-258.
2. **Burke JF, Yannas IV, Quinby WC, Jr., Bondoc CC, Jung WK.:** Successful use of a physiologically acceptable artificial skin in the treatment of extensive burn injury. *Annals of Surgery*. 1981;194(4):413-428. Epub 1981/10/01.
3. **Komorowska-Timek E, Gabriel A, Bennett DC, Miles D, Garberoglio C, Cheng C, et al:** Artificial dermis as an alternative for coverage of complex scalp defects following excision of malignant tumors. *Plast Reconstr Surg*. 2005;115(4):1010-1017.
4. **Jeng JC, Fidler PE, Sokolich JC, Jaskille AD, Khan S, White PM, et al.:** Seven years' experience with Integra as a reconstructive tool. *J Burn Care Res*. 2007; 28(1):120-126.

5. **Altman AM, Matthias N, Yan Y, Song YH, Bai X, Chiu ES, et al.:** Dermal matrix as a carrier for in vivo delivery of human adipose-derived stem cells. *Biomaterials*. 2008;29(10):1431-1442.
6. **Altman AM, Yan Y, Matthias N, Bai X, Rios C, Mathur AB, et al.:** IFATS collection: Human adipose-derived stem cells seeded on a silk fibroin-chitosan scaffold enhance wound repair in a murine soft tissue injury model. *Stem Cells*. 2009;27(1):250-258.
7. **Liu S, Zhang H, Zhang X, Lu W, Huang X, Xie H, et al.:** Synergistic angiogenesis promoting effects of extracellular matrix scaffolds and adipose-derived stem cells during wound repair. *Tissue Eng Part A*. 2011;17 (5-6): 725-739.
8. **Orbay H, Takami Y, Hyakusoku H, Mizuno H.:** Acellular dermal matrix seeded with adipose-derived stem cells as a subcutaneous implant. *Aesth. Plast Surg*. 2011;35(5):756-763.
9. **Lee RH, Kim B, Choi I, Kim H, Choi HS, Suh K, et al.:** Characterization and expression analysis of mesenchymal stem cells from human bone marrow and adipose tissue. *Cell Physiol Biochem*. 2004; 14(4-6): 311-324.
10. **Meruane M, Rojas M.:** Células Troncales Derivadas del Tejido Adiposo. *Int. J. of Morphol*. 2010;28:879-889.
11. **Castro B.:** Aplicaciones clínicas de las células madre del tejido adiposo. *Cir. plást. iberolatinoam*. 2013;39 (Supl. 1): S29-S32.
12. **Lasso JM, Cortina E, Goñi E, Arenas L, Nava P, Fernández ME, et al.:** Estado actual de las terapias con células madre derivadas de tejido adiposo en el ámbito de la Cirugía Plástica. *Cir. plást. iberolatinoam* 2010; 36: 215-221.
13. **da Silva Meirelles L, Chagastelles PC, Nardi NB.:** Mesenchymal stem cells reside in virtually all post-natal organs and tissues. *J Cell Sci*. 2006;119(Pt 11):2204-2213.
14. **Meruane MA, Rojas M, Marcelain K.:** The use of adipose tissue-derived stem cells within a dermal substitute improves skin regeneration by increasing neoangiogenesis and collagen synthesis. *Plast Reconstr Surg*. 2012; 130(1):53-63.
15. **Singer AJ, Clark RA.** Cutaneous wound healing. *N Engl J Med*. 1999;341(10):738-746.
16. **Nie C, Yang D, Xu J, Si Z, Jin X, Zhang J.:** Locally administered adipose-derived stem cells accelerate wound healing through differentiation and vasculogenesis. *Cell Transplant*. 2011;20(2):205-216.
17. **Kim WS, Park BS, Sung JH, Yang JM, Park SB, Kwak SJ, et al.:** Wound healing effect of adipose-derived stem cells: a critical role of secretory factors on human dermal fibroblasts. *J Dermatol Sci*. 2007; 48(1): 15-24.
18. **Rehman J, Traktuev D, Li J, Merfeld-Clauss S, Temm-Grove CJ, Bovenkerk JE, et al.** Secretion of angiogenic and antiapoptotic factors by human adipose stromal cells. *Circulation*. 2004;109(10):1292-1298.
19. **Park BS, Kim WS, Choi JS, Kim HK, Won JH, Ohkubo F, et al.** Hair growth stimulated by conditioned medium of adipose-derived stem cells is enhanced by hypoxia: evidence of increased growth factor secretion. *Biomed Res*. 2010;31(1):27-34.
20. **Festa E, Fretz J, Berry R, Schmidt B, Rodeheffer M, Horowitz M, et al.** Adipocyte lineage cells contribute to the skin stem cell niche to drive hair cycling. *Cell*. 2011;146(5):761-71.
21. **Falanga V.** Wound healing and its impairment in the diabetic foot. *Lancet*. 2005;366(9498):1736-43.
22. **Benito Ruiz J.** Injertos de tejido adiposo: variables que influyen en la viabilidad del adipocito y de las células madre mesenquimales. *Cir. plást. iberolatinoam*. 2011; 37:311-318.
23. **Serna-Cuéllar E, Santamaría-Solís L.** Protocolo de extracción y procesamiento de células madre adultas del tejido adiposo abdominal: coordinadas del cirujano plástico en la investigación traslacional. *Cir. plást. iberolatinoam*. 2013; 39:s44-s50.