

Neuropatía compresiva del ciático secundaria a lipoma de muslo. Caso clínico

Compressive neuropathy of the sciatic nerve due to thigh lipoma. Case report



Pineda-Restrepo, A.F.

Pineda-Restrepo, A.F.*, Casteleiro-Roca, M.P.**, López-Obregón, B.*

Resumen

La neuropatía compresiva del nervio ciático es una patología poco frecuente, atribuible a diferentes etiologías. Una causa poco habitual es la compresión extrínseca por tumores de tejidos blandos, como puede ser un lipoma.

Presentamos un caso de neuropatía compresiva del nervio ciático a causa de un lipoma en la cara posterior del muslo. Ante la presencia de clínica compresiva del nervio ciático es importante realizar una adecuada evaluación clínica del paciente, así como las pruebas complementarias de imagen y electromiografía que sean necesarias para guiar de una forma acertada el tratamiento. Debemos tener siempre en cuenta que además de las causas comunes de compresión, existen otras causas más infrecuentes que pueden provocar neuropatías compresivas.

Abstract

The compressive neuropathy of the sciatic nerve may be due to different etiologies, extrinsic compression by soft tissue tumors such as lipoma is a rare cause.

We present a case of sciatic nerve compressive neuropathy due to a lipoma in the posterior thigh. It is important a proper clinical evaluation of the patient associated with a complete paraclinical study with imaging and electromyography to guide a successful treatment, and should always be considered in addition to the common causes of compression that there are other more rare causes of compressive neuropathies.

Palabras clave Lipomas, Compresión nerviosa, Neuropatía, Ciático.

Nivel de evidencia científica V

Key words Lipomas, Nerve Compression, Neuropathy, Sciatic.

Level of evidence V

* Médico Interno Residente.

** Médico Adjunto.

Introducción

La neuropatía periférica del nervio ciático es poco frecuente y puede atribuirse a diferentes etiologías, entre las que podemos encontrar la compresión extrínseca por tumores. Los tumores que pueden causar compresión pueden ser tanto malignos como benignos.

Los lipomas están considerados como los tumores de tejidos blandos más frecuentes del organismo. Se pueden localizar en cualquier parte del cuerpo, siendo infrecuentes en las extremidades (1,2). Habitualmente son tumores no dolorosos y asintomáticos, pero en ocasiones pueden producir sintomatología por compresión nerviosa.

Presentamos un caso de neuropatía compresiva del nervio ciático debida a compresión extrínseca por un lipoma localizado en la cara posterior del muslo.

Caso clínico

Mujer de 54 años de edad, sin antecedentes médicos de interés, remitida a consulta de Cirugía Plástica por un cuadro de 2 meses de evolución que comenzó con dolor y parestesias en la pierna derecha. En las últimas semanas había empeorado, presentando el pie caído y dificultades para la marcha. La clínica de la paciente era sugestiva de neuropatía del nervio ciático derecho.

En la exploración física evidenciamos un aumento de tamaño en la cara posterior del muslo derecho y palpamos una tumoración profunda, de gran tamaño, de consistencia blanda y dolorosa al tacto.

La clínica y la exploración física de la paciente sugerían una neuropatía del nervio ciático probablemente debida a compresión extrínseca por tumoración.

Realizamos los siguientes estudios complementarios para concretar el diagnóstico:

- Resonancia nuclear magnética (RNM): en la profundidad del compartimento posterior de la mitad distal del muslo derecho se visualiza una masa con unos diámetros máximos de 14 x 9 x 5 cm (cra-neocaudal x transverso x anteroposterior) mayoritariamente con una señal similar al tejido graso, aunque presentando en su interior algunos septos e imágenes micronodulares con intensidad de señal intermedia en T1 y alta en STIR y T2-SPiR. Dicha masa desplaza posteriormente el nervio ciático, hallazgos que si bien podrían estar en relación con un lipoma, sugieren también la necesidad de descartar un liposarcoma de bajo grado (Fig. 1).
- Electromiografía (EMG): compatible con compresión del nervio ciático a nivel de tercio distal del muslo derecho.

Dada la clínica de la paciente y el hallazgo de una tumoración en la RNM, se decide realizar tratamiento quirúrgico de la tumoración.

Llevamos a cabo intervención quirúrgica bajo anestesia raquídea, realizando resección de la tumoración y liberación

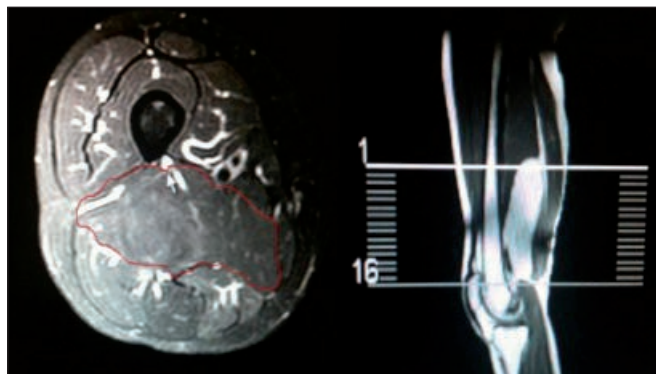


Fig. 1. Resonancia magnética donde se evidencia una masa compatible con lipoma en el compartimento posterior del muslo, con signos de compresión del nervio ciático (flecha).

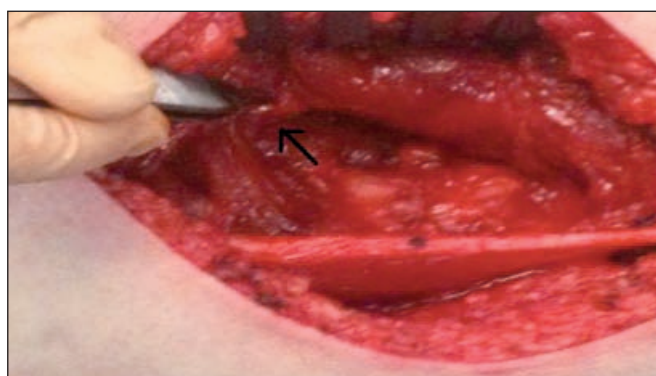

Fig. 2. Nervio ciático (flecha) después de extirpar la tumoración.

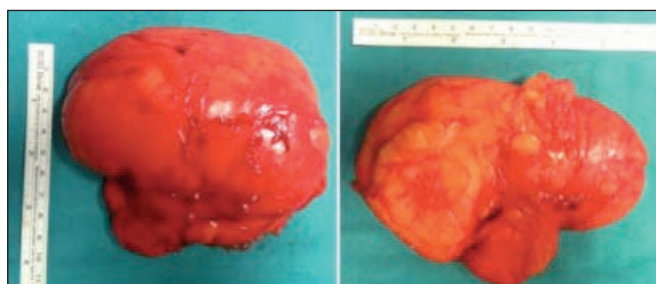


Fig. 3. Pieza quirúrgica de resección extraída del compartimento posterior del muslo.

del nervio ciático en el nivel de la tumoración (Fig. 2). La paciente no presentó ninguna complicación postquirúrgica.

El estudio anatomopatológico de la pieza quirúrgica revela macroscópicamente una gran tumoración de aspecto lipomatoso, amarilla, redondeada, bien delimitada, de tamaño 12 x 10 x 4 cm y 266,7 gr. de peso (Fig. 3), que no presenta al corte zonas hemorrágicas ni necróticas.

Microscópicamente se trata de tejido adiposo maduro, separado en lóbulos por finos tractos fibrosos y numerosos vasos de pequeño calibre en la periferia. Las células adiposas no muestran atipias ni figuras de mitosis.

La evolución de la paciente fue satisfactoria, presentando disminución paulatina del dolor y de las parestesias y recuperación gradual de la fuerza muscular hasta la normalidad. Después de un seguimiento postoperatorio de 15 meses, la paciente se encuentra asintomática, sin parestesias, sin dolor, sin alteración en la marcha y sin datos de recidiva.

Discusión

El nervio ciático es el nervio más largo del cuerpo y provee a la pierna de fibras nerviosas motoras y sensitivas. Origina ramos colaterales motores destinados a todos los músculos de la región posterior del muslo y a la parte medial del aductor mayor, así como dos ramos terminales sensitivo-motores, el peroneo común y el tibial. Este nervio es importante debido a que su disfunción causa alteraciones sensitivas y/o motoras de la pierna y de la parte posterior del muslo.

A nivel proximal, el nervio ciático puede sufrir atrapamiento en el plexo sacro, pelvis, región glútea o en la escotadura ciática.

La mayoría de las lesiones del nervio ciático se producen por traumatismos o fracturas desplazadas de cadera (3), hematomas en el compartimento posterior del muslo, inyecciones intramusculares, complicaciones tras cirugía de reemplazo de cadera o infecciones.

La división externa del nervio se lesiona con más frecuencia en las lesiones proximales del nervio ciático, hasta en el 75% de los casos, y puede simular una neuropatía peronea común (4).

En el muslo, el nervio ciático puede lesionarse por heridas de bala, fracturas o contusiones del fémur, y también como consecuencia de bandas fibrosas, aneurismas o tumores.

Por encima del hueco poplíteo, puede sufrir compresión, por ejemplo, por aneurismas de la fosa poplíteo. Los síntomas son los mismos que los observados en una lesión más proximal, excepto que en este caso los músculos isquiotibiales están preservados.

En el caso que presentamos, la sintomatología se produjo a raíz de una compresión extrínseca del nervio causada por un lipoma que fue creciendo paulatinamente hasta generar una compresión capaz de repercutir clínicamente y provocar síntomas de neuropatía del nervio ciático.

Consideramos que el interés de este caso clínico radica en que la compresión del nervio ciático por un lipoma es una causa muy poco frecuente de compresión nerviosa, por lo que puede confundirse con otras patologías y debe tenerse en cuenta a la hora de llevar a cabo el diagnóstico diferencial e indicar las pruebas diagnósticas necesarias frente a una sintomatología de neuropatía compresiva.

Conclusiones

El nervio ciático es uno de los nervios más importantes del organismo debido a que su disfunción causa alteraciones sensitivas y/o motoras de la pierna y de la parte posterior del muslo. La compresión extrínseca por tumores es una forma infrecuente de afectación del mismo.

Es importante una adecuada evaluación clínica del paciente asociada a un completo estudio paraclínico con pruebas de imagen y electromiografía para guiar de una forma acertada el diagnóstico y tratamiento.

Es por todo ello que debemos tener siempre en cuenta que además de las causas comunes de compresión, existen otras más infrecuentes que pueden causar también neuropatías compresivas.

Dirección del autor

Dr. Andrés Felipe Pineda Restrepo
C/ Francisco Añón, nº13, 3-A
15679 El Temple-Cambre
A Coruña, España.
e-mail: andrespineda78@hotmail.com

Bibliografía

1. **Mazzocchi M, Onesti MG, Pasquini P, La Porta R, Innocenzi D, Scuderi N.**: Giant fibrolipoma in the leg: a case report. *Anti-cancer research*, 2006, 26: 3649-3654.
2. **Casteleiro Roca, P; MidónMíguez, J; Martelo Villar, F.**: Lipomas y compresión nerviosa. *Cir. plást. ibero-latinoam.* 2010; 36 (1): 49-56.
3. **Fassler PR, Swiontkowski MF, Kilroy AW, Routt ML.**: Injury of the sciatic nerve associated with acetabular fracture. *J Bone Joint Surg.* 1993, 75: 1157-1166.
4. **Stewart JD.** Peripheral nerve fascicles: anatomy and clinical relevance. *Muscle Nerve.* 2003, 28: 525-554.