

Reconstrucción funcional de brazo en fractura abierta III C de húmero

Functional reconstruction in III C open fracture of the humerus



Mendieta-Espinosa, M.

Mendieta-Espinosa, M.*, Sevilla-Sánchez, M.J.**, Dorn Barquero. G.R.***

Resumen

Las fracturas abiertas de alta energía tipo III C de Gustilo requieren un abordaje multidisciplinario en el que intervendrán distintas especialidades médicas, personal paramédico y demás profesionales de la salud, a fin de lograr una adecuada evolución del paciente y la restauración de su extremidad.

La selección del procedimiento reconstructivo de cobertura dependerá de la localización y magnitud del defecto; pero se necesita una adecuada coordinación para llevar a cabo de forma oportuna la revascularización, la estabilización ósea y la cobertura de tejidos blandos que son la base de un procedimiento exitoso que prevenga la infección, favorezca la consolidación de la fractura y proteja las estructuras óseas, cartilaginosas, tendinosas y neurovasculares.

Presentamos el caso de un paciente varón de 20 años de edad con fractura abierta de húmero III C según la clasificación de Gustilo, tratado con revascularización mediante colocación de injertos de vena safena a vasos braquiales, y secuencialmente, fijación intramedular de húmero y cobertura con colgajo músculo-cutáneo de dorsal ancho. Tras 10 días de estancia hospitalaria, el paciente logró una adecuada cobertura de la zona de la fractura abierta y restablecimiento de la función de flexión del codo.

Palabras clave Fractura abierta de húmero,
Revascularización brazo,
Colgajo dorsal ancho.

Nivel de evidencia científica V

Abstract

High energy open fractures Gustilo type III demand a multidisciplinary approach, in which the various medical specialties need to be involved with paramedics and other health professionals for the proper development of the patient, that achieve limb restoration and function.

The selection of the reconstructive procedure for coverage depends on the location and extent of the defect to be reconstructed. Proper coordination for in time revascularization, bone stabilization and soft tissue coverage, are the basis for a successful procedure in order to prevent infection, promote fracture healing, and protect bone, cartilage, tendon and neurovascular structures.

We report the case of a 20 year old male patient with an open fracture of humerus type III C, treated with bypass grafting using saphenous vein to brachial vessels and sequentially, humerus intramedullary fixation and flap coverage with a musculo-cutaneous latissimus dorsi flap. After 10 day hospital stay, the patient achieved an adequate coverage of the fracture and restoration of the arm function with elbow flexion.

Key words Humerus open fractures.
Arm revascularization,
Lattismus dorsi flap.

Level of evidence V

* Especialista en Cirugía Plástica y Reconstructiva, Médico Adscrito.

** Especialista en Angiología y Cirugía Vascul, Médico Adscrito.

*** Especialista en Ortopedia y Traumatología, Médico Adscrito.

Introducción

Una fractura expuesta o abierta se caracteriza por la disrupción de tejidos blandos que conlleva la comunicación entre el sitio de la fractura y el medio ambiente (1). Se trata por tanto de una lesión severa con complicaciones potencialmente serias, como la infección y la mala unión. Durante las últimas 3 décadas, el mejor entendimiento de los principios biológicos de las infecciones y fracturas, los nuevos sistemas de estabilización de fracturas y el desarrollo de procedimientos reconstructivos para la cobertura de los defectos de tejidos blandos, han mejorado considerablemente el tratamiento de este tipo de fracturas que debe tener como objetivo prevenir la infección en el sitio de la fractura, lograr la consolidación ósea y restaurar la función de la extremidad.

Las fracturas expuestas suelen ser secundarias a traumatismos de alta energía, sobre todo los provocados por el choque de vehículos en movimiento contra peatones. Cuando se producen, es muy importante evaluar exhaustivamente desde el primer momento el estado neurovascular de la extremidad lesionada, ya que en muchas ocasiones pueden acompañarse de un síndrome compartimental (2).

La lesión concomitante de los tejidos blandos puede conllevar también importantes consecuencias. La exposición ósea o cartilaginosa, de tendones o de nervios, pueden llevar a la desecación y facilitar la infección. Por su parte, la lesión de los tejidos blandos compromete la vascularización del trazo de fractura ósea disminuyendo su potencial respuesta de reparación.

El sistema de clasificación propuesta por Gustilo y col. nos ayuda a describir el tipo de lesión y sirve de guía de tratamiento y pronóstico, lo que permite poder comparar distintos métodos de tratamiento (3).

La reconstrucción y el salvamento de una extremidad severamente traumatizada, a pesar de ser posibles hoy en día gracias a los avances de las técnicas microquirúrgicas, no siempre están indicados. El cirujano puede enfrentarse al dilema de salvar la extremidad o amputarla en fracturas abiertas tipo III C no viables. Al existir un daño extenso de partes blandas, como en las fracturas tipo III B, es posible que la cobertura con los tejidos blandos remanentes no pueda realizarse, por lo cual la opción será la reconstrucción a expensas de colgajos locorreregionales (4).

Es muy importante la cobertura de los defectos de tejidos blandos, ya que ésta brinda una fuente de vascularización al sitio de fractura y favorece su consolidación, los mecanismos de defensa y el suministro antibiótico precoz. Por lo tanto, la selección del procedimiento reconstructivo de cobertura dependerá de la localización y la magnitud del defecto a reconstruir (5,6).

El uso del colgajo dorsal ancho para restaurar la flexión del codo está descrito para tratar la pérdida traumática de los músculos flexores del brazo, antebrazo y las malformaciones congénitas como la artrogriposis, resta-

bleciendo una fuerza adecuada y el arco de movilidad con una mínima morbilidad del sitio donante (7-10).

La transposición muscular para la restauración de la flexión del codo se realiza habitualmente tras el periodo de lesión aguda. El músculo de elección para la transposición suele ser el pectoral mayor o el dorsal ancho. En ciertos casos, la restauración precoz y la cobertura definitiva es preferible a la reconstrucción secundaria tardía (11).

Presentamos un caso de fractura abierta de húmero tipo III C, en la cual logramos revascularización de la extremidad mediante injertos de vena safena, estabilización ósea endomedular y restauración de músculo bíceps mediante transposición de un colgajo de dorsal ancho pediculado ipsilateral; todo ello brindó una adecuada cobertura del brazo y permitió al paciente recuperar la funcionalidad de la flexión del codo.

Caso clínico

Varón de 20 años de edad referido desde un centro hospitalario fuera de la ciudad de Managua (Nicaragua) tras sufrir traumatismo sobre el brazo izquierdo por vehículo en movimiento, lo que le ocasiona fractura abierta transversal de tercio medio de húmero tipo III C según clasificación de Gustilo, inicialmente tratada con fijador externo y lesión vascular de la arteria braquial que no había podido ser reparada. Llega a nuestro hospital 12 horas después del accidente.

En la exploración física dirigida de la extremidad superior encontramos ausencia de pulsos periféricos distales radial y cubital, prueba de Allen negativa y disminución de temperatura.

Practicamos estudio con doppler en tiempo real con sonda lineal de alta frecuencia en modo B que muestra flujo con ondas atenuadas en la arteria braquial proximal, no así en sus porciones media y distal en las que hay ausencia de señal doppler color, doppler potencia y espectral, sin presencia de flujo en las arterias distales (radial y cubital).

El paciente fue ingresado en sala de operaciones donde evidenciamos herida lineal sobre superficie anterior de brazo y sección completa de bíceps braquial en 1/3 medio, cabo distal y proximal de arterial braquial anudados con seda 2-0, con una brecha de 8 cm. de longitud, fractura expuesta de tercio medio de húmero desplazada y antebrazo con tensión, disminución de temperatura y rigidez.

Mantuvimos la extremidad en isquemia caliente y decidimos llevar a cabo la reconstrucción secuencial de la extremidad en 2 tiempos.

Primer tiempo de reconstrucción: reparación vascular

En colaboración con el Servicio de Cirugía Vascular, procedimos a realizar toma de injerto de vena safena mayor de extremidad inferior izquierda, de 20 cm. de longitud y transpusimos a la arcada vasobraquial 10 cm. de injerto, con anastomosis término-terminal mediante puntos sueltos con nylon 8-0 bajo magnificación 4,3X. Queda así expuesto el trazo de fractura.

Logramos por tanto la revascularización de la extremidad a las 16 horas del accidente.

Realizamos también fasciotomía anterior de antebrazo para tratar el síndrome compartimental asociado al traumatismo.

Segundo tiempo de reconstrucción: fijación interna y cobertura

Tras evidenciar la adecuada perfusión de los tejidos de la zona de la lesión y distales a ésta, y 48 horas después de la reparación vascular, realizamos fijación interna de la fractura de húmero con clavo endomedular de 8 mm. de diámetro y 24 cm. de longitud, con bloqueo distal y proximal.

Una vez evaluadas las opciones posibles de reconstrucción para la cobertura de las estructuras neurovasculares y del trazo de fractura, decidimos realizar transposición de colgajo músculo-cutáneo de dorsal ancho ipsilateral (Fig.1).

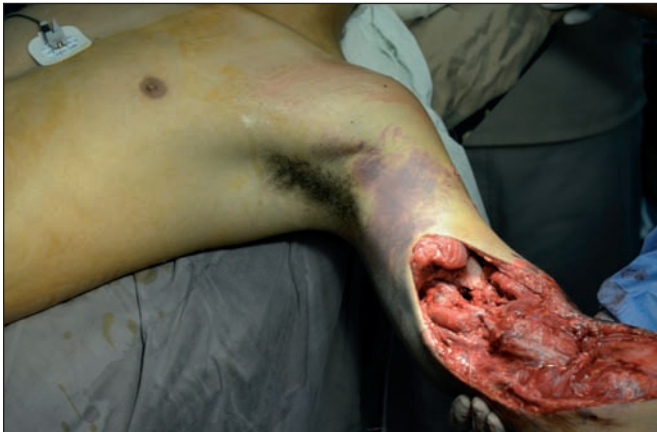

Fig. 1. Sección de músculo bíceps, trazo de fractura de húmero, 48 horas después de la revascularización braquial con injertos de vena safena.

Con el paciente colocado en posición de decúbito lateral derecho, delineamos la zona del colgajo con longitud de 22 cm. x 11 cm. de anchura; buscando restablecer la función de flexión del codo, tomamos solo la porción lateral del músculo dorsal ancho del mismo lado de la lesión. Incidimos sobre el borde lateral del músculo dorsal ancho para lograr su adecuada exposición, y continuamos con la incisión elíptica correspondiente al componente cutáneo del colgajo. Seguimos la disección cefálicamente sobre la superficie anterior del músculo hasta la zona subescapular, realizando disección submuscular en el plano areolar próximo a la pared torácica (Fig. 2a y 2b).

Localizamos la rama descendente de la arteria tóraco-dorsal, identificando primero las ramas que van hacia el músculo serrato, y la arteria escapular circunfleja, que se ligan y dividen para que no exista torsión del pedículo después de la transposición (Fig. 3).

Una vez localizado el pedículo principal del colgajo, procedemos a realizar el corte medial del músculo asegurando incluir solo el tejido necesario para la cobertura del defecto (Fig. 4).

Incidimos en la zona axilar en zigzag, con extensión distal a lo largo del borde lateral del músculo dorsal ancho para transponer el colgajo dorsal ancho hacia la zona anterior del brazo y dar así cobertura al trazo de fractura y a los injertos safenos de reparación vascular. Terminamos con cierre primario directo de la zona donante previa colocación de un sistema de drenaje cerrado (Fig. 5).

Una vez traspuesto el colgajo realizamos fijación proximal al proceso coracoides y al remanente de fibras de vientre muscular de bíceps y distalmente, fijamos al tendón bicipital con suturas no absorbibles de nylon 0 (Fig. 6).

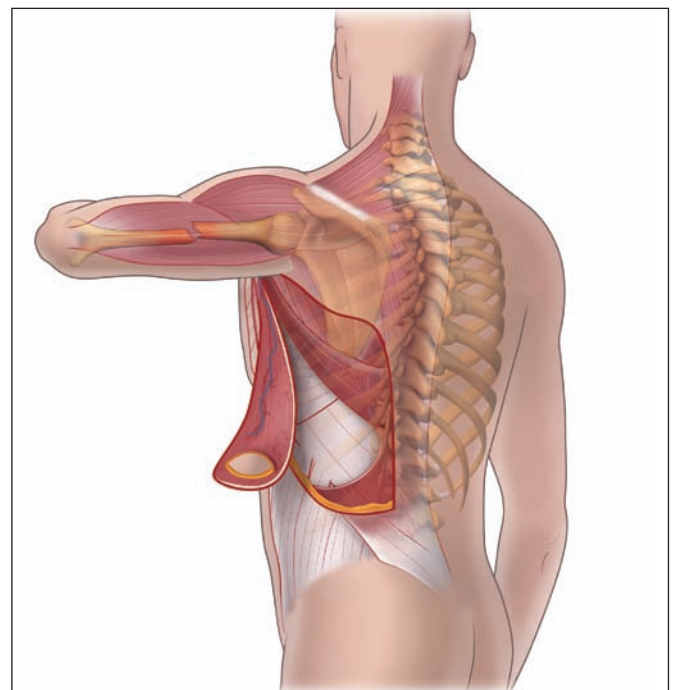
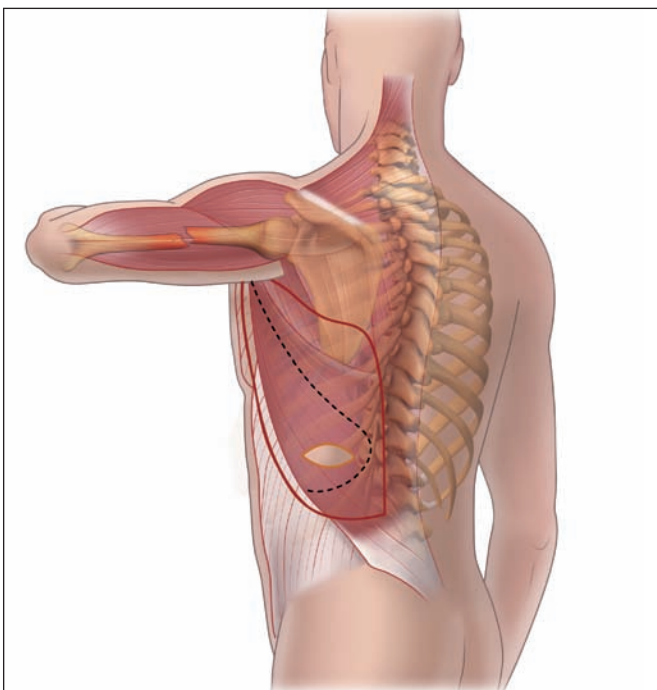


Fig. 2A. Diseño del colgajo de dorsal ancho con isla cutánea. B. Porción lateral de músculo dorsal ancho diseccionado.

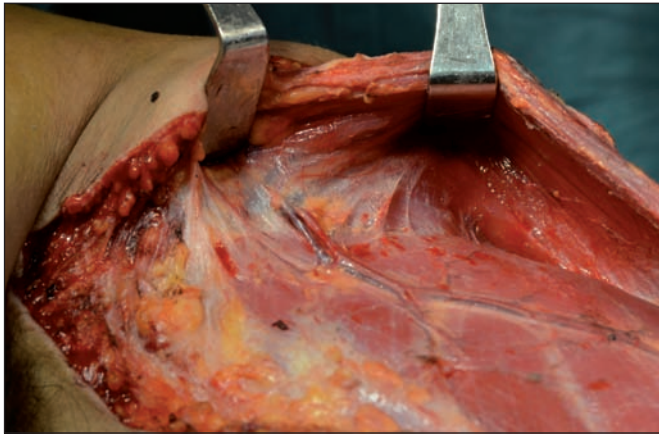


Fig. 3. Ramas vasculares de la arteria tóraco-dorsal hacia serrato.

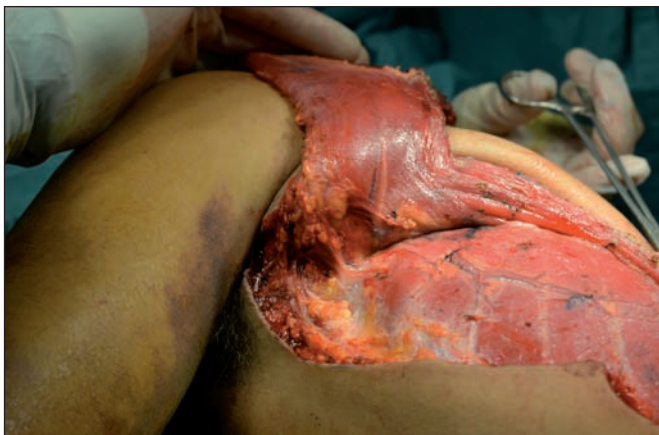

Fig. 4. Ligadura y división de vasos y corte medial de músculo dorsal.

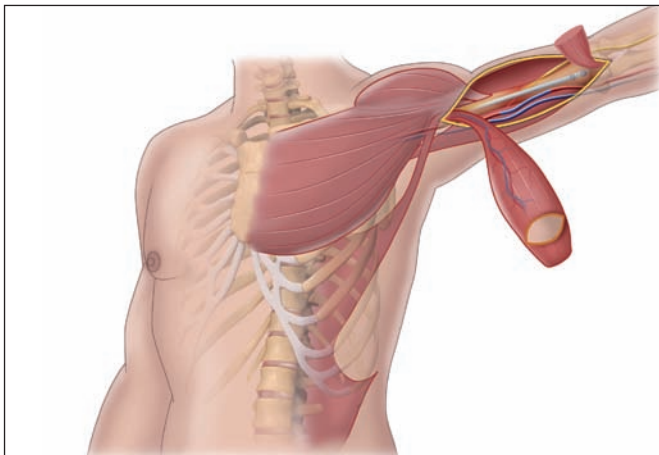


Fig. 5. Colgajo miocutáneo de dorsal ancho pediculado ipsilateral para cobertura de injertos safenos de vasos braquiales y de trazo de fractura reducido con clavo endomedular, con isla cutánea para pliegue de flexión de brazo-antebrazo.

La cobertura del resto de colgajo muscular y de la fasciotomía la hicimos con injertos de espesor parcial a los 7 días de la trasposición del colgajo de dorsal ancho, una vez que el edema distal de la extremidad había disminuido y que el tejido de granulación no presentó datos clínicos de colonización bacteriana. (Fig. 7).

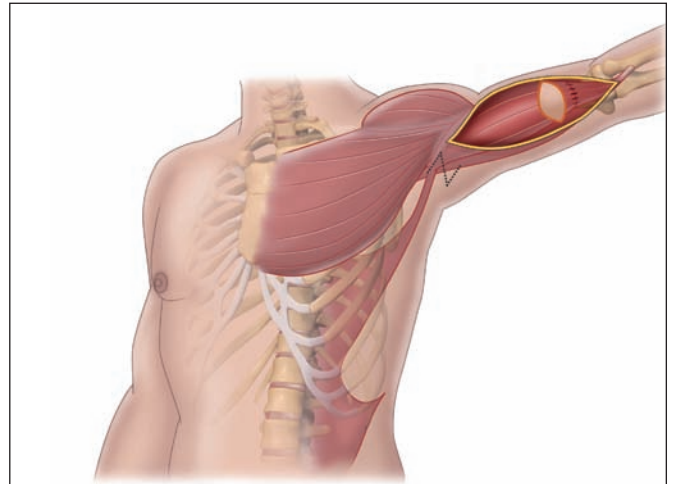


Fig. 6. Cobertura del defecto músculo-cutáneo y restablecimiento de la continuidad del músculo bíceps braquial.

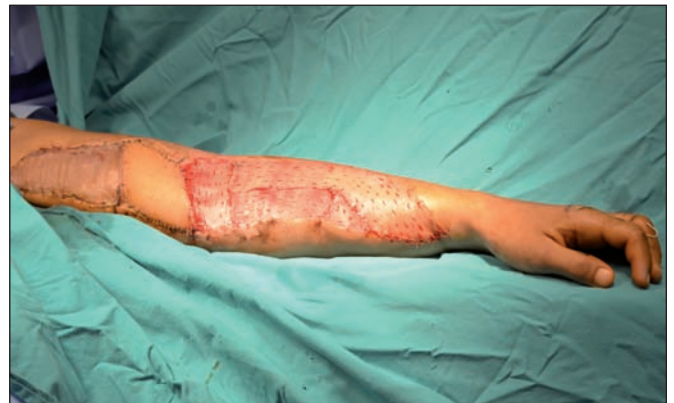

Fig. 7. Cobertura de la zona cruenta de antebrazo con injerto de espesor parcial delgado.

El paciente cursó 10 días de estancia hospitalaria presentando adecuada perfusión distal de los tejidos, quedando patente mediante auscultación con doppler manual de 8 Mhz la vascularización del arco palmar superficial y del profundo.

El colgajo de dorsal ancho, sin datos de congestión venosa o insuficiencia arterial, proporcionó cobertura estable sobre el trazo de fractura humeral y sobre los injertos de vena safena a vasos braquiales.

El área donante cursó también sin complicaciones, con retirada del sistema de drenaje cerrado a los 13 días de postoperatorio. La integración de los injertos fue del 100%.

El paciente inició terapia física a las 4 semanas del procedimiento inicial, con movimientos de flexión y extensión del codo. Tras un seguimiento de 6 meses, presenta rangos de flexión y extensión entre 60-180 grados, aun con cierta limitación a la función de flexión completa la que ameritara mayor terapia física para poder realizar trabajo de esfuerzo ya que las labores diarias, como el vestirse o desempeñarse en sus estudios, las puede realizar sin dificultad (Fig. 8).

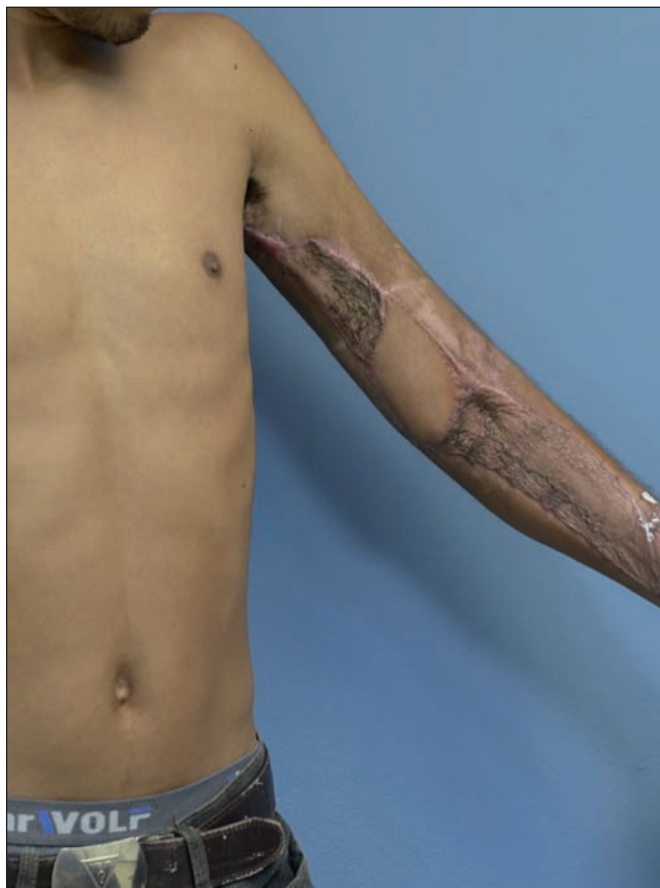

Fig. 8. A Posoperatorio a las 6 semanas. B. Postoperatorio a los 6 meses con cobertura estable y conservación de la biomecánica.

Discusión

En los casos de reimplante o de cirugía de salvamento de una extremidad, el éxito del procedimiento influye no solo en la viabilidad del reimplante sino también en el resultado funcional. La decisión de intentar el reimplante reside en la predicción de que el paciente puede tener una mejor funcionalidad con la cirugía que con una prótesis.

Debemos tener en consideración muchos factores para restaurar la cubierta de una zona lesionada. Entre los más importantes están el tamaño del defecto, el grado de daño de los tejidos blandos y la contaminación. La meta principal es lograr la cobertura en los primeros 7 días para disminuir los riesgos de infección, osteomielitis, no unión en caso de fractura y pérdida mayor de tejidos (12).

Debemos evaluar exhaustivamente el estado neurovascular de una extremidad lesionada, no solo de forma local sino también distalmente, ya que se puede presentar un síndrome compartimental hasta en un 9% de los casos (2), especialmente si la lesión se ha producido por aplastamiento, como en el paciente que presentamos, a quien se le tuvo que practicar una fasciotomía en antebrazo. El grado de daño vascular y la calidad de perfusión de los tejidos dictan la necesidad de revascularización inmediata al poder realizar anastomosis directa, interposición de injerto de safena o un colgajo libre como puente vascular. Debido a que en nuestro caso el trauma fue de alta energía, al ser un fractura III C, una amputación por

avulsión vascular y con un tiempo de isquemia de 12 horas, decidimos realizar interposición de injertos de safena para ambos vasos braquiales ya que además había una brecha y falta de continuidad de 8 cm.

Es fundamental para una adecuada cobertura, la estabilización ósea de los fragmentos en caso de fractura, tomando en cuenta que la vascularización endóstica y periótica están interrumpidas. La inmovilización no solo favorecerá una mejor consolidación, sino también una base uniforme para la cobertura temprana ya que las fracturas expuestas, tras una semana sin cobertura, se asocian a un mayor porcentaje de no unión ósea; además, la estabilización evita también la rotación de los fragmentos óseos favoreciendo una consolidación precoz (13,14)

El objetivo principal de la reconstrucción del brazo es obtener la flexión del codo tras la pérdida del músculo bíceps y del músculo braquial. La preservación de la biomecánica y del balance entre elementos osteocartilaginosos y musculares es de vital importancia para restablecer la funcionalidad del brazo. La cobertura del defecto miocutáneo y la pérdida de la integridad del músculo bíceps, se pueden tratar con colgajos locales, regionales o microquirúrgicos libres (5).

Los colgajos locales tienen una aplicación limitada debido a la poca movilidad y arco de rotación de los tejidos de la extremidad superior. Para la cobertura de la zona del brazo se han descrito colgajos regionales basados en los músculos pectoral mayor y dorsal ancho. Para

la restauración de la flexión del codo tras la amputación traumática del brazo por encima del tercio distal, es ideal el músculo dorsal ancho que puede proporcionar la fuerza necesaria para la restauración muscular con una anatomía bien conocida, fácil de diseccionar, con una morbilidad aceptable del sitio donante (11) tal y como describen German y Steinau, y la posibilidad de ser traspuesto hasta zonas tan distantes como el antebrazo (5,8), además de que no requiere un procedimiento microquirúrgico que puede crear problemas adicionales durante la reconstrucción primaria temprana (15).

Las partes blandas, idealmente se reconstruyen en los primeros 7 días desde la lesión. Cuando se hace después de 7-10 días se produce un aumento de las complicaciones del colgajo y de las complicaciones infecciosas. Godina, en su estudio de cobertura de las exposiciones óseas con colgajos libres, muestra que cuando se realizan en las primeras 72 horas hay un porcentaje de fallos menor del 1%, en comparación con el 12% que se produce en pacientes operados entre los 4 y los 90 días de la lesión (12). En el caso que presentamos, la cobertura inicial se efectuó 48 horas después de la revascularización, asegurando primero la adecuada perfusión distal de la extremidad a las 16 horas de transcurrido el accidente.

También está demostrado que la cobertura temprana de las exposiciones óseas se asocia a una menor estancia hospitalaria, a una mejor unión ósea y a la prevención de colonización bacteriana (4-6,12).

Conclusiones

La revascularización de la extremidad, la fijación interna del sitio de la fractura y la cobertura con un colgajo de dorsal ancho pediculado ipsilateral, es un método que resulta efectivo en fracturas de húmero tipo III C de Gustilo, con restablecimiento de la función del brazo.

Dirección del autor

Dr. Mauricio Mendieta Espinosa
Ofi plaza El Retiro, Edificio N° 7, Suite 737
Managua, Nicaragua
e-mail: drmauricio@mendietaaesthetics.com

Bibliografía

1. **Zalavras CG, Patzakis MJ.:** Open fractures: evaluation and management. *J Am Acad Orthop Surg* 2003;11:212-219.
2. **Blick SS, Brumback RJ, Poka A, et al.:** Compartment syndrome in open tibial fractures. *J Bone Joint Surg Am* 1986;68:1348-1353.
3. **Gustilo RB, Mendoza RM, Williams DN.:** Problems in the management of type III (severe) open fractures: a new classification of type III open fractures. *J Trauma* 1984;24: 742-746.
4. **Zalavras CG, Patzakis MJ, Holtom PD, Sherman R.:** Management of Open Fractures. *Infect Dis Clin N Am* 2005; 19: 915-929.
5. **Herter F, Ninkovic M.:** Rational flap selection and timing for coverage of complex upper extremity trauma. *J Plast Reconstr Aesthet Surg* 2007; 60:760-768.
6. **Tantry TP, Kadam D, Shenoy SP, Bhandary S, Adappa K.:** Perioperative evaluation and outcomes of major limb replantations with ischemia periods of more than 6 hours. *J Reconstr Microsurg* 2013; 29:165-172.
7. **Brones MF, Wheeler ES, Lesavoy MA.:** Restoration of elbow flexion and arm contour with the latissimus Dorsi Myocutaneous flap. *Plast Reconstr Surg* 1982; 69: 329-332.
8. **Mackinnon SE, Weiland JA, Godina M.:** Immediate Forearm Reconstruction with a Functional Latissimus Dorsi Island Pedicle Myocutaneous Flap. *Plast Reconstr Surg* 1983; 71: 706- 710.
9. **Caellaigh SO, Mehboob A, O'Connor TP.:** Functional latissimus dorsi muscle transfer to restore elbow flexion in extensive electrical burns. *Burns* 2005; 31: 113-115.
10. **Gangon E, Fogelson N, Seyfer A.:** Use of the latissimus dorsi muscle to restore elbow flexion in arthrogryposis. *Plast Reconstr Surg* 2000; 1582-1585.
11. **Germann G, Steinau HU.:** Functional soft tissue coverage in skeletonizing injuries of the upper extremity using the ipsilateral latissimus dorsi myocutaneous flap. *Plast Reconstr Surg* 2005.96; 1130-1135.
12. **Godina M.:** Early Microsurgical reconstruction of complex trauma of the extremities. *Plast Reconstr Surg* 1986; 78: 285-292.
13. **Byrd, H. S., Spicer, T. E., and Cierny, G., III.:** Management of open tibial fractures. *Plast. Reconstr Surg* 1985; 76: 719-730.
14. **Parret MB, Matros E, Pibaz JJ, Orgil DP.:** Lower extremity trauma: trends in the management of soft tissue reconstruction of open tibial fractures. *Plast Reconstr Surg* 2006; 117 : 1315-1322.
15. **Schoellet T, Wechselberger G, Hussl H, Huemer GM.:** Functional transposition of the latissimus dorsi muscle for biceps reconstruction after upper arm replantation. *J Plast Reconstr Aesthet Surg* 2007; 60-755-759.