CIRUGÍA PLÁSTICA IBERO-LATINOAMERICANA

Cir. plást. iberolatinoam.-Vol. 43 - Nº 2
Abril - Mayo - Junio 2017 / Pag. 107-116

http://dx.doi.org/10.4321/S0376-78922017000200002

Original/Series clínicas FACIAL ESTÉTICA

Aumento de dorso nasal con implante blando de tejido conectivo laxo y cartílago troceado

Nasal dorsum augmentation with soft implant of loose connective tissue and diced cartilage

Mariana VÁSQUEZ-GARCÍA*, Víctor SALCEDO-ORELLANA**

Vásquez García, M.

Resumen

Introducción y Objetivo. Están descritas innumerables técnicas para el aumento del dorso nasal. Los injertos autólogos son el material preferido en la reconstrucción nasal debido a su biocompatibilidad y a su menor riesgo de infección y exposición. La técnica de cartílago troceado envuelto en fascia temporal se ha popularizado porque evita la visualización de los injertos a través de la piel del dorso nasal.

Nuestro estudio tiene como objetivo demostrar que también el tejido conectivo laxo retroauricular es una envoltura útil para conformar con el cartílago troceado un implante blando que aumente el dorso nasal, proporcionando un resultado estético natural.

Material y Método. Realizamos un estudio retrospectivo, entre diciembre de 2012 a diciembre de 2015 con 15 pacientes sometidos a aumento de dorso nasal con cartílago troceado de septum y concha auricular envuelto en tejido conectivo laxo retroauricular, utilizando la vía de rinoplastia externa.

Evaluamos los resultados de forma subjetiva con un cuestionario entregado a los pacientes y observando las fotos pre y postoperatorias a corto, medio y largo plazo. Objetivamente medimos las alturas del dorso nasal pre y postoperatoriamente.

Resultados. Todos los pacientes presentaron resultados muy satisfactorios.

El valor promedio de aumento del dorso nasal a los 3 meses de postoperatorio en nasion fue de 0.38 cm, en rinion de 0.39 cm y en suprapunta de 0.41 cm, manteniéndose iguales valores a los 6, 12 y 18 meses.

Conclusiones. Destacamos los beneficios de la envoltura con tejido conectivo laxo retroauricular para cubrir de forma natural las irregularidades del dorso nasal, eliminando el estigma de nariz operada (fibrosis y cicatrización anómala). Su viabilidad en la zona receptora (dorso nasal) lo hace muy recomendable para la corrección de deformidades de esta zona. Es por ello que recomendamos su uso como alternativa para corregir hundimientos de dorso nasal de origen postraumatico, postrinoseptoplastia y hereditarios (nariz hipoproyectada).

Palabras clave Rinoplastia, Dorso nasal, Reconstrucción dorso nasal, Injertos cartílago.

Nivel de evidencia científica 4c Terapéutico

Recibido (esta versión) 15 febrero/2017
Aceptado 2 abril/2017

Abstract

Background and Objective. Many techniques have been described to increase nasal dorsum. Autologous grafts are the preferred material in nasal reconstruction because of its biocompatibility and the reduced risk of infection and exposure. Diced cartilage technique wrapped in temporal fascia has become popular because it avoids visualization of the grafts through the skin of nasal dorsum.

Our study aims to demonstrate that the loose connective tissue from the retro auricular region is a useful wrapper too, to conform with diced cartilage a soft implant, increasing the nasal dorsum to provide a natural aesthetic result.

Methods. We conduct a retrospective study from December 2012 to December 2015 with 15 patients undergoing surgery via external rhinoplasty for nasal dorsum augmentation with diced cartilage of septum and auricular concha, wrapped in loose connective tissue obtained from the retro auricular region.

Results were evaluated subjectively with a questionary handed to the patient and observing the photos before and after surgery. Objectively, we measured the height of the dorsum before and after surgery.

Results. All the 15 patients had very satisfactory results. The average value of increased nasion level 3 months after surgery was 0.38 cm, in rinion was 0.39 cm, and in supratip was 0,41cm. These measures are maintained after 6, 12 and 18 months postoperative.

Conclusions. We highlight the benefits of the loose connective tissue extracted from the retro auricular region for covering irregularities of the dorsum naturally, eliminating completely the appearance of fibrosis and strong contraction of the skin. It makes the loose connective tissue of the retro auricular region highly recommendable in the correction of nasal deformities. We also recommend diced cartilage as a valuable alternative to correct sinking of nasal dorsum after rhinoplasty, postraumatic and hereditary.

Key words Rhinoplasty, Nasal dorsum, Nasal Dorsum reconstruction, Cartilage grafts.

Level of evidence 4c Therapeutic

Received (this version) 15 february/2017
Accepted 2 april/2017

Conflicto de intereses: los autores declaran no tener ningún interés financiero relacionado con el contenido de este artículo

* Otorrinolaringologo, Clínica Santa Ana, Cuenca, Ecuador.
** Cirujano Plástico, Clínica Santa Inés, Cuenca, Ecuador.

CC BY NC ND

Introducción

El aumento de dorso nasal es uno de los grandes desafíos para el cirujano que trabaja la nariz, porque la meta es conseguir un dorso estéticamente agradable y restaurar el marco de soporte estructural nasal, dos tareas de difícil manejo. Conocemos que dos de las causas más frecuentes de dorso deprimido son el trauma nasal y las secuelas de rinoseptoplastia, produciendo infraproyección del dorso y de la punta nasal que se suman a las inevitables fuerzas contráctiles de cicatrización que deterioran el marco estético del dorso nasal.[1] La reconstrucción del dorso nasal es por tanto complicada y requiere un buen plan preoperatorio para que en el intraoperatorio podamos realizar un preciso acceso a la deformidad y un minucioso cuidado postoperatorio.

Están descritas innumerables técnicas quirúrgicas para llevar a cabo un aumento adecuado del dorso nasal, las cuales han evolucionado notablemente hasta llegar actualmente al aumento de dorso nasal con cartílago troceado cubierto o no con fascia, y considerando que el cartílago es un injerto autólogo, de fácil acceso, fresco, viable, fácil de preparar y moldear.[2]

Realizamos en este estudio una modificación a la envoltura del cartílago troceado utilizando tejido conectivo laxo de la región retroauricular. El tejido conectivo laxo es tejido conjuntivo que tiene como función relacionar y soportar los tejidos; es un medio de intercambio de las células y la circulación sanguínea y linfática que ayuda a la defensa y protección del organismo porque está constituido por células como fibroblastos, fibras colágenas, elásticas, macrófagos y linfocitos.[3] En consecuencia, estas nobles características nos permiten suponer que el emplear como envoltura de los injertos de cartílago el tejido conectivo laxo extraído de la región retroauricular para la cobertura y adaptación de la forma del dorso nasal pueda ser una alternativa útil.

Los objetivos del presente estudio serían por tanto aumentar el dorso nasal utilizando un implante blando de tejido conectivo laxo obtenido de la región retroauricular, tunelizado y rellenado con cartílago troceado ya sea de septum, concha auricular, o de ambos, en pacientes con hundimiento leve a moderado del dorso osteocartilaginoso de origen postraumático, postrinoseptoplastia, y en los casos de nariz completamente hipoproyectada. Demostraremos así que este tejido es una excelente alternativa, fácil de obtener y completamente viable en la zona receptora, logrando un dorso nasal con un contorno más liso, uniforme y con suficiente volumen.

Material y método

Realizamos un estudio descriptivo y retrospectivo sobre 15 pacientes entre diciembre de 2012 y diciembre de 2015, intervenidos quirúrgicamente bajo anestesia general usando la técnica de rinoplastia abierta. En todos realizamos aumento de dorso nasal con cartílago troceado obtenido de concha auricular o de septum nasal, envuelto en tejido conectivo laxo extraído de la región retroauricular. El área de tejido conectivo laxo retroauricular extraía fue de 3x3 cm (Fig. 1-4), y se suturó en forma de tubo, utilizando una jeringa de insulina como guía (Fig. 5). A continuación rellenamos este tubo con cartílago troceado de concha auricular y de septum nasal, en fragmentos de entre 0.5 a 1 mm de diámetro (Fig. 6-9), y

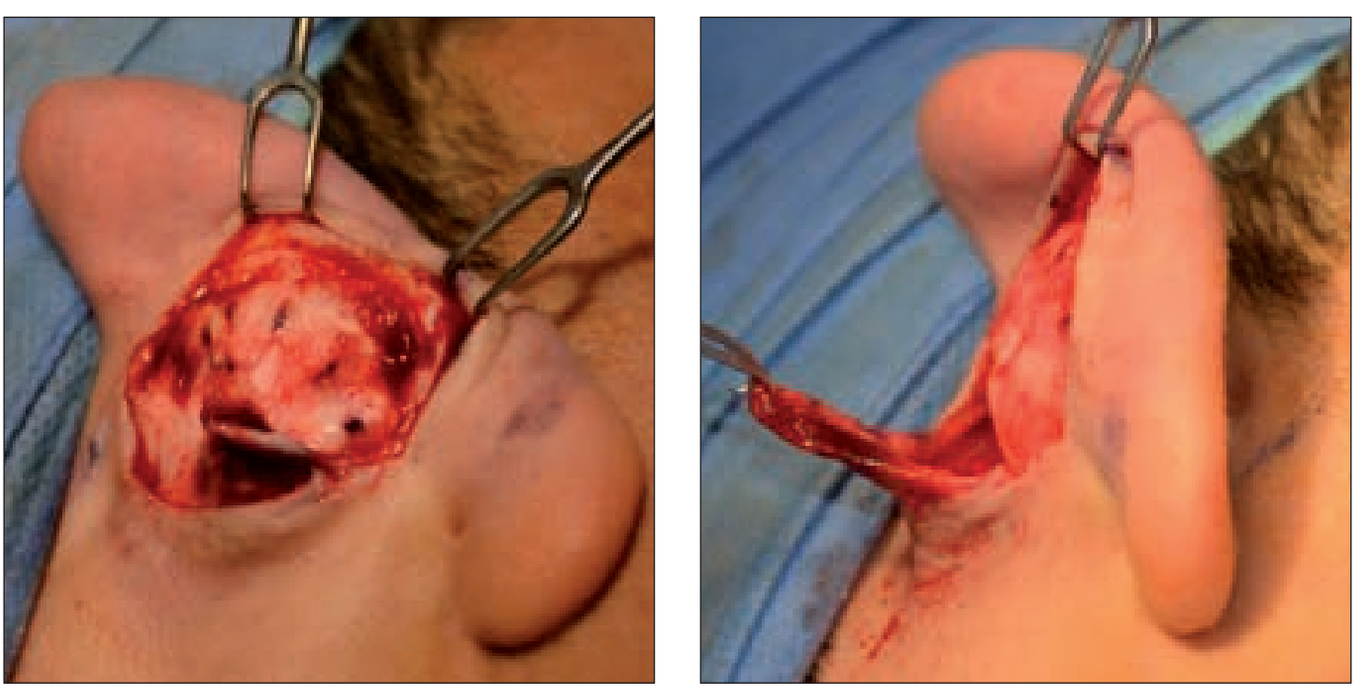

Fig. 1 y 2. Varón de 28 años con hundimiento moderado de dorso nasal postrinoseptoplastia. Se tomó concha auricular para obtener el implante blando y cartílago septal para dar soporte y definición a la punta nasal (soporte y escudo). Exposición por vía retroauricular de la concha auricular.

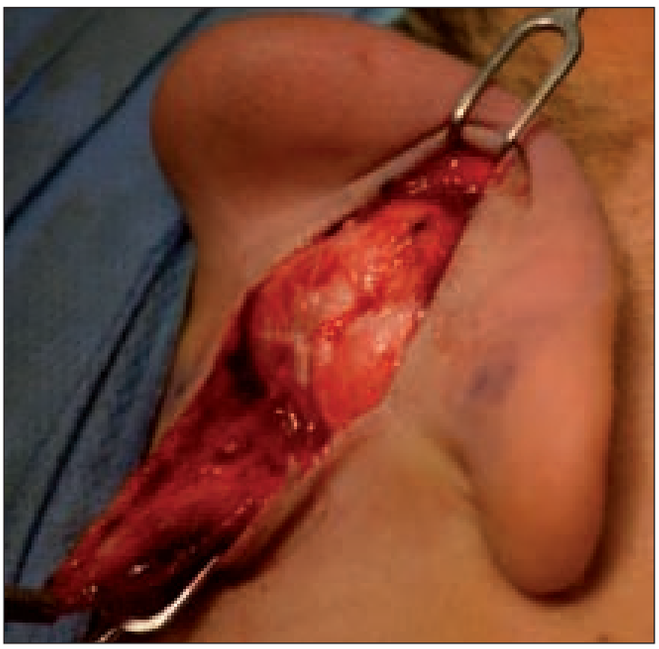

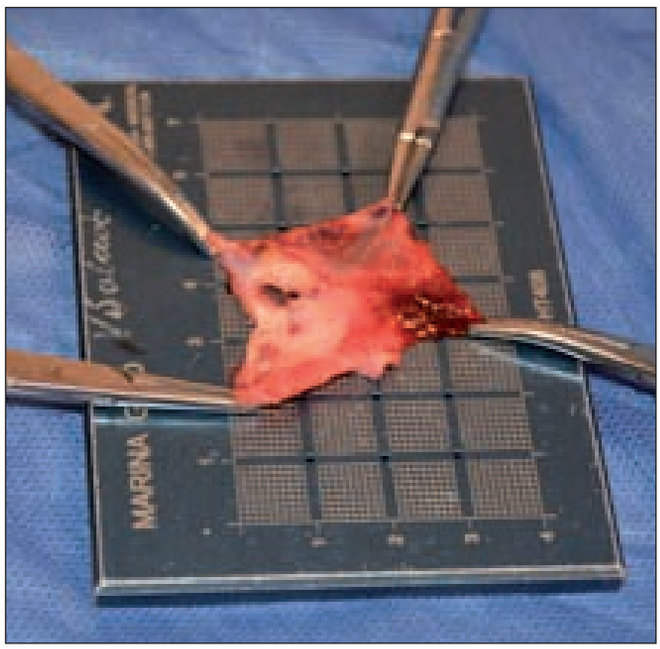

Fig. 3 y 4. Extracción de tejido conectivo laxo de región retroauricular.

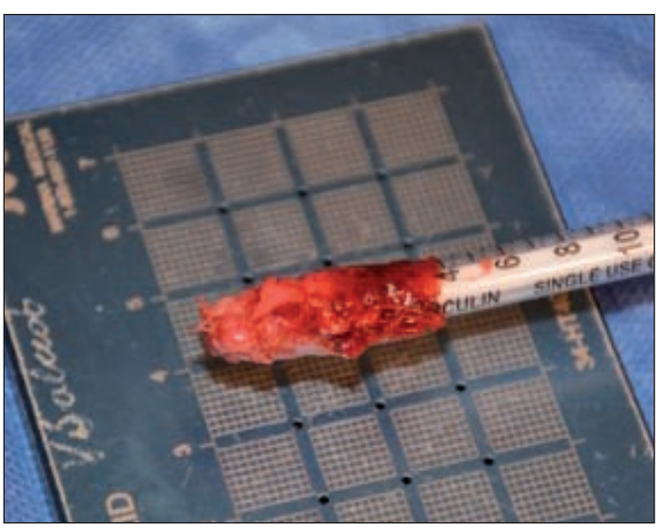

Fig. 5. Conformación del tubo de tejido conectivo laxo utilizando una jeringa de insulina y puntos de sutura Vicryl 4.0.



Fig. 6. Introducción del cartílago troceado en la jeringa de insulina.

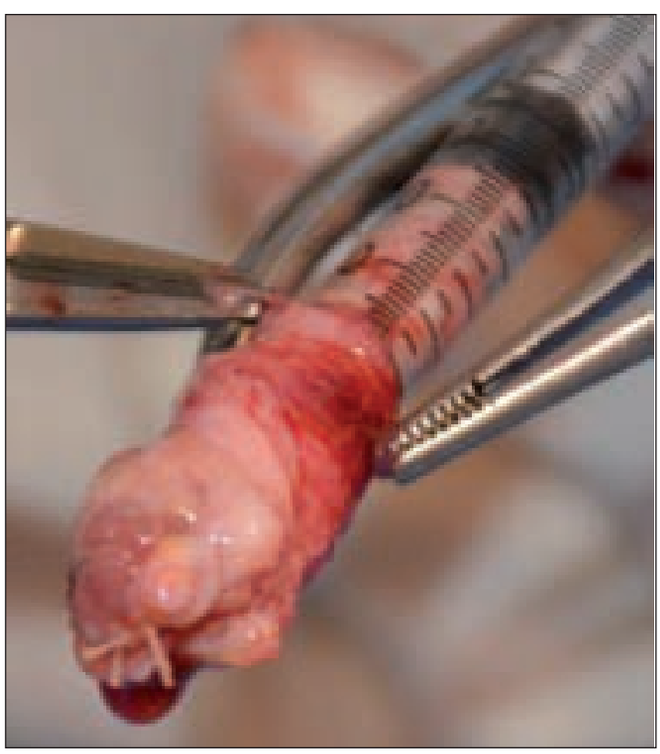

Fig. 7. Relleno del tubo de tejido conectivo laxo con cartílago troceado de concha auricular.

suturamos con Vicryl 4-0 el tubo rellenado por sus dos extremos, para evitar salida de contenido (Fig. 10).

Colocamos el implante externamente sobre la piel del dorso nasal para examinar el ancho y largo del mismo (Fig. 11).

Introducimos ese implante blando en el dorso nasal con 2 ó 3 puntos de fijación externa, a nivel de nasion y suprapunta o nasion, rinion y suprapunta, con sutura Ethylon 3-0 y anudándolos externamente a una placa plástica colocada a lo largo de la piel del dorso nasal que retiramos a los 8 días de postoperatorio (Fig. 12-14).

www.ciplaslatin.com

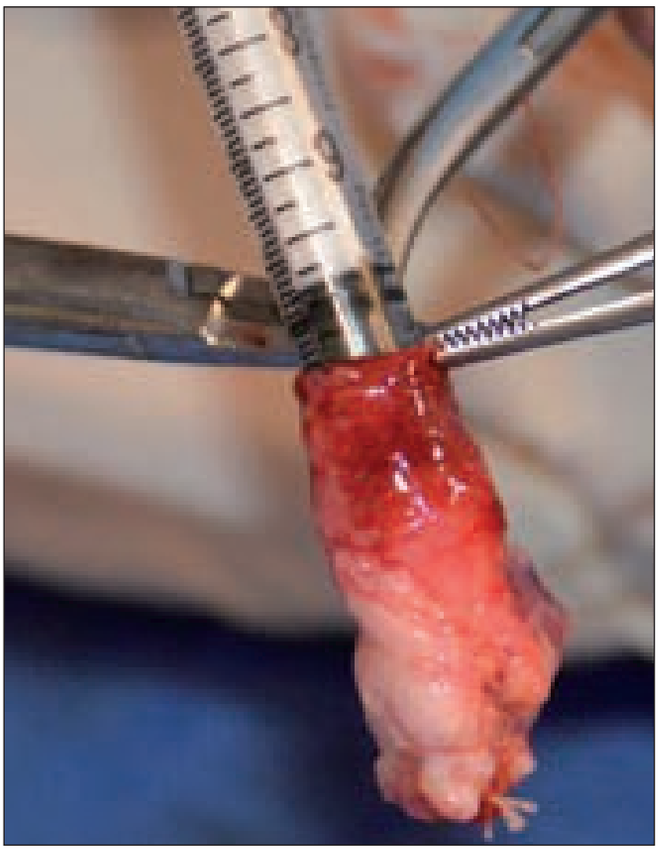

Fig. 8 y 9. Aumento del volúmen del implante blando a medida que se va rellenando.

Fig. 10. Implante blando de tejido conectivo laxo rellenado y cerrado en sus dos extremos.

Fig. 11. Implante blando visto externamente sobre el dorso nasal.

Los criterios de inclusión en el estudio fueron: pacientes adultos de 23 a 50 años, con hundimiento de dorso nasal leve o moderado (de hasta 5 mm), de origen postraumático, postrinoseptoplastia y hereditario (nariz completamente hipoproyectada por rasgo de herencia familiar). Los criterios de exclusión fueron: pacientes con síndromes genéticos (Sindrome de Binder, Sindrome de Down, Síndrome de Williams), consumidores de cocaína o fumadores crónicos.

El protocolo operatorio incluyó historia clínica, endoscopia nasal, análisis minucioso de la deformidad para el desarrollo del plan quirúrgico tomando medidas pre y postoperatorias de la altura del dorso nasal a nivel de nasion, rinion y suprapunta (meridiano cero de Gónzalez Ulloa).

En todos los pacientes tomamos fotos preoperatorias en posiciones frontal, lateral, oblicua y basal, y postoperatorias para evaluación de resultados a los 3, 6, 12 y 18 meses de postoperatorio.

En todos los casos empleamos el implante blando para aumentar la longitud total del dorso nasal (nasion-suprapunta) (Fig. 11-13). La cirugía de punta nasal se hizo para lograr definición, proyección y soporte de la misma con el uso de injertos cartilaginosos extraidos del septum, concha o cartilago costal, cubiertos con tejido conectivo laxo de región retroauricular, en un intento por evitar la visualización de los mismos a través de la piel.

Fig. 12 y 13. Introducción de implante blando en el dorso nasal.

Gráfico 1. Causa del hundimiento del dorso nasal en los pacientes del grupo de estudio

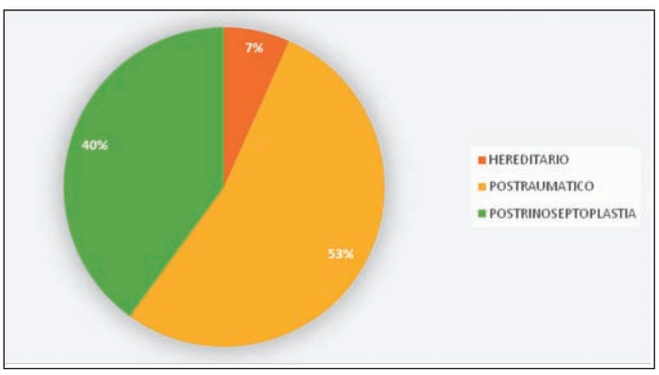

Fig. 14. Puntos de fijación externa del implante blando usando una placa plástica externa.

Gráfico 2. Altura del dorso nasal en el pre y postoperatorio

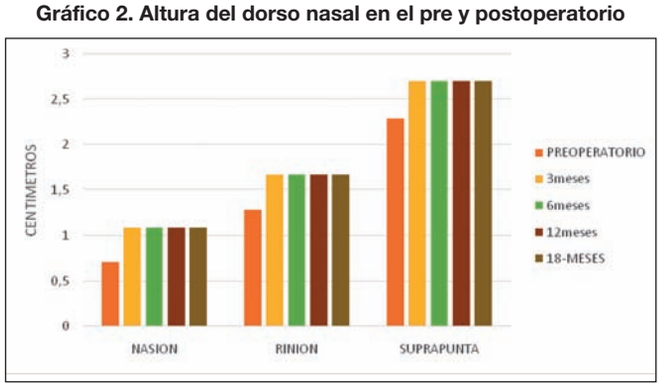

Posteriormente entregamos a los pacientes intervenidos un cuestionario con 3 opciones: 1-Muy satisfecho, 2-Satisfecho, 3-Decepcionado, con el fin de evaluar el grado de satisfacción con los resultados; este cuestionario fue completado por los pacientes a los 6 meses y 1 año de postoperatorio.

La evaluación final de los resultados fue realizada por el cirujano usando los hallazgos táctiles, visuales y examinando los resultados objetivos de las medidas postoperatorias de la altura del dorso nasal, que tabulamos mediante Microsoft Excel® para realizar el histograma gráfico de evaluación de aumento de dorso nasal.

Consideramos la supervivencia a largo plazo del injerto en el sitio deseado y la ausencia de deformidad recurrente como determinantes de éxito. Comprobamos las posibles complicaciones como infección, extrusión, desplazamiento, reabsorción y sobrecorrección en cada control postoperatorio.

El seguimiento postoperatorio del grupo de pacientes del estudio fue de 6 a 24 meses, con un promedio de 18 meses.

RESULTADOS

De los 15 pacientes, 10 fueron varones y 5 mujeres, con edades comprendidas entre los 23 y 50 años (media de 34 años). De los 15 casos que presentaron hundimiento de dorso nasal, en 8 pacientes (53%) era de origen postraumático; en 6 (40%) postrinoseptoplastia; y en 1 (7%) encontramos una nariz totalmente hipoproyectada (Gráfico 1). Trece pacientes presentaron hundimiento moderado de dorso nasal y 2 hundimiento leve. Todos tenían obstrucción nasal.

En 13 casos introdujimos el implante con relleno de cartilago troceado de concha auricular y en 2 conformamos el implante blando mezclando cartilago troceado de septum y de concha auricular.

Todos los pacientes del grupo de estudio manifestaron gran satisfacción con el resultado postoperatorio, con respuesta de 1-Muy satisfecho en el cuestionario, tanto a los 6 meses como al año de postoperatorio. En los 15 casos obtuvimos un mejor contorno y naturalidad del dorso nasal, y se conservaron las líneas dorsales estéticas (Fig. 15).

En las medidas pre y postoperatorias de la altura del dorso nasal, comprobamos en todos un aumento de la al-

CC BY NC ND

Fig. 15 A-F. Vista frontal, basal, laterales y oblículas de pre y postoperatorio a los 18 meses.

tura del dorso nasal en la evaluación objetiva realizada a los 3, 6, 12 y 18 meses de postoperatorio, con un valor promedio de 0.38 cm de aumento a nivel de nasion; 0.39 cm de aumento a nivel de rinion; y 0.41 cm de aumento a nivel de suprapunta. Estas medidas se conservaron intactas a lo largo del tiempo de seguimiento (Tabla I) (Gráfico 2).

En todos los pacientes logramos eliminar el estigma de naríz traumática o ya operada, mejorando notablemente el volumen de tejido blando que se requiere en la nariz para que esta tenga un aspecto armonioso (Fig. 15 B-D).

No recogimos ninguna complicación relacionada con infección, extrusión, desplazamiento, reabsorción o sobrecorreción del implante blando de tejido conectivo laxo retroauricular y cartílago troceado de concha auricular o de septum y concha en el grupo de estudio, con un seguimiento postoperatorio promedio de 18 meses. Tampoco vimos casos de reabsorción, con una adaptación favorable al dorso nasal, cubriendo totalmente las irregularidades del mismo, y proporcionando volumen y naturalidad a la nariz (Fig. 15 E y F).

Discusión

En nuestro estudio, el implante blando de cartílago troceado proporcionó un dorso con un contorno más suave y liso, lo cual contribuyó a que los pacientes tuvieran resultados muy satisfactorios, coincidiendo con los resultados obtenidos por el estudio de Shazly y col.[4]

No hubo reabsorción, infección o hematoma en el sitio receptor del implante autólogo; creemos que esto se debe al minucioso control postoperatorio seguido[5] ya que todos los pacientes recibieron antibioticoterapia (levofloxacina 750 mg oral) durante 10 días en el postoperatorio, antiinflamatorios (meloxicam 15 mg oral) durante 5 días, y analgésicos (ketorolaco 20 mg oral) durante 7 días.

Llevamos a cabo los controles postoperatorios al 1º, 5º y 8º día de la cirugía, evaluando el grado de inflamación y la ausencia o presencia de hematoma, al igual que los cambios en la coloración de la piel de la punta nasal.

La placa plástica externa que dejamos en el dorso nasal para sujetar el implante fue retirada al 8º día postoperatorio, tras lo cual volvimos a ferulizar durante 8 días más con una placa metálica adhesiva para evitar el desplazamiento o la movilización del injerto.

Continuamos los seguimientos postoperatorios semanalmente hasta el primer mes, cada 15 días hasta el segundo mes, y luego cada mes hasta los 24 meses, con un promedio de seguimiento de 18 meses.

El uso de cartílago troceado ha demostrado ser histológicamente viable para la reconstrucción o remodelación del dorso nasal, conservando las células cartilaginosas su actividad metabólica intacta, lo cual impide la absorción a

Tabla I. Medidas pre y postoperatorias de la altura del dorso nasal

CASOS	ALTURA DEL DORSO NASAL PREOPERATORIA		ALTURA DEL DORSO NASAL POSTOPERATORIA				
				3 MESES	6 MESES	12 MESES	18 MESES
1	NASION	0.8 CM	NASION	1.3 CM	1.3 CM	1.3 CM	1.3 CM
	RINION	1 CM	RINION	1.5 CM	1.5 CM	1.5 CM	1.5 CM
	SUPRAPUNTA	2 CM	SUPRAPUNTA	2.5 CM	2.5 CM	2.5 CM	2.5 CM
2	NASION	0.5 CM	NASION	1 CM	1 CM	1 CM	1 CM
	RINION	0.9 CM	RINION	1.4 CM	1.4 CM	1.4 CM	1.4 CM
	SUPRAPUNTA	2 CM	SUPRAPUNTA	2.5 CM	2.5 CM	2.5 CM	2.5 CM
3	NASION	0.4 CM	NASION	0.9 CM	0.9 CM	0.9 CM	0.9 CM
	RINION	0.9 CM	RINION	1.4 CM	1.4 CM	1.4 CM	1.4 CM
	SUPRAPUNTA	2.3 CM	SUPRAPUNTA	2.7 CM	2.7 CM	2.7CM	2.7 CM
4	NASION	0.5 CM	NASION	1 CM	1 CM	1 CM	1 CM
	RINION	1 CM	RINION	1.5 CM	1.5 CM	1.5 CM	1.5 CM
	SUPRAPUNTA	2 CM	SUPRAPUNTA	2.5 CM	2.5 CM	2.5 CM	2.5 CM
5	NASION	0.6 CM	NASION	1 CM	1 CM	1 CM	1 CM
	RINION	1.6 CM	RINION	2 CM	2 CM	2 CM	2 CM
	SUPRAPUNTA	2.3 CM	SUPRAPUNTA	2.7 CM	2.7 CM	2.7 CM	2.7 CM
6	NASION	1 CM	NASION	1.3 CM	1.3 CM	1.3 CM	1.3 CM
	RINION	1.6 CM	RINION	2 CM	2CM	2 CM	2 CM
	SUPRAPUNTA	2.3 CM	SUPRAPUNTA	2.8 CM	2.8 CM	2.8 CM	2.8 CM
7	NASION	0.5 CM	NASION	0.9 CM	0.9 CM	0.9 CM	0.9 CM
	RINION	1.5 CM	RINION	1.9 CM	1.9 CM	1.9 CM	1.9 CM
	SUPRAPUNTA	2.3 CM	SUPRAPUNTA	2.7 CM	2.7 CM	2.7 CM	2.7 CM
8	NASION	0.8 CM	NASION	1.1 CM	1.1 CM	1.1 CM	1.1 CM
	RINION	1.7 CM	RINION	2 CM	2 CM	2 CM	2 CM
	SUPRAPUNTA	2.6 CM	SUPRAPUNTA	2.9 CM	2.9 CM	2.9 CM	2.9 CM
9	NASION	0.5 CM	NASION	1 CM	1 CM	1 CM	1 CM
	RINION	0.8 CM	RINION	1.3 CM	1.3 CM	1.3 CM	1.3 CM
	SUPRAPUNTA	2.2 CM	SUPRAPUNTA	2.7 CM	2.7 CM	2.7 CM	2.7 CM
10	NASION	0.6 CM	NASION	1.1 CM	1.1 CM	1.1 CM	1.1 CM
	RINION	0.8 CM	RINION	1.3 CM	1.3 CM	1.3 CM	1.3 CM
	SUPRAPUNTA	2.2 CM	SUPRAPUNTA	2.7 CM	2.7 CM	2.7 CM	2.7 CM
11	NASION	0.9 CM	NASION	1.2 CM	1.2 CM	1.2 CM	1.2 CM
	RINION	1.3 CM	RINION	1.6 CM	1.6 CM	1.6 CM	1.6 CM
	SUPRAPUNTA	2.4 CM	SUPRAPUNTA	2.7 CM	2.7 CM	2.7 CM	2.7 CM
12	NASION	1 CM	NASION	1.4 CM	1.4 CM	1.4 CM	1.4 CM
	RINION	1 CM	RINION	1.4 CM	1.4 CM	1.4 CM	1.4 CM
	SUPRAPUNTA	2.3 CM	SUPRAPUNTA	2.7 CM	2.7 CM	2.7 CM	2.7 CM
13	NASION	0,7 CM	NASION	1 CM	1CM	1 CM	1 CM
	RINION	1.2 CM	RINION	1.6 CM	1.6 CM	1.6 CM	1.6 CM
	SUPRAPUNTA	2.3 CM	SUPRAPUNTA	2.8 CM	2.8 CM	2.8 CM	2.8 CM
14	NASION	0.9 CM	NASION	1 CM	1 CM	1 CM	1 CM
	RINION	2 CM	RINION	2.1 CM	2.1 CM	2.1 CM	2.1 CM
	SUPRAPUNTA	2.6 CM	SUPRAPUNTA	2.8 CM	2.8 CM	2.8 CM	2.8 CM
15	NASION	1 CM	NASION	1.2 CM	1.2 CM	1.2 CM	1.2 CM
	RINION	1.9 CM	RINION	2.1 CM	2.1 CM	2.1 CM	2.1 CM
	SUPRAPUNTA	2.6 CM	SUPRAPUNTA	2.8 CM	2.8 CM	2.8 CM	2.8 CM

www.ciplaslatin.com

largo plazo, tal como ha sido ya descrito por Daniel y Calvert en 2004.[6] Para ello, el cartílago debe ser finamente troceado, en fragmentos de 0.5 a 1 mm de diámetro, especialmente en pieles finas, para así prevenir irregularidades y sobrecorrección.[7]

A fin de evitar la asimetría del dorso nasal, es necesaria una delicada palpación digital de los contornos del implante una vez que lo introducimos en posición.[7] También requieren una especial atención el nasion y la suprapunta a fin de conseguir una suave transición. Este efecto se logra utilizando al 8º día de postoperatorio, tras retirar la placa plástica externa, cintas de papel adhesivo (micropore de 12 mm) para moldear adecuadamente el implante blando ejerciendo mayor presión a nivel de nasion y suprapunta, y evitando así irregularidades en estas zonas.

En cuanto a las posibles complicaciones, creemos que las descritas en algunos estudios, como desplazamiento, irregularidades, reabsorción, infección, extrusión, etc, se deben a ciertas consideraciones de la técnica que creemos importante mencionar, como son:

- El tubo de tejido conectivo laxo debe ser bien diseñado y bien suturado, evitando la salida de los fragmentos de cartílago troceado por su borde lateral y por sus extremos cefálico y caudal.
- La cuidadosa fijación al dorso nasal, no invadiendo la punta ni el ángulo nasofrontal, para lo cual utilizamos 2 ó 3 puntos de fijación en el implante a nivel de nasion, rinion y suprapunta, que suturamos a una placa plástica colocada a lo largo de la piel del dorso nasal. Esto evita la lateralización del implante (Fig. 14).
- Evitar que el implante exceda el ancho de los cartilagos septolaterales, para que asiente sobre el lecho receptor y pueda adherirse firmemente e impedir su lateralización.

Una de las ventajas que a nuestro juicio tiene este implante blando es el que si existiese un pequeño abultamiento del mismo en el postoperatorio inmediato, se podría corregir mediante una simple manipulación digital durante 10 a 15 días, lo cual no puede realizarse con otras técnicas descritas.[8] Esta presión digital la realizamos en la consulta médica, con los dos dedos índices a nivel de las zonas abultadas tras retirar la placa plástica externa a los 8 días de postoperatorio, y durante un par de minutos; luego inmovilizamos la zona con cinta de papel adhesivo como hemos mencionado y con una placa metálica autoadhesiva, valorando nuevamente al paciente a los 7 días, y realizando una nueva presión digital en caso de que fuera necesario hasta completar los 15 días de postoperatorio.

Consideramos que el injerto de cartílago autólogo, por su excelente biocompatibilidad, baja frecuencia de infección, extrusión y resultados estables a largo plazo, es el material de elección en cirugía de aumento nasal.[9] Es por ello que lo preferimos y lo recomendamos.

En nuestra práctica habitual, hemos usado durante 14 años el injerto autólogo de tabla externa de costilla para aumento total de dorso nasal, realizando perforaciones con aguja 18 a lo largo del injerto para favorecer la adaptación del mismo al dorso nasal y la formación de neovascularización. Sin embargo, los resultados postoperatorios nos demostraron reabsorción del injerto, visualización de los filos del injerto en sus bordes laterales a través de la piel del dorso nasal y por lo tanto, con manifiesta inconformidad estética por parte de los pacientes. Esto nos llevó a plantear un cambio de injerto autólogo y empezamos a utilizar el cartílago de concha auricular y el cartílago costal, colocados en un solo bloque tallado en forma de canoa, para el aumento del dorso nasal. Si bien es cierto que los resultados estéticos mejoraron notablemente, persistía la visualización de pequeñas irregularidades a través de la piel del dorso nasal y la tendencia a la curvatura del injerto cartilaginoso con el paso del tiempo. Empezamos así a buscar en la literatura artículos que describieran diferentes técnicas de aumento de dorso nasal con injertos autólogos, y es así que pusimos en práctica la técnica del cartílago troceado envuelto en Surgicel® descrita en el año 2000 por Erol.[10] Lamentablemente pudimos evidenciar que esta técnica tenía, en nuestras manos, una reabsorción significativa y no mantenía a largo plazo el aumento de dorso nasal.

Empezamos entonces a utilizar cartílago troceado de concha auricular mezclado con cartílago septal y en ocasiones con cartílago costal, envueltos en fascia de la región temporal,[11] obteniendo muy buenos resultados postoperatorios. Sin embargo, al extraer por vía retroauricular el cartílago de concha auricular, visualizamos un tejido adyacente a la misma (tejido conectivo laxo), que disecado con cuidado nos permitía obtener una sábana de 3 x 3 cm de diámetro y en ocasiones incluso más grande, la cual perfectamente podía reemplazar a la fascia temporal como envoltura del cartílago troceado. En vista de este hallazgo, empezamos a utilizar esta envoltura retroauricular de tejido conectivo laxo para elaborar el implante blando, técnica que es ahora objeto del estudio sobre pacientes que presentamos.

Las ventajas de esta envoltura son:

1) Facilidad en la toma del injerto.
2) No produce alteración en la sensibilidad de la región retroauricular.
3) Excelente integración y adaptación al lecho receptor.
4) Total biocompatibilidad
5) Mayor grosor que la fascia temporal, evitando la esqueletización del cartílago troceado.
6) Excelente cobertura para injertos de punta nasal e irregularidades de dorso y flancos nasales.

Issing y col. describen un estudio que demuestra que la fascia lata homóloga (Tutoplast®) es un implante biológico que tiene mayor grosor que la fascia temporal para el aumento de dorso nasal:[12] sin embargo tiene una tasa

de reabsorción del 4.3%.[13] En nuestro estudio, el tejido conectivo laxo tiene mayor grosor que la fascia temporal, con la gran ventaja de que al ser un injerto autólogo tiene mayor biocompatibilidad y menor posibilidad de reabsorción, tal y como vimos en nuestros pacientes en el seguimiento postoperatorio a medio y largo plazo.

Cerkes y col.[14] publicaron un estudio sobre 109 pacientes en los que realizaron aumento de dorso nasal con cartílago costal troceado envuelto en fascia de recto anterior abdominal. Este estudio coincide con nuestro trabajo en el uso de injertos autólogos, pero consideramos que la morbilidad que se produce al realizar una incisión en la línea media abdominal es importante, puesto que puede dejar una cicatriz inestética en la pared anterior del abdomen, al igual que una franca posibilidad de hernia de la pared abdominal. Por el contrario, nuestra técnica es más sencilla al trabajar en un solo campo para obtener cartílago y cobertura de tejido conectivo laxo, por lo que presenta menor morbilidad en el sitio donante, y deja una cicatriz totalmente escondida por la oreja.

Gordon y col. publican un estudio con cartílago troceado envuelto en Alloderm® (matriz dérmica acelular)[15] en el que presentan una reabsorción del 30%, lo cual no hemos evidenciado en nuestro estudio. Por otro lado, el incremento considerable en el costo de material hace que no esté al alcance de muchos pacientes. Y por último, consideramos que siendo la reabsorción del 30%, es muy difícil lograr un resultado predecible a largo plazo.

Conclusiones

El implante blando de tejido conectivo laxo tomado de la región retroauricular y rellenado de cartílago troceado provee una corrección predecible del hundimiento del dorso nasal, logrando un contorno mas liso y uniforme y con suficiente volumen.

El método requiere un cuidadoso examen, planificación y ejecución, pero se trata de una técnica segura y fácil de realizar.

Es por tanto una excelente alternativa quirúrgica, cuya mínima morbilidad del sitio donante, la falta de reabsorción a largo plazo y la facilidad de su extracción, la convierten el altamente recomendable.

Dirección del autor

Dra. Mariana Vásquez García
Clínica Santa Ana
Manuel J. Calle 1-104 y Paucarbamba.
Cuenca, Ecuador
Correo electrónico: marianaelizabeth92@hotmail.com

Bibliografía

1. **Durbec M, Disant F.** Saddle nose: classification and therapeutic management. *Eur Ann Otorhinolaryngol Head Neck Dis,* 2014; 131 (2): 99-106.
2. **Baser B, Kothari S, Thakur M.** Diced Cartilage: An Effective Graft for Post-Traumatic and Revision Rhinoplasty. *Indian J Otolaryngol Head Neck Surg,* 2013; 65 (Suppl 2): 356-359.
3. **Geneser F.** Histología sobre bases biomoleculares. Tejido Conectivo, Editorial Panamericana 3ra. Edición, 2000. Cap 8, Pp. 197-224.
4. **El-Shazly M, El-Shafiey H.** Soft versus hard implants in dorsal nasal augmentation: a Comparative Clinical Study. *Aesthetic Plast Surg,* 2012; 36 (5): 1019-1027.
5. **Varedi P, Bohluli B.** Dorsal Nasal Augmentation: Is the Composite Graft Consisting of Conchal Cartilage and Retroauricular Fascia an Effective Option?. *J Oral Maxillofac Surg,* 2015; 73 (9): 1842.e1-1842.e13.
6. **Daniel RK, Calvert JW.** Diced Cartilage Grafts in Rhinoplasty Surgery. *Plast Reconstr Surg,* 2004; 113 (7):2156-2171.
7. **Park P, Jin HR.** Diced Cartilage in Fascia for Major Nasal Dorsal Augmentation in Asians: A Review of 15 consecutive cases. *Aesthetic Plast Surg,* 2016; 40 (6):832-839.
8. **Singh SK, Sood T, Sabarigirish K, Ramakrishnan N, Rajguru R, Kumar K.** A New Era of Diced Cartilage Rhinoplasty: Our Experience. *Indian J Otolaryngol Head Neck Surg,* 2015; 67 (4): 338-340.
9. **Alvarez-Buylla Blanco M., Sarandeses Garcia A., Chao Vieites J., Babarro Fernández R., Deus Abelenda C. y Padín Seara A.:** Functional and Aesthetic Results After Augmentation Rhinoplasty. *Acta Otorrinolaringológica Española, (English Edition)* 2011; 62 (5):347-354.
10. **Erol OO.** The Turkish Delight: a pliable graft for rhinoplasty. *Plast Reconstr Surg,* 2000; 105 (6): 2229-2241.
11. **Kelly MH, Bulstrode NW, Waterhouse N.** Versatility of diced cartilage-fascia grafts in dorsal nasal augmentation. *Plast Reconstr Surg* 2007; 120 (6):1654-1659.
12. **Issing W., Anari S..** Sandwich technique in nasal dorsal augmentation. *Eur Arch Otorhinolaryngol,* 2011; 268 (1): 83-86.
13. **Jang YJ, Wang JH, Sinha V, Song HM, Lee BJ.** Tutoplast processed fascia lata for dorsal augmentation in rhinoplasty. *Otolaryngol Head Neck Surg,* 2007; 137 (1): 88-92.
14. **Cerkes N, Basaran K.** Diced Cartilage Grafts Wrapped in Rectus Abdominis Fascia for Nasal Dorsum Augmentation. *Plast Reconstr Surg,* 2016; 137 (1): 43-51.
15. **Gordon CR, Alghoul M, Goldberg Js, Habal MB, Papay F.** Diced Cartilage Grafts Wrapped in AlloDerm for Dorsal Nasal Augmentation. *J Craniofac Surg,* 2011; 22 (4): 1196-1199.

www.ciplaslatin.com

Comentario al artículo "Aumento de dorso nasal con implante blando de tejido conectivo laxo y cartílago troceado"

Dr. Salvador Rodríguez-Camps
Cirujano Plástico, Jefe de la Unidad de Cirugía Plástica y Estética, Hospital Universitario Casa de Salud, Valencia, España.

Nuestra más sincera enhorabuena a los Dres. Vázquez-García y Salcedo-Orellana por su magnífico trabajo sobre el aumento del dorso nasal con cartílago troceado envuelto con una funda de tejido conectivo laxo. Enhorabuena por su minuciosa y muy didáctica exposición de la técnica: diagnóstico, preparación del injerto cartilaginoso y conectivo laxo, ejecución, seguimiento del postoperatorio y resultado. Efectivamente, esta técnica ya utilizada con otros materiales por otros autores, merece ser destacada por lo que la diferencia: la utilización de un manto de tejido conectivo laxo retroauricular envolviendo una cantidad variable de fragmentos de cartílago.

Lo que más nos llama la atención de esta interesante técnica es la utilización del tejido conectivo laxo, rico en colágeno, muy vascularizado, que incluye la dermis, que supone soporte y nutrición para los trocitos de cartílago que envuelve evitando así su reabsorción, su fácil disponibilidad, su elasticidad y su riqueza celular que contribuye a la permanente nutrición de los trocitos de cartílago. Muy interesante.

Los injertos cartilaginosos de una sola pieza, tomados de la fosita auricular, al estilo de Juri, o de costilla, o septum nasal envuelto en fascia temporal según Guerrerosantos (1), son magníficos pero sufren torsión y reabsorción parcial en un cierto porcentaje. Nosotros venimos utilizando, en estos casos, el injerto en quilla de Juri tomado de la fosita auricular, el injerto de septum nasal a la manera de Guerrrerosantos, y/o el injerto óseo de espina anterosuperior de cresta ilíaca. Pensamos que los atractivos y fácilmente accesibles injertos de cartílago costal, tienden con demasiada frecuencia a la torsión (2-3).

Sin embargo, ¿creen los autores que es necesaria la endoscopia para dorso nasal en rinoplastia abierta? o ¿envolver también el escudo cartilaginoso auricular para proyectar el vértice con tejido conectivo laxo?

De cualquier forma, nos parece una posibilidad técnica muy interesante que, sin duda, formará parte del arsenal de procedimiento y técnicas que hacen de la rinoplastia un proceso apasionante y fascinante.

De nuevo, enhorabuena a los autores. Reciban un cordial saludo.

Bibliografía

1. **Guerrerosantos J.** Temporoparietal Free Fascia Grafts in Rhinoplasty. *Plast Reconstr Surg* 1984; 74: 465-474.
2. **Rodríguez-Camps S.** Augmentative Rhinoplasty with an Auricular Gibbus. *Aesth Plast Surg.* 1998; 22: 196-205.
3. **Rodríguez-Camps S.** Una nueva técnica para el tratamiento de la punta nasal difícil: Experiencia personal de 22 años (1987-2009). *Cir. plást. iberolatinoam.* 2010; 36 (1): 3-12.

Respuesta al comentario del Dr. Rodríguez-Camps

Mariana Vásquez García
Victor Salcedo Orellana

Distinguido doctor Salvador Rodriguez-Camps, agradecemos profundamente sus valiosos comentarios acerca de nuestro artículo, sobre todo sabiendo que proceden de uno de los referentes más importantes de la cirugía estética facial en Iberolatinoamérica.

Debemos manifestarle que en ningún caso usamos endoscopía nasal para los procedimientos de dorso nasal, ya que consideramos que no es necesario, pues por rinoplastia abierta tenemos una gran visualización del campo operatorio.

La cobertura de los injertos cartilaginosos de punta nasal (escudo, injerto de Peck) la realizamos con tejido conectivo laxo únicamente cuando la piel de la naríz es fina y pueden visualizarse los injertos a través de la piel.

Vale la pena mencionar que el tejido conectivo laxo es de gran utilidad para la corrección de pequeños hundimientos o irregularidades en dorso, flancos nasales, nasion, punta nasal, proporcionando simetría y resultados naturales en el postoperatorio.