CIRUGÍA PLÁSTICA IBERO-LATINOAMERICANA

Cir. plást. iberolatinoam.-Vol. 46 - Nº 4
Octubre - Diciembre 2020 / Pag. 475-482

http://dx.doi.org/10.4321/S0376-78922020000400012

Original / Series clínicas PEDIÁTRICA

Uso de lipoinjertos para el manejo de cicatrices patológicas en una población pediátrica

Use of fat graft for treatment of pathological scars in a pediatric population

Gómez Díaz O.J.

Oswaldo J. GÓMEZ DÍAZ*
Andrés PARRA CARREÑO**

Resumen

Introducción y objetivo. Debido a implicaciones cosméticas y funcionales, las cicatrices en los niños son una preocupación para pacientes y familiares. Existen múltiples líneas de tratamiento con efectividad variable.

La transferencia de tejido adiposo es una alternativa relativamente nueva en el tratamiento de diferentes alteraciones, incluyendo las cicatrices, debido a que este tejido contiene entre otros elementos factores de crecimiento, angiogénicos y antiapoptóticos, además de una reserva de células madre mesenquimales con capacidad de replicarse indefinidamente y diferenciarse en varios tipos celulares que pueden favorecer la reorganización y regeneración de los tejidos.

Mostramos los resultados del uso de lipoinjertos autólogos para el tratamiento de cicatrices patológicas en una serie de pacientes pediátricos. Basamos su empleo en los efectos satisfactorios encontrados sobre cicatrices en adultos, con la finalidad de exponer este método como alternativa en el tratamiento en niños, teniendo en cuenta que es una técnica emergente para esta condición en este grupo etario.

Material y método. Estudio retrospectivo, observacional, no aleatorizado, en pacientes pediátricos sometidos a lipoinjertos autólogos para el manejo de cicatrices patológicas durante el periodo comprendido entre enero de 2016 y enero de 2018.

Las cicatrices fueron evaluadas antes del procedimiento y en controles postoperatorios a 3 y 6 meses por medio de la escala de Vancouver. Los datos obtenidos fueron analizados estadísticamente mediante la prueba de rangos de Wilcoxon.

Resultados. Incluimos en el estudio 9 pacientes, 5 mujeres y 4 varones, con edades entre 2 y 17 años (media de 8.8 años). Identificamos una reducción estadísticamente significativa en los promedios de las variables vascularización, elasticidad y en la puntuación total de la escala de Vancouver (valor $p < 0.05$) después del tratamiento con lipoinjertos. Todos los pacientes presentaron disminución de por lo menos 1 punto en el total de la escala al final del periodo de evaluación. La variable con mayor disminución a los 6 meses fue la elasticidad, y la que tuvo menor cambio fue el grosor/altura. Ningún paciente presentó complicaciones tempranas o tardías durante el seguimiento.

Conclusiones. Los datos obtenidos sugieren que también en pacientes pediátricos, las cicatrices presentan una mejoría clínica posterior a la aplicación de injertos grasos (especialmente en la elasticidad), basada en la disminución de puntuación en la escala de Vancouver.

Palabras clave Lipoinjertos, Cicatrices, Cicatrices pediátricas.

Nivel de evidencia científica 4c Terapéutico
Recibido (esta versión) 19 agosto/2020
Aceptado 11 octubre/2020

Abstract

Background and objective. Due to the cosmetic and functional implications, scars in children represent a concern for patients and their parents. Currently, there are multiple lines of treatment with variable effectiveness.

Adipose tissue transfer is a relatively new alternative in the treatment of different alterations including scars, because this tissue contains among other elements growth, angiogenic and antiapoptotic factors, in addition to a reserve of mesenchymal stem cells with the ability to replicate indefinitely and differentiate into several cell types that can promote the reorganization and regeneration of tissue.

We show the results of the use of fat graft for treatment of pathological scars in a series of pediatric patients. We base its use on the satisfactory effects found on scars in adults to suggest this method as an alternative in the management in children, considering that this technique represents an emerging treatment for the management of this condition in this age group.

Methods. Retrospective, observational, non-randomized study, carried out in pediatric patients underwent to autologous fat grafts for the management of pathological scars during the period from January 2016 to January 2018. The scars were treated with autologous fat grafts and evaluated before the procedure and 3 and 6 postoperative months, using the Vancouver scale. The data obtained were statistically analyzed using the Wilcoxon rank test.

Results. Nine patients were included in the study (5 women and 4 men) with an age range of 2 to 17 years (average 8.8 years). A statistically significant reduction in the averages of the variables vascularization, elasticity and in total score of the Vancouver scale (p value < 0.05) after treatment with fat graft was identified. All patients showed a decrease of at least 1 point in the total of the Vancouver scale at the end of the evaluated period. The variable with the greatest decrease in the score at 6 months was elasticity and the one with the least change was thickness/height. No patient presented complications early or late during the follow-up period.

Conclusions. The data obtained suggest that also in pediatric patients, the scars show a clinical improvement after the application of fat grafts (especially in elasticity), based on the decrease in the score on the Vancouver scale.

Key words Fat grafts, Scars, Pediatric scars.

Level of evidence 4c Therapeutic
Received (this version) 19 August/2020
Accepted 11 October/2020

Conflicto de intereses: : Los autores declaran no tener ningún interés financiero relacionado con el contenido de este artículo.
Financiación: No hubo fuentes externas de financiación para este trabajo.

* Cirujano Plástico, Jefe del Servicio de Cirugía Plástica, Universidad Nacional de Colombia, Servicio de Cirugía Plástica Fundación Hospital la Misericordia, Bogotá, Colombia.
** Cirujano Plástico, Universidad Nacional de Colombia y Clínica Infantil Santa María del Lago, Bogotá, Colombia.

https://creativecommons.org/licenses/by-nc-sa/4.0/

Introducción

Toda herida en la dermis curará en forma de cicatriz, que varía respecto a su apariencia, forma y rigidez dependiendo de la gravedad la lesión y del proceso de curación.[1] Las cicatrices patológicas traen consigo repercusiones funcionales, estéticas y psicológicas, pudiendo impactar de forma negativa en la calidad de vida y desarrollo de los menores que las presentan, por lo que resulta importante dar tratamiento de manera adecuada y temprana, evitando secuelas y efectos no deseados a largo plazo. En la actualidad existen múltiples líneas de tratamiento que incluyen modalidades médicas y quirúrgicas con efectividades variables.[2] Las bandas de silicona y las prendas de presoterapia tienen un uso extendido a pesar de su baja evidencia de eficacia, la infiltración con corticoides puede alcanzar tasas de mejoría superiores al 50%, aunque sin embargo presenta el riesgo de complicaciones diversas y la tecnología láser, aunque en auge, necesita aún más estudios.[3]

Los lipoinjertos autólogos constituyen una alternativa relativamente nueva en el tratamiento de diferentes alteraciones[4] y en algunas ocasiones han logrado desplazar a otras técnicas, cobrando cada vez más relevancia tanto por sus resultados estéticos como ventajas frente a otros procedimientos.[5] Con el descubrimiento de las células madre mesenquimales pluripotenciales en los lipoaspirados[6] capaces de favorecer la reorganización y regeneración de los tejidos,[4] ha tomado un interés especial su uso en medicina regenerativa,[6] incluyendo el tratamiento de las cicatrices.

Varios autores han propuesto el uso de tejido graso para el manejo de heridas complejas con pérdida importante de tejidos blandos y en la reconstrucción posterior a procedimientos oncológicos.[4] Gillies notó que la calidad de las cicatrices mejoraba con la aplicación subcutánea de injertos grasos. Posteriormente, el procedimiento se popularizó en la década de los 90 gracias a los trabajos de Coleman,[3, 7] y desde entonces la técnica ha sido ampliamente usada tanto en el campo estético como en el reconstructivo. Además de ser fuente de células madre mesenquimales, el tejido adiposo contiene factores de crecimiento angiogénicos y antiapoptóticos,[4] de manera que la transferencia de grasa debe considerarse no solamente como un método de relleno, sino como un medio de restauración y regeneración por medio del cual podemos inducir una mejoría de la calidad del tejido, promoviendo una nueva vascularización, creando alteraciones estructurales y diversos estímulos debido a sus propiedades de inmunomodulación y reversión de los procesos inflamatorios causados por el envejecimiento, las cicatrices y el trauma, entre otros.[8]

Es importante resaltar que la mayoría de los estudios sobre lipoinjertos se han realizado en población adulta o experimentalmente en animales, siendo muy pocas las publicaciones en población pediátrica en la que el conocimiento que se tiene sobre su uso es producto de la extrapolación de los resultados encontrados en dichos estudios.[3] Los pocos estudios encontrados en niños no evalúan los lipoinjertos como única modalidad terapéutica de las cicatrices o evalúan cicatrices con una etiología común, tal y como se presenta en el artículo realizado por Maione y col., que solo incluye cicatrices quirúrgicas.[9] Otros trabajos, como el realizado por Moratalla y col., aparte del manejo de cicatrices incluye otras indicaciones, encontrando buenos resultados estéticos y ausencia de complicaciones; sin embargo, los autores reconocen que el estudio tiene muy leve evidencia científica por el tamaño de la muestra, entre otros factores.[3] Así mismo, Baptista y col. consideran que en la población pediátrica los lipoinjertos han llegado a ser una alternativa a las técnicas convencionales, por su reproducibilidad, seguridad y buenos resultados.[10]

El objetivo de nuestro estudio es mostrar los resultados del uso de lipoinjertos para el tratamiento de cicatrices patológicas mediante evaluación con escala de Vancouver en una serie de pacientes pediátricos, con el fin de exponer este método como alternativa terapéutica a esta edad, teniendo en cuenta que la técnica ha mostrado seguridad, confiabilidad y reproducibilidad.

Material y método

Llevamos a cabo un estudio retrospectivo, observacional, no aleatorizado, en el que se incluyen pacientes pediátricos tratados con lipoinjertos para el manejo de cicatrices y que se realizó en la Fundación Hospital de la Misericordia en Bogotá, Colombia, en el periodo comprendido entre enero de 2016 y enero de 2018. Los criterios de inclusión fueron: pacientes menores de 18 años de edad, evolución de la cicatriz mayor de 1 año, con seguimiento mínimo de 6 meses después del procedimiento, registro de la escala de Vancouver en la historia clínica en el periodo preoperatorio y durante los seguimientos, presencia de por lo menos una cicatriz patológica en cualquier sitio anatómico y no haber recibido ningún tipo de tratamiento dentro de los 6 meses previos a la realización de los lipoinjertos. Los pacientes fueron excluidos del estudio si los registros en la historia clínica eran incompletos, presentaban diagnóstico de alguna condición que pudiera alterar la cicatrización (desnutrición, infección activa, diabetes mellitus, enfermedades del tejido conectivo, historia de radiación reciente) o usaban algún medicamento que pudieran producir el mismo efecto (corticoides, radioterapia o quimioterapia).

Los datos fueron obtenidos de las historias clínicas, la evolución de la cicatriz fue evaluada mediante la escala de Vancouver, que evalúa 4 variables: pigmentación, vascularización, flexibilidad y altura, la puntuación total va de 0 a 13 puntos, siendo 0 la piel normal o lo más cercano a lo normal y a medida que aumenta la puntuación la apariencia de la cicatriz empeora. Los periodos tenidos en cuenta para el análisis fueron: preoperatorio, a los 3 y 6 meses del seguimiento. El protocolo de investigación fue aprobado por el Comité de Ética de la institución donde se realizó el estudio.

Todos los pacientes recibieron por lo menos una sesión de lipoinjerto. Realizamos el procedimiento bajo anestesia general y de forma ambulatoria, obteniendo el tejido graso por liposucción de la región abdominal o muslos según la disponibilidad. En la zona elegida como área donante realizamos infiltración con una mezcla de solución salina y epinefrina, administrando la misma cantidad que se va a extraer de grasa; empleamos para la aspiración cánula de 3 mm y jeringa de 60 cc con freno para realizar vacío. Procesamos el lipoaspirado por decantación y lo aplicamos subcutáneamente en el área de la cicatriz, de forma retrograda, mediante jeringas de 1 cm empleando catéteres intravasculares de 16 G para facilitar el paso a través del tejido cicatricial, fibrosado y retraído (Fig. 1.). La cantidad de grasa transferida fue de 1 cc por cada 3.5 cm^2 de superficie de cicatriz.

Figura 1. Transferencia de lipoinjerto

Al egreso hospitalario dimos recomendaciones a los pacientes y familiares para evitar presión o fricción sobre el sitio operatorio a fin de limitar el desplazamiento de la grasa, y mantuvimos el vendaje compresivo sobre la zona intervenida durante 3 días para prevenir la formación de hematoma. Se les indicó también suspender las actividades deportivas durante 1 semana.

Análisis estadístico

Realizamos el análisis estadístico con el software XLSTAT. Evaluamos parámetros como vascularización, pigmentación, elasticidad y grosor/altura de la cicatriz, según la escala de Vancouver y los datos obtenidos fueron estudiados mediante la prueba de rangos de Wilcoxon. En todos los casos, consideramos estadísticamente significativos los resultados con valor $p < 0.05$.

Resultados

Incluimos en el estudio un total de 9 pacientes, con un rango de edad de 2 a 17 años (media de 8.8 años), 4 hombres y 5 mujeres, con un total de 15 cicatrices: 6 pacientes con 1 sola cicatriz (66.7%), 1 con 2 cicatrices, 1 con 3 cicatrices y 1 con 4 cicatrices.

La etiología más común de las cicatrices fue la secundaria a heridas quirúrgicas, en 4 pacientes, seguida por las secuelas de quemaduras en 3 pacientes, y de accidentes de tránsito en 2 pacientes. El tiempo promedio de evolución de las mismas fue de 38.4 meses, (rango de 12 a 108 meses). Las dimensiones promedio de las cicatrices fueron 7.9 cm de longitud, 3.2 cm de ancho y 3.2 cm^2 de superficie (Tabla I)

Ocho de los pacientes incluidos en el estudio fueron sometidos a una sesión de lipoinjertos, y a 1 se le realizaron 3 sesiones con intervalo de tiempo de 6 meses.

Evaluamos cada procedimiento y cicatriz de forma individual para el análisis estadístico; en total, 17 unidades de análisis correspondientes a 15 cicatrices y 2 sesiones adicionales en una cicatriz de 1 paciente. La cantidad de grasa infiltrada estuvo de acuerdo al cálculo de la superficie de la cicatriz sin realizar sobrecorrección. Ningún paciente presentó complicaciones intra o postoperatorias.

La puntuación promedio, en todas las variables de la escala, disminuyó durante el seguimiento postoperatorio, siendo mayor esa disminución durante el primer periodo en comparación con el segundo. La variable con mayor disminución en la puntuación a los 6 meses de seguimiento fue la elasticidad, lo que demuestra una mejoría de la movilidad de la cicatriz y en la calidad de la piel, puesto que en la escala de Vancouver la puntuación más baja es la que se acerca a la piel normal en todas las variables. La que tuvo menor cambio fue el grosor/altura (Tabla II).

A los 6 meses de seguimiento, la disminución en la puntuación promedio de las variables vascularización, pigmentación, elasticidad y total, mostraron diferencias estadísticamente significativas en comparación con las puntuaciones iniciales (Tabla III).

Evaluando los periodos de tiempo del seguimiento (0, 3 y 6 meses) encontramos que durante la primera evaluación, las 2 variables cuya disminución alcanzaron diferencias estadísticamente significativas en comparación con los promedios preoperatorios fueron la elasticidad

CC BY NC SA

Tabla I. Características de la población

CASO	SEXO	EDAD (años)	Nº CICATRICES	ETIOLOGÍA	TIEMPO EVOLUCIÓN (meses)	LOCALIZACIÓN	SUPERFICIE (cm^2)	SESIONES
1	F	17	3	ACCIDENTE de TRÁNSITO	30	MUSLO DERECHO	84	1
						MUSLO DERECHO	42	
						MUSLO IZQUIERDO	90	
2	F	2	1	QUEMADURA	12	CARA	21	3
3	F	7	1	QUIRÚRGICA	27	BRAZO DERECHO	60	1
4	M	8	1	ACCIDENTE de TRÁNSITO	18	FRENTE	20	1
5	M	8	4	QUEMADURA	48	CUELLO	6.5	1
						BRAZO DERECHO	5	
						TORAX	8	
						HORQUILLA SUPRAESTERNAL	2.5	
6	F	12	1	QUIRÚRGICA	108	CADERA IZQUIERDA	18	1
7	M	4	1	QUIRÚRGICA	17	MANO IZQUIERDA	21	1
8	M	9	1	QUEMADURA	50	TORAX	40	1
9	F	13	2	QUIRÚRGICA	36	REGIÓN INGUINAL DERECHA	24	1
						REGIÓN INGUINAL IZQUIERDA	9	

Tabla II. Puntuación promedio y disminución según variable

VARIABLE	PUNTUACIÓN PREOP.	PUNTUACIÓN 3 MESES	DISMINUCIÓN	PUNTUACIÓN 6 MESES	DISMINUCIÓN 3 -6 MESES	DISMINUCIÓN TOTAL de PUNTUACIÓN
VASCULARIZACIÓN	1.8	1.2	0.6	1.1	0.1	**0.7**
PIGMENTACIÓN	1.9	1.6	0.3	1.4	0.2	**0.5**
ELASTICIDAD	3.05	1.8	1.25	1.5	0.3	**1.55**
GROSOR/ALTURA	1.5	1.4	O.1	1.3	0.1	**0.2**
PUNTUACIÓN TOTAL	**8.52**	**6.11**	**2.41**	**5.35**	**0.76**	**3,17**

($p<0.0001$) y la vascularización ($p=0.002$), mientras que durante la segunda evaluación el único ítem que alcanzó una diferencia estadísticamente significativa fue la elasticidad ($p = 0.03$)(Tabla IV).

En relación a la etiología dividimos el grupo de cicatrices por quemaduras y otras causas, conformando 2 grupos de 8 y 9 cicatrices respectivamente. La puntuación total promedio en la evaluación inicial para el grupo de cicatrices por quemadura fue de 8.75 y del grupo de otras etiologías fue de 8.3, encontrando valores similares iniciales en los 2 grupos. Al final de la evaluación, la disminución de la puntuación total promedio en la escala de Vancouver para el grupo de cicatrices por quemadura fue de 3.9 y la del grupo por otras causas fue de 2.5, sin diferencias estadísticamente significativas. La variable con mayor cambio en los 2 periodos de evaluación fue la elasticidad, mientras que la puntuación para grosor/altura fue la de menor disminución (Fig. 2 y 3).

Tabla III: Valores preoperatorios y a los 6 meses de postoperatorio en la escala de Vancouver (análisis mediante test de Wilcoxon).

VARIABLE	Valor promedio preoperatorio	Valor promedio 6 meses	Valor *p*
Vascularización	1.88	1.11	0.001
Pigmentación	1.94	1.41	0.008
Elasticidad	3.05	1.52	<0.0001
Grosor / altura	1.58	1.35	0.2
Total	8.52	5.35	< 0.0001

Tabla IV. Disminución de puntuación por periodo evaluado (análisis mediante test de Wilcoxon)

VARIABLE	Promedio Primera evaluación	Valor *p*	Promedio segunda evaluación	Valor *p*
Vascularización	1.23	0.002	1.11	0.5
Pigmentación	1.64	0.063	1.41	0.250
Elasticidad	1.88	<0.0001	1.52	0.003
Grosor / altura	1.41	0.25	1.35	1.00

Figura 2. Caso 2. Paciente de 2 años de edad con antecedentes de quemadura en cara por líquido hirviente (aceite). A y E. Preoperatorio, 2 años de edad. B y F. Postoperatorio a los 6 meses, primer procedimiento. C y G. Postoperatorio a los 6 meses, segundo. D y H. Postoperatorio a los 6 meses, tercer procedimiento (3 años y 6 meses de edad). El intervalo entre procedimientos fue de 6 meses. La cantidad de grasa infiltrada por procedimiento fue de 9 cc.

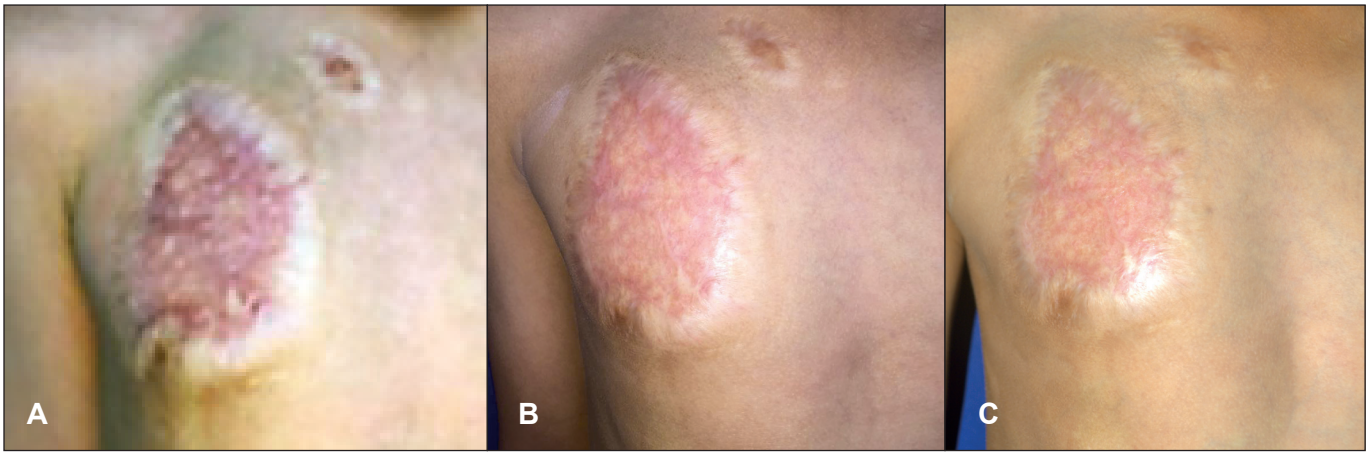

Figura 3. Caso 8. Paciente de 9 años de edad con cicatriz en cara anterior de tórax secundaria a quemadura; 1 sola sesión de lipoinjertos, volumen infiltrado 14 cc. A. Preoperatorio. B. Postoperatorio a los 3 meses. C. Postoperatorio a los 6 meses.

Discusión

Los resultados muestran una disminución en la puntuación promedio de las variables evaluadas por la escala de Vancouver, en mayor proporción dentro de los 3 primeros meses posteriores a la aplicación del lipoinjerto, con un posible efecto inicial mayor del tratamiento y mejoría en las características clínicas de la mayoría de las cicatrices teniendo en cuenta que las puntuaciones más bajas son las que se aproximan a las características de la piel normal.

Gustav Neuber, a finales del siglo XIX, fue el primero en lograr la corrección de las retracciones cicatriciales mediante la transferencia de tejido adiposo.[11] En 1895, Viktor Czerny transfirió un lipoma al seno de una paciente con asimetría mamaría con la finalidad de mejorar el aspecto y el tamaño.[12] En la década de los 90, Coleman sistematizó la realización de los lipoinjertos adicionando a la técnica la centrifugación del material aspirado y la reinyección distribuida en pequeños canales en un medio vascularizado.[13] Posteriormente se demostró que el tejido graso constituye una reserva de células ma-

CC BY NC SA

dre derivadas del tejido adiposo (ASC) con capacidad de diferenciación en múltiples líneas celulares.[6,14,15]

Los lipoinjertos tienen múltiples aplicaciones, tales como el manejo de la atrofia tisular localizada, la pérdida de tejido por trauma o resección de tumores, las deformidades craneofaciales congénitas, las asimetrías hemifaciales, quemaduras, el síndrome de dolor post-mastectomía, la neuralgia de Arnold y las cicatrices; en este último caso, algunos autores consideran que los lipoinjertos autólogos podrían promover la reorganización del tejido fibrótico y la regeneración de los tejidos blandos, llevando a una mejoría de las características de la cicatriz.[16]

Para mejorar la viabilidad del injerto se han propuesto 4 puntos clave en el procedimiento: la toma del tejido graso, el procesamiento de la muestra, el trasplante del injerto y los cuidados post-trasplante de la zona receptora.[17] En el presente estudio la toma de tejido graso se realizó mediante técnica tumescente y aspiración con jeringa, que se considera es la técnica menos traumática y que disminuye el sangrado; algunos autores consideran también que aumenta la viabilidad de los adipocitos.[18,19]

El método que empleamos para el procesamiento de los injertos fue la decantación; en un análisis realizado por Austen y col., se demuestra que no había diferencias significativas en la concentración de adipocitos viables y el número de células aisladas comparando la centrifugación con la decantación,[8] incluso Chajchir y col. no recomiendan efectuar lavado o alta centrifugación, porque estos procedimientos alteran la integración del injerto.[20]

Existe múltiple evidencia alrededor de la eficacia de los lipoinjertos en el tratamiento de las cicatrices. [21] Bruno y col. hallaron que la lipoinyección de las cicatrices, especialmente las secundarias a quemaduras, pueden cambiar drasticamente el estado quiescente de las mismas y llevar los tejidos a un estado de apariencia más sana, clínica e histológicamente.[22] Klingery col. usaron la técnica para el manejo de cicatrices por quemadura, reportando cambios clínicos e histológicos dados por depósito de nuevo colágeno, aumento de la vascularización local e hiperplasia dérmica en el contexto de formación de nuevo tejido.[4] En otro estudio, los autores usaron lipoinjertos en cicatrices de diferentes etiologías, úlceras y condiciones médicas relacionadas, demostrando su eficacia en el tratamiento de úlceras y cicatrices como resultado de sus efectos regenerativos. [23] Condé-Green y col. realizaron un análisis de la literatura disponible sobre el uso de tejido graso y las células madre derivadas del adipocito (ASCs), en la que fue posible concluir el efecto benéfico de los injertos grasos en las cicatrices.[24] Estudios en murinos también han demostrado aumento de la vascularización, remodelamiento de las cicatrices y disminución del dolor neuropático asociado a estas lesiones.[25] En una revisión sistemática realizada por Negenborn y col. sobre el uso de lipoinjertos autólogos en el tratamiento de cicatrices, los autores concluyen que los lipoinjertos proveen un efecto benéfico en el tejido cicatricial, con efectos secundarios limitados.[1]

La transferencia de grasa debe considerarse no solo como un medio de relleno sino como un medio de restauración y regeneración por medio del cual se induce una mejoría de la calidad del tejido, promoviendo una nueva vascularización y estimulando diversos procesos debido a su propiedad de inmunomodulación y llevando a la reversión de estados inflamatorios causados por el envejecimiento, las cicatrices y el trauma.[8]

Los resultados encontrados en nuestra serie de casos son concordantes con la evidencia expuesta. Todas las variables de la escala, a excepción del grosor/altura, presentaron diferencias estadísticamente significativas a los 6 meses de seguimiento en comparación con sus valores preoperatorios. En la evaluación por variables, los datos muestran que el ítem de la escala con mayor disminución en la puntuación de la escala en los 2 periodos de tiempo de seguimiento, alcanzando una diferencia estadísticamente significativa en comparación con los valores iniciales, fue la elasticidad. Los datos están a favor de un cambio en la consistencia de las cicatrices hacia un aspecto de mayor movilidad, suavidad y posible eliminación de retracciones.

La evidencia del uso de lipoinjertos para el tratamiento de cicatrices en niños es limitada. Jareño y col. realizaron un estudio para mostrar la utilidad de los lipoinjertos en diversas patologías en niños, incluyendo las cicatrices; los autores concluyen que es una técnica con buenos resultados estéticos.[3] Maione y col. evaluaron los lipoinjertos para el tratamiento de cicatrices en niños sometidos a cirugía para corrección de corta estatura, encontrando una reducción de la rigidez de la piel y una mejoría clínica de todos los parámetros de la escala utilizada para evaluación.[9] Por otra parte, en un ensayo clínico aleatorizado doble ciego, realizado por Gal y col. en pacientes pediátricos con cicatrices por quemadura tratados con lipoinjertos, no se encontró mejoría de las cicatrices con el uso de injertos grasos en comparación con las áreas inyectadas con solución salina; sin embargo, los autores consideran que los resultados pueden ser consecuencia de una cantidad insuficiente de injerto o por falta de más sesiones de injertos.[7] Respecto a esto último, la mayoría de pacientes de nuestra serie de casos recibieron solo una sesión, presentando alguna disminución la puntuación

de la escala de Vancouver, pero cabe resaltar que los mejores resultados los obtuvimos en una paciente que recibió lipoinyecciones seriadas (Fig. 2). Los aspectos más importantes a considerar en este caso son: la edad temprana a la que iniciamos el tratamiento (2 años), la ausencia de complicaciones del procedimiento, la localización de la cicatriz, la severidad y aspectos iniciales de la cicatriz y por último, los resultados satisfactorios después de 18 meses de tratamiento y 3 sesiones de lipoinjertos. En los demás casos se presentaron limitantes para realizar más de una sesión; la más común fue la negación por parte de los pacientes al considerar que la mejoría alcanzada con 1 procedimiento fue suficiente, 1 paciente cumplió la mayoría de edad y no pudo continuar el tratamiento en el hospital pediátrico y en algunos casos la cantidad de tejido adiposo para aspirar fue insuficiente. Este último factor es considerado por algunos autores como el principal factor limitante de la técnica en los niños.[10]

Durante el seguimiento a los pacientes, ninguno presentó ningún tipo de complicación intraoperatoria, temprana o tardía, lo que demuestra que es un procedimiento seguro de usar en una población infantil, tal y como también han reportado otros estudios realizados en niños.[3,9,10,18]. Klinger y col. revisaron una serie de casos que incluyó 1000 pacientes sometidos al procedimiento y no encontraron complicaciones intraoperatorias.[23] En nuestro caso, las medidas tomadas para prevenir complicaciones postoperatorias en los pacientes fueron: lipoaspiración con cánula del menor diámetro posible y punta roma, toma de grasa calculada para la superficie de la cicatriz, aplicación del injerto siempre de forma retrograda y en el espacio subdérmico, vendaje compresivo en el área donante para evitar hematomas y antibiótico profiláctico durante 5 días.

La principal desventaja publicada de la técnica es la tasa impredecible de reabsorción del tejido graso.[4] La mayoría de los estudios presentan una tasa de supervivencia del injerto del 50%,[17] variando la tasa de reabsorción entre el 20 y el 90%.[26] En este sentido hay que tener en cuenta que un número considerable de células adiposas maduras presentan apoptosis dentro de los primeros días posteriores a la lipotransferencia a causa de su baja tolerancia a la isquemia, por esta razón el éxito del procedimiento dependerá de la vascularización del lecho receptor y de la manipulación del injerto durante su toma y transferencia.[27] En los casos presentados resulta difícil la evaluación de la cantidad de injerto reabsorbida debido a que no los empleamos para aumentar volumen, sino que hicimos la transferencia de injerto de acuerdo a la cantidad calculada por superficie de la cicatriz sin realizar sobrecorrección.

A pesar de la falta de grandes estudios prospectivos, aleatorizados y controlados, la utilidad de los injertos de tejido adiposo y ASCs tiene ya documentados múltiples beneficios en el manejo de cicatrices cutáneas en adultos. Es necesario extender los estudios actuales hacia la aplicación de esta terapia en poblaciones infantiles y en heridas agudas o crónicas activas.[25] Lo que inicialmente se presentó como una técnica simple, donde solo bastaba con aspirar grasa y posteriormente insertarla en un área específica con fines cosméticos o reconstructivos, ha dado un vuelco significativo presentando en la actualidad una gran variedad de opciones según las necesidades del paciente.[17]

Las limitaciones de nuestro estudio están dadas por ser de tipo observacional, retrospectivo con una población pequeña; sin embargo, es uno de los pocos estudios que muestra resultados de los lipoinjertos para el tratamiento de cicatrices de cualquier etiología en niños. Se requieren más estudios aleatorizados de lipoinjertos seriados para conocer los alcances y la efectividad de la técnica para mejorar las cicatrices en niños, teniendo en cuenta como decimos, que nuestro estudio es una serie de casos.

Conclusiones

Presentamos una serie de casos de pacientes pediátricos manejados con transferencia de tejido graso para el tratamiento de cicatrices patológicas, en el cual mostramos mejoría clínica de las cicatrices tratadas evidenciada por la disminución de las puntuaciones en las variables evaluadas por la escala de Vancouver, en especial en la elasticidad y pigmentación, indicando la restitución de la calidad de la piel. El procedimiento, en la forma en que lo llevamos a cabo, fue un método relativamente sencillo y seguro en niños, que no presentó complicaciones en el grupo de pacientes intervenidos.

Dirección del autor

Dr. Oswaldo Javier Gómez Díaz
Universidad Nacional de Colombia
Facultad de Medicina
Departamento de Cirugía
Carrera 30 No. 45-03
Edificio 471
Bogotá – Colombia
Correo electrónico: ojgomezd@unal.edu.co

BY NC SA

Bibliografía

1. **Negenborn VL., Groen J., Smit JM., Niessen FB., Mullender MG**. The Use of Autologous Fat Grafting for treatment of scar tissue and scar - realted conditions: A systemati revision. *Plast Reconstr Surg*. 2016;137(1):31-43.
2. **Andrades P., Benítez S., Prado A.** Recomendaciones para el manejo de cicatrices hipertróficas y queloides. *Rev Chil Cir*. 2006;58(2):78-88.
3. **Jareño TM., Alonso VG., Blanco EL., Tárrega AD., Palacios EC., Ontalvillas PG., et al.** Aplicaciones de autoinjerto graso en pacientes pediátricos. *Cir Pediatr* 2013. 2014;26:189-194.
4. **Klinger M., Caviggioli F., Klinger FM., Giannasi PS., Bandi V., Banzatti B., et al.** Autologous Fat Graft in Scar Treatment. *J Craniofac Surg*. 2013;24(5):1610-1615.
5. **Pérez-Rodrigo S., Torres-Tabanera M.** Lipoinfiltración: Un método perfecto desde el punto de vista de imagen? *Cir plást iberolatinoam*. 2013;39(Supl. 1):S113-119.
6. **Dos-Anjos S., Mercader J., Katz AJ., Llull R.** Nuevo dispositivo para el aislamiento de la fracción estromal vascular a partir de lipoaspirados humanos: método de obtención y análisis de calidad celular. *Cir plást iberolatinoam*. 2013;39(Supl. 1):39-43.
7. **Gal S., Ramirez JI., Maguina P.** Autologous fat grafting does not improve burn scar appearance: A prospective , randomized , double-blinded , placebo-controlled , pilot study. *Burns* [Internet]. 2016;5-8.
8. **Lott-Caldeira AM., Robles-Mejía MB., Marrou-Pautrat W.** Transferencia de grasa autóloga en esclerodermia localizada y multicéntrica. *Cir plást iberolatinoam* 2016;42(3):285-292.
9. **Maione L., Memeo A., Pedretti L., Verdoni F., Lisa A., Bandi V., et al.** Autologous fat graft as treatment of post short stature surgical correction scars. *Injury* [Internet]. 2014;45:S126-32.
10. **Baptista C., Bertrand B., Philandrianos C., Degardin N., Casanova D.** Les particularités du lipofilling chez l 'enfant Autologous fat grafting in children. *Ann Chir Plast Esthet* [Internet]. 2016; Available from: http://dx.doi.org/10.1016/j.anplas.2016.04.008
11. **Neuber G.** Über die Wiederanheilung vollständig vom Körper getrennter, die ganze Fettschicht enthaltender Hautstücke. *Zbl f Chir*. 1893;30:16-17.
12. **Czerny V.** Drei plastische Operationen. III. Plastischer Ersatz der Brustdrüse durch ein Lipom. *Arch F Klin Chir*.1895;50:544-550.
13. **Coleman S.** Structural fat grafting. *Eur J Plast Surg.* 2005;27:354.
14. **Zuk PA., Zhu M., Ashjian P. et al.** Human adipose tissue is a source of multipotent stem cells. *Mol Biol Cell*. 2002;13:4279-4295.
15. **Zuk PA., Zhu M., Mizuno H. et al.** Multilineage cells from human adipose tissue: implications for cell based therapies. *Tissue Eng.* 2001;7:211-228.
16. **Lisa A., Summo V., Bandi V., Maione L., Murolo M., Klinger F., et al.** Case Report Autologous Fat Grafting in the Treatment of Painful Postsurgical Scar of the Oral Mucosa. *Case Rep Med*. 2015;2015:4-7.
17. **Lin J., Wang C.** Can We Standardize the Techniques for fat Grafting? *Clin Plast Surg*. 2015;42(2):199-208.
18. **Arana E., Pérez M., Barret JP.** Lipoinfiltrado enriquecido con células madre en población pediátrica con síndrome de Parry-Romberg. Actualización. *Cir plást iberolatinoam*. 2013;39(Supl. 1):S99-106.
19. **Coleman SR., Levi B.** The Current State of Fat Grafting. *Plast Reconstr Surg*. 2015;897-912.
20. **Chajchir A., Chajchir G.** Injerto graso con factores de crecimiento y células madre. *Cir plást iberolatinoam*. 2013;39 (Supl. 1):1-3.
21. **Pallua N., Baroncini A., Alharbi Z., Stromps JP.** Improvement of facial scar appearance and microcirculation by autologous lipofilling. *Br J Plast Surg* [Internet]. 2014;67(8):1033-1037.
22. **Bruno A., Santi G., Fasciani L., Cempanari M., Palombo M., Palombo P.** Burn Scar Lipofilling: Immunohistochemical and Clinical Outcomes. *J Craniofac Surg.* 2013;24(5):1806-1814.
23. **Klinger M., Lisa A., Klinger F., Giannasi S., Veronesi A., Banzatti B., et al.** Regenerative Approach to Scars, Ulcers and Related Problems wi h Fat Grafting. *Clin Plast Surg* [Internet]. 2015;42(3):345-352.
24. **Condé-Green A. et al.** Fat grafting and Adipose - derived regenerative Cells in Burn Wound Healing and Scarring: A Systematic Review of the Literature. *Plast Reconstr Surg*. 2015;137(1):302-312.
25. **Malenfant A., Forget R., Amsel R., Papillon J., Frigon JY.** Tactile, thermal and pain sensibility in burned patients with and without chronic pain and paresthesia problems. *Pain*. 1998;77:241-251.
26. **Li M., Wen H., Mm XJ., Mm HL., Mm YS., Mm YL., et al.** Cell-assisted lipotransfer in the clinical treatment of facial soft tissue deformity. *Plast Surg.* 2015;23(3):199-202.
27. **Bollero D., Pozza S., Gangemi EN., Marchi ADE., Ganem J.** Contrast-enhanced ultrasonography evaluation after autologous fat grafting in scar revision. *G Chir*. 2014;35:266-273.