CIRUGÍA PLÁSTICA IBERO-LATINOAMERICANA

Cir. plást. iberolatinoam.-Vol. 47 - Nº 3
Julio - Septiembre 2021 / Pag. 289-296

http://dx.doi.org/10.4321/S0376-78922021000300008

Original / Série clínica RECONSTRUCTIVO

Retalho sural medial na reconstrução do membro inferior

Medial sural artery perforator flap in lower extremity reconstruction

Gaspar C.

Carolina GASPAR*, Marta AZEVEDO*, Gustavo COELHO**
Horácio ZENHA**, Horácio COSTA***

Resumo

Introdução e objetivo. O retalho de perfurante da artéria sural medial foi descrito como um refinamento do retalho de gémeo medial. Apesar da sua história recente, já provou a sua utilidade, nomeadamente na reconstrução do membro inferior.

Neste artigo, os autores apresentam uma análise retrospetiva de casos em que o retalho sural medial foi aplicado no tratamento de defeitos do membro inferior.

Método. Apresentamos 10 doentes operados entre 2013 e 2018: 6 homens e 4 mulheres, num intervalo de idades entre os 27 e os 86 anos. A principal etiologia dos defeitos foi traumática. Os defeitos localizados entre o terço distal da coxa e o terço proximal da perna foram reconstruídos com retalhos pediculados, enquanto os defeitos mais distais foram cobertos com retalhos livres.

Resultados. As dimensões médias do retalho foram: 6.35 cm de largura, 10.9 cm de comprimento e 9.9 cm de comprimento de pedículo. Com a exceção de um caso, todos os retalhos se basearam numa única perfurante. Para além de uma necrose parcial de um dos retalhos livres, não houve complicações imediatas. Dois doentes necessitaram de enxertos de pele para encerramento da zona dadora, as restantes foram encerradas primariamente. O tempo médio de seguimento foi de 22.8 meses, não tendo havido registos de queixas relativas à zona dadora. Foi adquirida uma cobertura estável e esteticamente satisfatória em todos os casos.

Conclusão. O retalho sural medial é um retalho fasciocutâneo fino e maleável que proporciona, na reconstrução do membro inferior, uma cobertura like-with-like, com baixa morbilidade da zona dadora. Os aspetos menos positivos incluem uma disseção intramuscular potencialmente laboriosa e, por vezes, congestão venosa. Ainda assim, os bons resultados e a satisfação dos doentes, fazem deste retalho uma escolha acertada em casos selecionados.

Abstract

Background and objective. The medial sural artery perforator (MSAP) flap was first described as a refinement of the medial gastrocnemius flap. Despite its recent history, it has already proven to have several advantages and indications, namely in lower extremity reconstruction.

The authors present a retrospective case series with lower limb soft-tissue defects which were reconstructed with the MSAP flap.

Methods. Between 2013 and 2018, 10 patients were operated on: 6 men and 4 women, ranging in age from 27 to 86 years.

The main etiology of the defects was traumatic injury. The defects located between the distal third of the thigh and the proximal third of the leg were covered with pediculated flaps while the distal defects were covered with free flaps.

Results. The mean flap dimensions were 6.35 cm width, 10.9 cm length, and 9.9 cm pedicle length. All flaps except 1 were raised with a single perforator.

Apart from 1 case of partial free-flap loss, there were no short-term complications. Two patients required skin grafting of the donor site while the remaining were closed directly.

The mean follow-up time was 22.8 months and there were no donor site complaints. A stable and aesthetically satisfactory coverage was obtained in all cases.

Conclusions. The MSAP flap is a thin and pliable fasciocutaneous flap that can provide "like-with-like" tissue with minor donor site morbidity in lower limb reconstruction. Less positive characteristics include a potential laborious intramuscular dissection and occasional venous congestion. Still, the good results and satisfaction of the patients make this a wise choice in selected cases.

Palavras-Chave Retalho sural medial, Membro inferior, Retalho livre, Retalho de perfurantes em ilha.

Nível de evidência científica 4c Terapêutico

Aceito 8 maio /2021

Key words Medial sural artery perforator flap. Lower extremity, Free flap, Perforator island flap.

Level of evidence 4c Therapeutic

Accepted May 8 / 2021

Conflito de interesses: O autor declara não ter interesse financeiro relacionado ao conteúdo deste artigo.
Financiamento: Não houve fontes externas de financiamento para este trabalho.

* Interna de Cirurgia Plástica
** Assistente de Cirurgia Plástica
*** Diretor de Serviço de Cirurgia Plástica
Serviço de Cirurgia Plástica, Reconstrutiva, Craniomaxilofacial e Unidade de Microcirurgia - Centro Hospitalar Vila Nova de Gaia/Espinho, Portugal

https://creativecommons.org/licenses/by-nc-sa/4.0/
www.ciplaslatin.com - (ISSN 0376-7892 eISNN 1989-2055)

Introdução

Os retalhos de perfurantes são uma importante ferramenta nas diversas áreas de diferenciação da cirurgia plástica, não sendo a reconstrução do membro inferior uma exceção.[1] O retalho de perfurantes da artéria sural medial (*medial sural artery perforator* - MSAP) foi descrito pela primeira vez por Cavadas em 2001[2] e, desde então, tem mostrado a sua versatilidade. Apesar de, atualmente, ser utilizado maioritariamente para a reconstrução da cavidade oral,[3] é frequentemente aplicado na cobertura dos membros inferiores e superiores.[4,5] De facto, as características deste retalho, fino e maleável com um pedículo longo e com baixa morbilidade da zona dadora, fazem com que seja uma opção adequada para defeitos compostos de tamanho médio do membro inferior.[5–9] A propósito da versão pediculada, Wong et al. mostrou que permite cobertura de cerca de 15% da área de superfície do membro inferior, nomeadamente das regiões do joelho e do terço proximal da perna.[10,11] No mesmo estudo, provou ser o retalho de perfurantes mais eficiente, quando comparado com o retalho antero-lateral da coxa de fluxo reverso (RF-ALT), com o retalho de perfurantes da artéria tibial posterior (PTAP) e com o retalho de perfurantes da artéria peronial (PAP).[10] Já a versão livre proporciona uma reconstrução "like-with-like", duradoura e sem espessura excessiva, fatores importantes na reconstrução dos defeitos mais distais. Além disso, mantém a zona dadora na mesma área anatómica do defeito.[5,7–9]

Neste artigo, é descrita a experiência dos autores na reconstrução de defeitos do membro inferior de várias etiologias com o retalho MSAP.

Materiais e métodos

Entre 2013 e 2018, 10 doentes com defeitos dos tecidos moles do membro inferior foram submetidos a reconstrução com o retalho MSAP, pediculado ou livre. Incluíam 6 homens e 4 mulheres, com idades compreendidas entre os 27 e os 86 anos, sendo a idade média de 52.7 anos. As causas dos defeitos foram: trauma agudo por acidente rodoviário ou atropelamento em 5 doentes, ulceração crónica (após queimadura, infeção ou hematoma) em 3 doentes, e cicatriz instável pós-traumática nos restantes 2 doentes. Os 6 retalhos pediculados foram utilizados em defeitos localizados entre o terço distal da coxa e o terço proximal da perna, incluindo a face anterior do joelho. Por outro lado, os 4 defeitos distais – localizados no dorso do pé, na região do tendão de Aquiles ou na região do calcâneo, foram cobertos com retalhos livres, elevados da perna ipsilateral.

Técnica Cirúrgica

Recorrendo a uma sonda de ultrassons em modo doppler, é marcada a localização das principais perfurantes da artéria sural medial, seguindo a orientação de uma linha traçada desde o centro da fossa poplítea até ao maléolo medial. O retalho é desenhado de acordo com o molde do defeito, posicionando a perfurante escolhida no seu terço proximal, para maior comprimento de pedículo. É realizado um pinch-test para testar a possibilidade de encerramento primário. O doente pode estar em decúbito dorsal (*frog-legged*), ventral ou lateral, dependendo da localização do defeito. É colocado um garrote na raiz da coxa, sem exsanguinação prévia do membro, para manter algum preenchimento venoso.

A disseção do retalho é feita preferencialmente com lupas. Começa com a incisão anterior da palete cutânea, indo até à profundidade da fáscia muscular, e continua com a disseção subfascial até visualização das perfurantes escolhidas. Por vezes o desenho do retalho tem de ser alterado, caso a localização das perfurantes seja diferente do expectável. As perfurantes são seguidas até à origem dos vasos surais mediais nos vasos poplíteos ou até a um ponto que permita suficiente comprimento de pedículo, arco de rotação e calibre (no caso dos retalhos livres). Tal implica uma disseção intramuscular meticulosa, evitando sempre a manipulação excessiva das perfurantes e poupando os nervos motores. Neste ponto, é feita a incisão da restante palete cutânea e o retalho é dissecado pelo seu componente posterior até à elevação completa, tendo sempre em mente que as perfurantes não devem estar sob tensão. O garrote é desinsuflado e, após confirmação da perfusão adequada, o retalho é transferido para o defeito. De seguida, nos casos de retalho livre, são realizadas as anastomoses microcirúrgicas aos vasos recetores escolhidos, preferencialmente sob a ampliação do microscópio. As veias concomitantes foram suficientes para drenagem venosa adequada nesta série de casos, não tendo sido utilizadas veias do sistema superficial.[7,8,12]

Após hemostase apropriada, se possível, a zona dadora é encerrada diretamente. Quando o defeito é demasiado largo (normalmente superior a 6 cm), é mais seguro recorrer a um enxerto de pele parcial para encerramento, de modo a evitar um possível síndrome de compartimento ou eventual deiscência da sutura.

O membro deve ser imobilizado de modo a prevenir o estiramento do pedículo com a mobilidade das articulações vizinhas.

Resultados

Quanto às dimensões da palete cutânea, o comprimento médio foi de 10.9 cm (entre 9 e 16 cm) e a largura

média de 6.35 cm (entre 4.5 e 8 cm). O comprimento médio do pedículo foi de 9.9 cm (entre 8.5 e 11 cm). Nove dos 10 retalhos foram baseados numa única perfurante, a única exceção foi baseada em 2 perfurantes. Em 3 dos casos de retalhos livres, os vasos recetores foram os tibiais posteriores e as anastomoses foram termino-laterais. O restante foi anastomosado topo-a-topo aos vasos tibiais anteriores. A zona dadora foi encerrada primariamente em 8 dos casos, os restantes 2 necessitaram de um enxerto de pele parcial.

Quanto a complicações imediatas, não foram registadas perdas totais do retalho, infeções ou hematomas. Ocorreu uma necrose parcial de um retalho livre, num doente fumador, que necessitou de desbridamento e plastia com enxerto de pele parcial, num procedimento secundário. Não houve necessidade de revisões nos restantes casos.

O tempo médio de internamento hospitalar foi de 5 dias e o tempo médio de seguimento foi de 22.8 meses. Ao longo do tempo, os retalhos preservaram a boa qualidade dos tecidos, e mantiveram-se estética e funcionalmente bem-adaptados, maleáveis, sem espessura excessiva, permitindo mobilidade articular sem restrições e compatibilidade com a roupa e calçado. Não foi registada nenhuma queixa de relevo em relação às zonas dadora ou recetora, nomeadamente dor ou parestesia. A zona dadora cicatrizou sem complicações em todos os casos, deixando as cicatrizes expectáveis, mas que foram bem aceites por todos os doentes (Tabela I).

Apresentamos como exemplo alguns casos clínicos selecionados do grupo de estudo.

Casos clínicos

Caso 2. Um homem de 27 anos sofreu um acidente de mota que resultou numa fratura Gustillo IIIb da tíbia e perónio proximais, para além de um defeito dos tecidos moles da face antero-lateral da perna, com exposição óssea (Fig. 1). Em contexto de Urgência, a equipa de Ortopedia procedeu ao desbridamento e à osteossíntese com fixador externo. Quinze dias depois, a área de exposição óssea foi coberta com um retalho MSAP pediculado, enquanto as restantes áreas cruentas foram cobertas com enxertos de pele parcial, assim como a zona dadora, cujas dimensões (7 x 10 cm) não permitiram o encerramento primário. Após 12 meses, apesar das cicatrizes extensas, estas estão limitadas à própria perna, o que representa uma vantagem do retalho MSAP em relação a outros retalhos. O resultado funcional é bom, não havendo qualquer comprometimento da flexão ou extensão do joelho.

Caso 4. Uma mulher de 57 anos sofreu uma queda que resultou num hematoma e consequente necrose cutânea

Tabela I. Dados dos doentes

Caso	Sexo	Idade	Etiologia	Localização do defeito	Dimensões do retalho	Tipo de retalho	Número de perfurantes	Comprimento do pedículo	Encerramento da zona dadora	Tempo de seguimento
1	F	35	Trauma – Acidente de viação	Face anterior do joelho	4,5x13 cm	Pediculado	1	8.5 cm	Primário	32 meses
2	M	27	Trauma – Acidente de viação	Face antero-lateral do 1/3 proximal da perna	7x10 cm	Pediculado	1	10 cm	Enxerto de pele parcial	28 meses
3	F	86	Úlcera crónica pós queimadura química	Face posterior do 1/3 distal da coxa	5x9 cm	Pediculado	1	11 cm	Primário	28 meses
4	F	57	Úlcera crónica pós queda e hematoma	Face anterior do joelho	6x16 cm	Pediculado	1	10,5 cm	Primário	25 meses
5	M	43	Trauma – Acidente de viação	Face antero-lateral do 1/3 proximal da perna	8x11 cm	Pediculado	1	11 cm	Primário	32 meses
6	M	46	Cicatriz instável pós trauma (atropelamento)	Face posterior do calcâneo	8x11 cm	Livre	1	9 cm	Primário	28 meses
7	M	52	Trauma – Acidente de viação (atropelamento)	Face postero-lateral do joelho	8x10 cm	Pediculado	1	10.5 cm	Enxerto de pele parcial	18 meses
8	M	56	Úlcera crónica pós infeção de ferida cirúrgica	Região do tendão de Aquiles	7x9 cm	Livre	1	10 cm	Primário	19 meses
9	M	58	Cicatriz instável pós trauma	Face posterior do calcâneo	5x10 cm	Livre	1	9.5 cm	Primário	10 meses
10	F	67	Trauma – Acidente de viação (atropelamento)	Dorso do pé	5x10 cm	Livre	2	9 cm	Primário	8 meses

CC BY NC SA

Fig. 1. Caso 2. A-C. Um acidente de viação resultou numa fratura Gustillo IIIb e num defeito tegumentar da face antero-lateral da perna, com exposição óssea. Quinze dias depois, a área de osso exposto foi reconstruída com um retalho MSAP pediculado, enquanto as restantes áreas cruentas foram cobertas com enxertos de pele parcial. D-F. Após 12 meses, o resultado funcional é bom, sem comprometimento da flexão ou extensão do joelho.

da face anterior do joelho esquerdo, que posteriormente deu origem a uma úlcera crónica (Fig. 2). Os seus antecedentes pessoais de diabetes e obesidade possivelmente prejudicaram a cicatrização, pelo que a rótula ficava recorrentemente exposta. Uma vez que o retalho MSAP tem um pedículo longo (10.5 cm neste caso), o seu arco de rotação permite que seja usado para a cobertura de defeitos da face anterior do joelho, sem tensão. A palete cutânea tinha 6 x 16 cm e a zona dadora foi encerrada primariamente. Seis meses depois, o retalho continua bem vascularizado e resistente, prevenindo com sucesso a recorrência da úlcera.

Caso 6. Um homem de 46 anos tinha uma cicatriz instável na região posterior do calcâneo esquerdo, com ulceração recorrente, desde que foi atropelado na infância (Fig. 3). Após desbridamento, o defeito foi coberto com um retalho livre MSAP com 8 x 11 cm, elevado da perna ipsilateral, e com anastomoses microcirúrgicas termino-laterais aos vasos tibiais posteriores. A zona dadora foi encerrada primariamente. A espessura e maleabilidade do retalho permite-lhe manter um contorno adequado da perna e pé e calçar um sapato normal sem dificuldade.

Discussão

As principais causas de perdas tegumentares dos membros inferiores são o trauma (maioritariamente devido a acidades de viação); excisões tumorais e úlceras crónicas, que por sua vez podem ter as mais diversas etiologias. Quando os defeitos são suficientemente profundos para expor estruturas nobres ou material de os-

Fig. 2. Caso 4. A. Úlcera crónica do joelho com exposição óssea causada por uma queda com hematoma e necrose cutânea. B-C. Uma vez que o retalho MSAP tem um pedículo longo, o seu arco de rotação possibilita a cobertura de defeitos da face anterior do joelho, sem tensão. D. Seis meses depois, o retalho mantém a sua qualidade e resistência, prevenindo com sucesso a recorrência da úlcera.

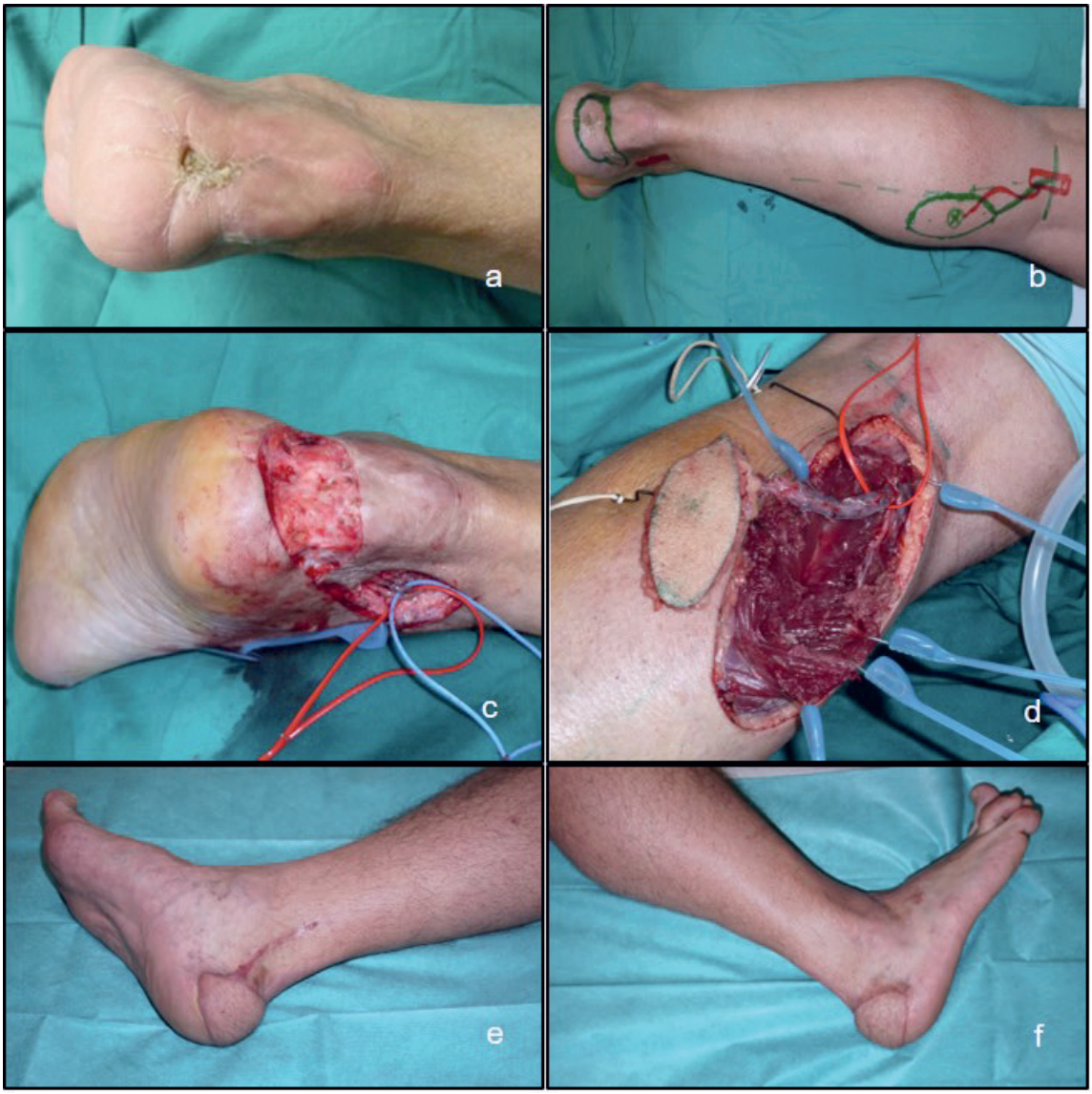

Fig. 3. Caso 6. A. Cicatriz instável na face posterior do calcâneo, com ulceração recorrente, após atropelamento na infância. B-D. Após desbridamento, o defeito foi reconstruído com um retalho livre MSAP ipsilateral, com anastomoses termino-laterais aos vasos tibiais posteriores. E-F. A maleabilidade do retalho permitiu a manutenção do contorno adequado da perna e a capacidade de calçar um sapato normal, como mostrado 12 meses depois.

CC BY NC SA

teossíntese/protésico, a cobertura com enxertos de pele está contraindicada e há a necessidade de reconstruir o defeito com um retalho, que proporciona tecidos mais resistentes e estáveis. Para obter um bom resultado, a escolha do retalho deve ter em conta vários fatores: tamanho, localização e contornos do defeito, assim como a adaptação da zona dadora e a sua morbilidade associada.[12] A emergência dos retalhos de perfurantes deu origem à introdução do retalho MSAP, em 2001 por Cavadas et al.[2] e por Hallock,[13] no armamentário dos retalhos fasciocutâneos, sendo hoje usado não só para o membro inferior, mas também para a cabeça e pescoço e para o membro superior.[4,14]

O retalho MSAP é um retalho fasciocutâneo habitualmente irrigado por perfurantes musculocutâneas provenientes do gastrocnémio medial. De acordo com estudos anatómicos de Wang et al., a vascularização da pele da região vem de perfurantes da artéria sural medial ou dos seus ramos, sendo este o cenário mais prevalente, ou da artéria sural mediana (8.82% na sua série de casos).[8] As perfurantes proximais e distais estão, como descrito no trabalho de Wong et al. e de acordo com outros estudos anatómicos,[8,14–16] a uma distância média de 10 a 16 cm da fossa poplítea. Após disseção muscular retrógrada, podem ser encontrados diferentes padrões de ramificação, como descrito por Hallock: 30% das perfurantes originam-se do tronco principal da artéria sural medial, 60% do segundo ramo, e 10%, como anteriormente citado, da artéria sural mediana.[8,13] A dissecção é laboriosa,[16] mas pode proporcionar um comprimento médio de pedículo de 10.1 cm, como reportado numa revisão sistemática e meta-análise de Abdou et al., em que são considerados 35 estudos incluindo 526 retalhos MSAP. Esta meta-análise mostra também uma dimensão média dos retalhos de 6 x 9.8 cm.[3]

Neste ponto, podemos entender que, utilizando este retalho, evitamos o sacrifício não só de uma artéria major da perna como também do gastrocnémio medial, que é classicamente usada como um retalho muscular para cobertura de defeitos locais.[7,9] Funcionalmente isto é apenas significativo em tarefas mais exigentes como marcha rápida ou a subir. Ao optar por um retalho de perfurantes, a espessura excessiva inerente ao retalho de gémeo medial é também evitada.[6] O pedículo longo do retalho MSAP proporciona um bom arco de rotação no caso dos retalhos em ilha e, no caso dos retalhos livres, permite a anastomose a locais distantes à zona de maior lesão traumática.[6,7,9] Para além disso, o calibre de 2 mm da artéria e de 4 mm das veias concomitantes é habitualmente suficiente para a realização de anastomoses tecnicamente lineares.[7,15]

O retalho MSAP é fino e maleável, o que facilita a sua adaptação aos contornos da zona recetora, evitando espessura excessiva e consequente limitação da excursão das articulações e da utilização de calçado.[7,11] Na reconstrução do membro inferior, proporciona tecido like-with-like,[5,9] mas as suas características tornaram-no popular também na reconstrução da cabeça e pescoço, para alguns autores suplantando o retalho antebraquial radial pela menor morbilidade da zonada dadora, e o retalho ALT, pela sua menor espessura.[4,12] Estão também descritos retalhos quiméricos com músculo, tendão, nervo sural medial e veia pequena safena.[17,18]

Por outro lado, o retalho MSAP também tem algumas desvantagens. A dissecção das perfurantes é desafiadora e requer técnica microcirúrgica avançada; a sua manipulação excessiva e consequente vasoespasmo deve ser evitada ao máximo, uma vez que pode levar a défices de perfusão com perda parcial ou total do retalho.[6,7,9] Uma das maiores preocupações com este retalho é a cicatriz da zona dadora.[7,9,15] Embora a maior parte das vezes seja encerrada diretamente, resultando numa cicatriz linear, a sua localização pode representar um problema estético para alguns doentes, nomeadamente para as mulheres. Se for utilizado um enxerto de pele parcial, a cicatriz pode ser ainda menos apelativa.[7,8] Apesar disso, a meta-análise de Abdou et al. reportou apenas 1.9% de taxa de complicações da zona dadora, com um OR de 5.3 se a zona dadora de um retalho com largura superior a 5.75 cm for encerrada primariamente. A taxa de complicações global reportada é de 14.3%, o que vai de encontro a este artigo, 1 caso em 10 (10%), o que se pode considerar aceitável.[3]

Conclusão

O retalho MSAP é um retalho versátil, apropriado para a cobertura de defeitos de tamanho médio do membro inferior. Pediculado ou livre, tem a vantagem, em relação a outros, de manter a zona dadora na mesma região anatómica que a recetora, minimizando o impacto da cicatriz que se adiciona. Contudo, tem também sido largamente utilizado na reconstrução de outras partes do corpo, com bons resultados.

Endereço do autor

Dra. Carolina Gaspar
Servicio de Cirugía Plástica
Centro Hospitalar Vila Nova de Gaia / Espinho
Rua Conceição Fernandes, s/n
4434-502 Vila Nova de Gaia, Portugal
Correo electrónico: carolinagaspar.bb@gmail.com

Bibliografía

1. **Schaverien M., Saint-Cyr M.** Perforators of the lower leg: Analysis of perforator locations and clinical application for pedicled perforator flaps. *Plast Reconstr Surg*. 2008;122(1):161-170.
2. **Cavadas PC., Sanz-Giménez-Rico JR., la Cámara AG., Navarro-Monzonís A., Soler-Nomdedeu S., Martinez-Soriano F.** The Medial Sural Artery Perforator Free Flap. *Plast Reconstr Surg*. 2001;108(6):1609-1615.
3. **Daar DA., Abdou SA., Cohen JM., Wilson SC., Levine JP.** Is the Medial Sural Artery Perforator Flap a New Workhorse Flap? A Systematic Review and Meta-Analysis. *Plast Reconstr Surg*. 2019;143(2):393e-403e.
4. **Ives M., Mathur B.** Varied uses of the medial sural artery perforator flap. *J Plast Reconstr Aesthetic Surg*. 2015;68(6):853-858.
5. **Chen SL., Chen TM., Lee CH.** Free medial sural artery perforator flap for resurfacing distal limb defects. *J Trauma - Inj Infect Crit Care*. 2005;58(2):323-327.
6. **Ling BM., Wettstein R., Staub D., Schaefer DJ., Kalbermatten DF.** The medial sural artery perforator flap: The first choice for soft-tissue reconstruction about the knee. *J Bone Jt Surg - Am Vol*. 2018;100(3):211-217.
7. **Hallock GG.** Medial sural artery perforator free flap: Legitimate use as a solution for the ipsilateral distal lower extremity defect. *J Reconstr Microsurg*. 2014;30(3):187-192.
8. **Wang X., Mei J., Pan J., Chen H., Zhang W., Tang M.** Reconstruction of distal limb defects with the free medial sural artery perforator flap. *Plast Reconstr Surg*. 2013;131(1):95-105.
9. **Chen SL., Chuang CJ., Chou TD., Chen TM, Wang HJ.** Free medial sural artery perforator flap for ankle and foot reconstruction. *Ann Plast Surg*. 2005;54(1):39-43.
10. **Wong JKF., Deek N., Hsu CC., Chen HY., Lin CH., Lin CH.** Versatility and "flap efficiency" of pedicled perforator flaps in lower extremity reconstruction. *J Plast Reconstr Aesthetic Surg*. 2017;70(1):67-77.
11. **Shim JS., Kim HH.** A novel reconstruction technique for the knee and upper one third of lower leg. *J Plast Reconstr Aesthetic Surg*. 2006;59(9):919-926.
12. **Toyserkani NM., Sørensen JA.** Medial sural artery perforator flap: a challenging free flap. *Eur J Plast Surg*. 2015;38(5):391-396.
13. **Hallock GG.** Anatomic basis of the gastrocnemius perforator-based flap. *Ann Plast Surg*. 2001;47(5):517-522.
14. **Kim HH., Jeong JH., Seul JH., Cho BC.** New design and identification of the medial sural perforator flap: An anatomical study and its clinical applications. *Plast Reconstr Surg*. 2006;117(5):1609-1618.
15. **Hallock GG.** A pragmatic evaluation of the role of the medial sural artery perforator flap. *J Xiangya Med*. 2018;3:19-19.
16. **Wong MZ., Wong CH., Tan BK., Chew KY., Tay SC.** Surgical anatomy of the medial sural artery perforator flap. *J Reconstr Microsurg*. 2012;28(8):555-559.
17. **Han SE., Lee KT., Mun GH.** Muscle-chimaeric medial sural artery perforator flap: A new design for complex three-dimensional knee defect. *J Plast Reconstr Aesthetic Surg*. 2014;67(4):571-574.
18. **Zheng H., Liu J., Dai X, Schilling AF.** Free conjoined or chimeric medial sural artery perforator flap for the reconstruction of multiple defects in hand. *J Plast Reconstr Aesthetic Surg*. 2015;68(4):565-570.

Comentário ao artigo "Retalho sural medial na reconstrução do membro inferior"

Bruno DAGNINO URRUTIA
Cirurgião plástico, Membro do Capítulo de Cirurgia Oncológica do FILACP 2020-2022
Coordenador do Serviço de Cirurgia Plástica, Universidad de los Andes, Santiago, Chile

A Dra. Gaspar apresenta uma interessante série de 10 casos operados em 6 anos, analisados retrospetivamente, em que avalia a cobertura de defeitos dos membros inferiores de origem preferencialmente traumática, utilizando o retalho de perfurantes da artéria sural medial (MSAP).

Nesta série de casos foram utilizados retalhos MSAP para reconstrução de defeitos, definidos como de tamanho médio, que beneficiavam de cobertura com retalhos fasciocutâneos com um pedículo vascular de comprimento adequado. Em relação à vascularização, em 4 casos foram feitos retalhos livres microcirúrgicos e em 6 casos foram feitos retalhos pediculados, o que adiciona especial interesse à série, pois evidencia a versatilidade do método.

O retalho é definido como fino e maleável, o que parece adequado e semelhante ao conceito de *glabrous skin flaps*, definido por Bunke e Buntic,[1] exceto pela presença de pelos. Essas características tornam-no especialmente útil na cobertura de defeitos da região distal da perna, do tornozelo e do pé, onde a flexibilidade e a espessura fina providenciam utilidade funcional inestimável à reconstrução, e o tornam uma zona dadora alternativa interessante.

Em relação à série, trata-se de um número razoável de casos, mas insuficiente para tirar conclusões definitivas. As vantagens e desvantagens do método são adequadamente destacadas, sendo que já me referi às primeiras. As desvantagens são poucas e baseiam-se essencialmente na dificuldade técnica inerente à disseção intramuscular. Neste aspeto, principalmente relativamente à cobertura do joelho e do terço proximal da perna, parece difícil competir com a alternativa tradicional e muito mais fácil, que é o retalho muscular pediculado de gastrocnémio medial. O gastrocnémio medial tem a vantagem de poder fornecer tecido para preencher cavidades, enquanto o MSAP oferece uma cobertura cutânea de melhor qualidade e tem um menor impacto na zona dadora, pois respeita a massa muscular.

CC BY NC SA

Quanto à cobertura do terço distal da perna, tornozelo e pé, o retalho MSAP é sem dúvida comparável ou até superior a outras alternativas amplamente utilizadas, como o retalho livre anterolateral da coxa e o retalho livre muscular gracilis. Permite também alguma versatilidade no posicionamento do paciente na mesa de operações, evitando assim mudanças durante a cirurgia, encurtando o tempo cirúrgico.

Nesta série é apresentada uma complicação - perda parcial do retalho com necessidade de reconstrução com enxerto de pele, correspondendo a um percentual (embora o número de casos seja limitado para esse fim) inferior ao relatado na literatura citada pela autora.

Aspetos identificados para melhoria desta apresentação de casos:

- O tempo médio de acompanhamento parece curto para reconstruções de áreas com elevada carga mecânica, incluindo suporte de peso e cisalhamento (face posterior do calcâneo, Aquiles e dorso do pé). Sabemos que, a longo prazo, problemas de atrofia ou ulceração aparecem em um número considerável de casos.
- Falta a descrição do tempo operatório (em minha opinião um fator importante a ter em consideração ao comparar ou escolher uma técnica), bem como uma análise ou descrição da possível causa da necrose parcial no caso que sofreu esta complicação (isquemia, congestão venosa, etc. …).

Dito isto, congratulo a Dra. Gaspar e a sua equipe pela elegante apresentação de uma técnica que pode contribuir para a prática cirúrgica de muitos, inclusive eu.

Bibliografía

1. **Bunke G. Buntic R.** Glabrous skin flaps. In Flaps and Reconstructive Surgery. Ed. Wei F, Mardini S. Elsevier Ed. 2009, Chapter 33, Pp. 457-472.

Resposta ao comentário do Dr. B. Dagnino

Carolina GASPAR

Gostaria de começar por agradecer ao Dr. Dagnino pelo seu construtivo comentário, que foca os pontos importantes do artigo e que contribui para a discussão científica.

Tal como referido pelo Dr. Dagnino, o retalho MSAP apresenta diversas vantagens, nomeadamente o facto de ser um retalho fino e maleável, que se adapta bem a defeitos do membro inferior, com uma baixa morbilidade de zona dadora. É verdade que partilha características com os retalhos de pele glabra, no entanto, permite o levantamento de maior quantidade de tecido, e com um maior pedículo vascular. A presença de pelos no MSAP é especialmente incómoda na reconstrução intraoral, mas também pode ser esteticamente desfavorável na reconstrução do membro inferior. Se justificável, pode ser feita depilação a laser. Ainda assim, a versatilidade deste retalho tem feito crescer a sua utilização nas diversas regiões anatómicas.

É verdade que a disseção intramuscular pode ser tecnicamente desafiante, e aqui destaca-se a importância da presença duma equipa experiente em disseção de perfurantes. A decisão em relação a que retalho usar, seja em comparação a outros retalhos pediculados, como o gastrocnémio medial, ou a outros retalhos livres, como o ALT, deve ser feita caso a caso. Nesta série de casos, fosse pela necessidade de manter um contorno adequado do membro inferior, fosse pela vantagem de manter o gastrocnémio integro, ou pela vantagem de manter a zona dadora na mesma região anatómica, considerou-se que o MSAP seria uma boa opção reconstrutiva.

O tempo de seguimento dos doentes no momento da escrita do artigo não é muito elevado, considerando a necessidade de durabilidade destas reconstruções. Podemos, no entanto, afirmar, que neste momento o tempo médio de seguimento já é de 55 meses, e que as reconstruções se mantêm estáveis. Houve um caso de necessidade de drenagem de coleção subretalho ao fim de 1 ano de pós-operatório, mas sem outras intercorrências. O caso descrito de perda parcial do retalho aparentemente sofreu isquemia arterial da região distal – o facto do doente ser fumador pode ter tido algum contributo.

Para finalizar, acrescento a informação da duração das cirurgias: uma média de 3 horas para os casos pediculados e uma média de 6 horas para os casos microcirúrgicos.