

Non-surgical acute abdomen: intestinal tuberculosis

S. López García, L. Alonso Fernández, M. Alvite Canosa and C. Gómez Freijoso

Service of General Surgery "A". Complejo Hospitalario Universitario. A Coruña, Spain

CLINICAL CASE

This was a 21-year-old woman with nonspecific findings in her clinical history, who was operated on for abdominal pain with generalized peritonism, high fever, and severe leukocytosis.

No alterations were seen in her thorax.

The following was found during the procedure: turbid ascites and generalized peritoneal seeding, particularly in the terminal ileum.

A histological examination of biopsy samples revealed tuberculoid granulomas suggestive of miliary seeding.

The patient was treated for six months with three tuberculostatic drugs (isoniazid, rifampicin, pyrazinamide), and remains asymptomatic to this day.

Diagnosis: intestinal tuberculosis.

DISCUSSION

We report a case illustrating the difficulty of diagnosing intestinal tuberculosis, especially when it affects an immunosuppressed patient without evidence of pulmonary disease. Generally speaking, the clinical presentation and complementary tests are nonspecific; in most cases, only a histopathological examination reveals the diagnosis (Figs. 1 and 2).

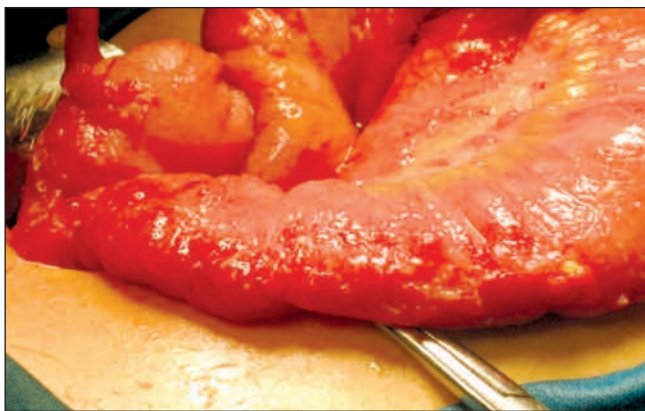

Fig. 1. Granulomatous seeding. The most severely involved organ is the terminal ileum.
Siembra granular. Afectación más intensa en íleon terminal.

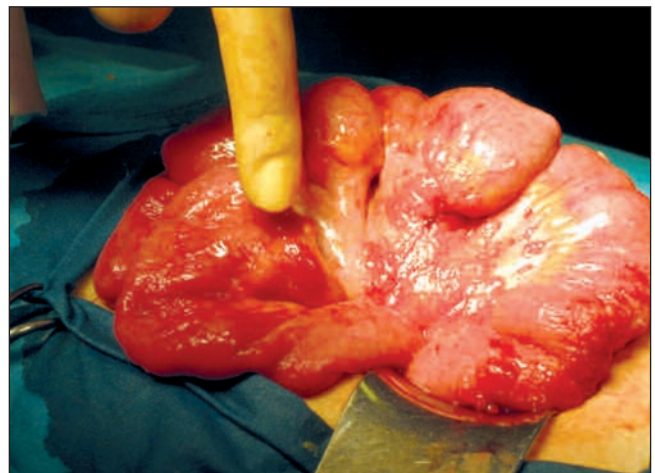


Fig. 2. Thickening of intestinal loops and granulomatous seeding.
Engrosamiento de asas intestinales y siembra granular.

RECOMMENDED REFERENCES

1. Khan R, Abid S, Jafri W, Abbas Z, Hameed K, Ahmad Z. Diagnostic dilemma of abdominal tuberculosis in non-VIH patients: an ongoing challenge for physicians. *World J Gastroenterol* 2006; 12(39): 6371-5.
2. Haddad FS, Ghossain A, Sawaya E, Nelson AR. Abdominal tuberculosis. *Dis Colon Rectum* 1987; 30(9): 724-35 (Review).
3. Schulze K, Warner HA, Murray D. Intestinal tuberculosis: experience at a Canadian teaching institution. *Am J Med* 1977; 63(5): 735-45.

Abdomen agudo no quirúrgico: tuberculosis intestinal

S. López García, L. Alonso Fernández, M. Alvite Canosa y C. Gómez Freijoso

Servicio de Cirugía General "A". Complejo Hospitalario Universitario. A Coruña

CASO CLÍNICO

Mujer de 21 años, sin antecedentes de interés, que se interviene quirúrgicamente, por cuadro de dolor abdominal con peritonismo generalizado, fiebre alta y leucocitosis importante.

Radiografía de tórax, sin alteraciones.

En la intervención se encuentra: ascitis turbia y siembra granular peritoneal generalizada, sobre todo, en íleon terminal.

El estudio histológico de las biopsias recogidas, demostraron granulomas tuberculoides, sugestivos de siembra miliar.

La paciente ha recibido durante seis meses, tratamiento con tres antituberculosos (isoniacida, rifampicina y piracinamida), estando ahora asintomática.

Diagnóstico: se trata de un caso de tuberculosis intestinal.

DISCUSIÓN

La TI es una entidad rara en los países occidentales, cuya incidencia se ha incrementado en los últimos años, por la llegada de inmigrantes desde zonas endémicas y a la afectación a pacientes VIH. La clínica suele ser inespecífica y el diagnóstico difícil, ya que en el 25% de los pacientes, la Rx tórax es normal.

El lugar más frecuente de afectación es la región ileocecal.

El tratamiento de elección es médico con drogas antituberculosas durante 6 meses, reservándose la cirugía para las complicaciones (Figs. 1 y 2).