1130-0108/2013/105/2/115-116
Revista Española de Enfermedades Digestivas
Copyright © 2013 Arán Ediciones, S. L.

Rev Esp Enferm Dig (Madrid)
Vol. 105, N.° 2, pp. 115-116, 2013

Cartas al Editor

Enfermedad perianal severa y degenerada a adenocarcinoma. ¿Es necesaria una vigilancia estrecha en la enfermedad perianal de larga evolución?

Palabras clave: Enfermedad de Crohn. Enfermedad perianal. Adenocarcinoma perineal.

Key words: Crohn's disease. Perianal disease. Perineal adenocarcinoma.

Sr. Editor:

A pesar de que las fístulas perineales son frecuentes en la evolución de la enfermedad de Crohn (EC), en torno al 30-50 % de los casos, su transformación maligna es extremadamente rara, del 0,004 al 0,7 % (1).

Caso clínico

Presentamos el caso de un varón de 50 años, diagnosticado de EC ileal en 1978, con enfermedad perianal (EPA) de larga evolución y de difícil control.

Debido a la severidad de la EPA, se realiza resonancia magnética observándose una abscesificación del paquete adenopático intraabdominal (Fig. 1A). Se realizó laparotomía exploradora con biopsia intraoperatoria con histología de adenocarcinoma mucinoso de bajo grado, y posteriormente una amputación abdominoperineal amplia con cistoprostatectomía radical por infiltración vesical, no pudiendo resecar la zona obturatriz también infiltrada por el tumor. En la pieza histológica (Fig. 1B) se observó un adenocarcinoma moderadamente diferenciado de recto y periné, implantado sobre fístula perineal profunda.

Se descartó la posibilidad de radioterapia, estando actualmente con ciclos de quimioterapia.

Discusión

Aunque su etiopatogenia es desconocida, la hipótesis causal más firme es la regeneración mucosa constante debido a la infla-

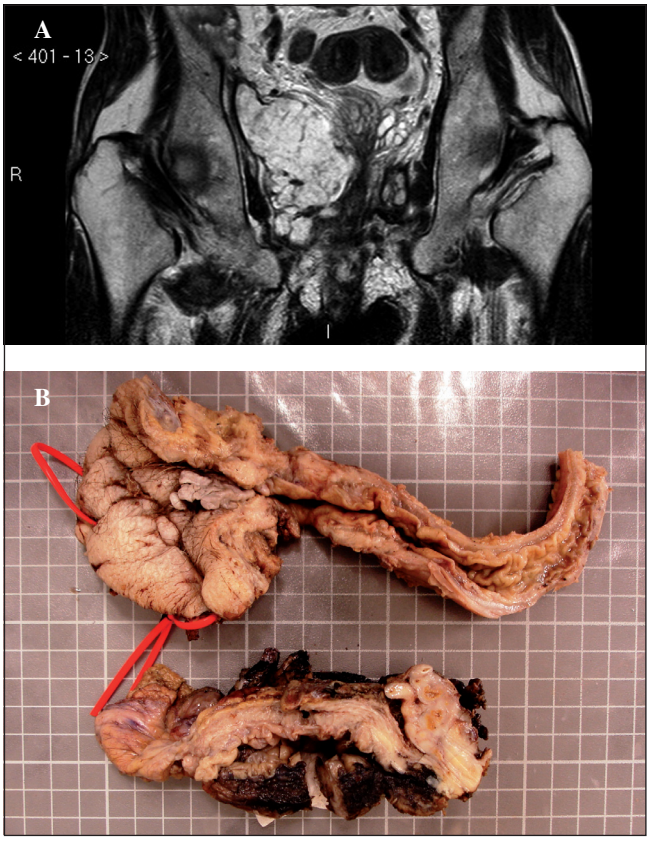

Fig. 1. A. Imagen de resonancia magnética. Masa pararrectal fistulizada a recto con múltiples focos de abscesifiación, con infiltración de la vejiga. Su heterogeneidad y septos internos sugieren un adenocarcinoma mucosecretor sobreinfectado. B. Foto de pieza quirúrgica. Neoplasia localizada en región perianal relacionada con fístulas de larga evolución.

mación crónica, que conduce a la transformación maligna de las fístulas o "carcinoma de tejido de la cicatriz" (2), apareciendo fundamentalmente en pacientes con enfermedad de larga evolución (3), siendo menor esta duración en las mujeres (4). En nuestro caso, y en la mayoría de los que se han reportado, no conocemos el grado de actividad de la enfermedad en el momento del diagnóstico aunque nuestro paciente sí que presentaba una EPA de larga duración y difícil control, por lo que esa actividad inflamatoria constante podría haber jugado un importante papel en el desarrollo de la neoplasia. También muy importante es la inmunosupresión de larga duración a la que estos pacientes generalmente están sometidos para controlar la enfermedad.

Otros factores posiblemente asociados son el tabaco, relacionado con una mayor mortalidad (3) y la infección por el virus del papiloma humano, que se ha asociado al desarrollo de un adenocarcinoma sobre una fístula perineal crónica (5).

El diagnóstico es difícil y generalmente tardío, ya que la clínica es inespecífica o se atribuye a los síntomas típicos de la EPA (1,3).

Hay autores (3) que recomiendan exámenes rutinarios anuales en pacientes con EPA de más de 10 años de evolución, por el rápido crecimiento del adenocarcinoma sobre fíastula perineal. Nosotros pensamos que tanto por la incomodidad de la prueba como por su escasa prevalencia, estaría indicada en aquellos casos de EPA de larga evolución de difícil control o con empeoramiento clínico.

Los resultados tras la cirugía son malos y con alta recurrencia postquirúrgica. No existe una clara evidencia sobre el papel de la quimiorradioterapia adyuvante, aunque en los tumores mucinosos presenta peor respuesta a esta y una peor supervivencia (6).

En conclusión, el adenocarcinoma implantado sobre fístulas perineales es un tumor agresivo, de diagnóstico difícil y tardío, confiriéndole un mal pronóstico. Aunque consideramos que el examen rutinario no está indicado, sí es importante vigilar la EPA de larga evolución con difícil manejo terapéutico o cambios en el comportamiento de esta, pues aunque infrecuente, existe la posibilidad de malignización de las fístulas perineales en la EC.

Alfonso Alcalde Vargas[1], Claudio Trigo Salado[1], Eduardo Leo Carnerero[1], Francisco Javier Castell Monsalve[2], Olga Mateo Vico[3] y José Luis Márquez Galán[1]

Servicios de [1]Gastroenterología, [2]Radiodiagnóstico y [3]Anatomía Patológica. Hospital Virgen del Rocío. Sevilla

Bibliografía

1. Baars JE, Kuipers EJ, Dijkstra G, Hommes DW, de Jong DJ, Stokkers PC, et al. Malignant transformation of perianal and enterocutaneous fistulas is rare: Results of 17 years of follow-up from The Netherlands. Scandinavian Journal of Gastroenterology 2011;46:319-25.
2. Traube J, Simpson S, Riddell RH, Levin B, Kirsner JB. Crohn's disease and adenocarcinoma of the bowel. Dig Dis Sci 1980;25:939-44.
3. Iesalnieks I, Gaertner WB, Glass H, Strauch U, Hipp M, Agha A, et al. Fistula-associated anal adenocarcinoma in crohn's disease. Inflamm Bowel Dis 2010;16:1643-8.
4. Thomas M, Bienkowski R, Vandermeer TJ,Trostle D, Cagir B. Malignant transformation in perianal fistulas of Crohn's disease: A systematic review of literature. J Gastrointest Surg 2010;14:66-73.
5. Kuhlgatz J, Golas MM, Sander B, Fuzesi L, Hermann RM, Miercke B. Human papilloma virus infection in a recurrent squamous cell carcinoma associated with severe Crohn's disease. Inflamm Bowel Dis 2005;11:84-6.
6. Consorti F, Lorenzotti A, Midiri G, Di Paola M. Prognostic significance of mucinous carcinoma of colon and rectum: A prospective case-control study. J Surg Oncol 2000;73:70-4.