1130-0108/2016/108/11/750-753
Revista Española de Enfermedades Digestivas
© Copyright 2016. SEPD y © ARÁN EDICIONES, S.L.
Rev Esp Enferm Dig
2016, Vol. 108, N.º 11, pp. 750-753

NOTAS CLÍNICAS

Invaginación intestinal como forma de presentación de linfoma no Hodgkin primario de colon en un paciente VIH positivo

Marcelo Corti[1,2], Analía Boschi[1], Álvaro del Portillo[1], Nora Méndez[3], Ana Campitelli[4] y Marina Narbaitz[5]

[1]División "B"-VIH/sida. Hospital de Infecciosas F. J. Muñiz. Buenos Aires, Argentina. [2]Departamento de Medicina. Orientación Enfermedades Infecciosas. Facultad de Medicina. UBA. Buenos Aires, Argentina. [3]Servicio de Ecografía. Hospital de Infecciosas F. J. Muñiz. Buenos Aires, Argentina. [4]Laboratorio de Anatomía Patológica. Hospital de Infecciosas F. J. Muñiz. Buenos Aires, Argentina. [5]Laboratorio de Anatomía Patológica. Academia Nacional de Medicina. Buenos Aires, Argentina

RESUMEN

La invaginación (intususcepción) intestinal es una complicación poco frecuente en la población adulta, representando sólo del 1% al 5% de todas las causas de obstrucción intestinal. Es más frecuente en el intestino delgado, donde puede responder a causas inflamatorias, infecciosas o neoplásicas, y rara en el colon, en donde en el 50%-60% de los casos se origina en neoplasias subyacentes. El aparato digestivo es el sitio más común de localización de los linfoma no Hodgkin (LNH) extranodales, incluyendo del 5% al 20% del total de los mismos. Sin embargo, los LNH primarios del tracto gastrointestinal son entidades clínico-patológicas muy raras y representan sólo del 1% al 4% de todas las neoplasias del tubo digestivo. Los LNH primarios de colon son tumores muy infrecuentes y representan del 0,2% al 1,2% del total de las neoplasias colónicas. Se describe el caso de un paciente adulto con sida, que desarrolló una invaginación colónica secundaria a un linfoma difuso de grandes células B primario del colon transverso. Se revisan los hallazgos clínicos, imagenológicos e histopatológicos y se realiza una revisión de la literatura inglesa y española sobre este tema.

Palabras clave: Linfoma primario de colon. Invaginación intestinal. VIH. Sida.

INTRODUCCIÓN

La invaginación o intususcepción intestinal se define como la introducción o el telescopaje de un segmento del tracto gastrointestinal dentro de la luz del segmento adyacente. Esta complicación se acompaña generalmente de manifestaciones clínicas de obstrucción al paso del contenido intestinal y de compromiso del flujo circulatorio a nivel del segmento afectado con isquemia y necrosis de la pared intestinal (1). La intususcepción intestinal es una complicación frecuente en la población pediátrica pero muy rara en los sujetos adultos. En estos, representa sólo del 1% al 5% de los casos de oclusión intestinal y responde a etiologías diferentes a las de los niños (2,3).

Los pacientes infectados por el virus de la inmunodeficiencia humana (VIH) presentan un alto riesgo de desarrollar linfomas no Hodgkin (LNH). Estos se caracterizan por el frecuente compromiso extranodal como primera manifestación clínica de la neoplasia (70% a 80% de los casos) y por tratarse de linfomas de tipo B y de alto grado histológico de malignidad.

Se describe un paciente VIH positivo que presentó un cuadro de dolor abdominal por intususcepción intestinal como forma de presentación de un LNH primario de colon.

CASO CLÍNICO

Paciente varón de 44 años con diagnóstico de infección por VIH desde 20 años antes, serología reactiva para virus de la hepatitis C y adicto a drogas inhalatorias. En tratamiento antirretroviral de gran actividad (TARGA) en base a tenofovir, emtricitabina y lopinavir/ritonavir, consulta por dolor abdominal intermitente de tipo cólico de 20 días de evolución, de predominio en la región periumbilical y en flanco izquierdo, acompañado de fiebre de predominio vespertino, sudores nocturnos y pérdida de 5 kg de peso en ese lapso.

El día previo a la consulta se incrementa la intensidad del dolor y se agregan náuseas y vómitos. Al examen físico presentaba abdomen distendido, tenso y doloroso a la palpación profunda en el hemiabdomen derecho, sin signos de compromiso peritoneal y ruidos hidroaéreos de lucha. El resto del examen físico no mostró alteraciones de relevancia clínica. La Rx de tórax fue normal.

Los estudios de laboratorio al ingreso mostraron glóbulos rojos 5,2 x 10^6/L, Hb 14,9 g%, Hcto 46%, glóbulos blancos 6,2 x 10^3/L, plaquetas 142 x 10^3/L, eritrosedimentación 110 mm en la 1ª hora, parámetros de función renal y hepática normales y LDH 450 U/L.

Recibido: 22-08-2015
Aceptado: 27-08-2015

Correspondencia: Marcelo Corti. División "B"-VIH/sida. Hospital de Infecciosas F. J. Muñiz. Puán 381, 2° piso. C1406CQG Buenos Aires, Argentina
e-mail: marcelocorti@fibertel.com.ar

Corti M, Boschi A, Del Portillo A, Méndez N, Campitelli A, Narbaitz M. Invaginación intestinal como forma de presentación de linfoma no Hodgkin primario de colon en un paciente VIH positivo. Rev Esp Enferm Dig 2016; 108(11):750-753.

DOI: 10.17235/reed.2016.3965/2015

El recuento de linfocitos T CD4 + fue de 150 cél/µL y la carga viral plasmática para VIH resultó indetectable (< 50 copias/mL). La radiografía simple de abdomen de pie mostró dilatación de asas del ciego, colon ascendente y transverso por delante de la invaginación. En la ecografía abdominal se observó imagen compatible con invaginación intestinal y lesiones hipoecoicas en la pared el colon compatibles con infiltración linfomatosa. En el corte transversal (Fig. 1), se comprobó la imagen de "dona" (flechas) con el asa invaginante (cabezas de flecha) y lesiones hipoecoicas por compromiso linfomatoso. Con diagnóstico de invaginación (intususcepción) intestinal, se efectuó laparotomía exploratoria en la que se observó invaginación a nivel del colon transverso. Se desenvagina y se observa tumor infiltrante a ese nivel. Se realizó hemicolectomía transversa con resección de 18 cm de colon y anastomosis término-terminal. Cursó posoperatorio sin complicaciones.

El examen histopatológico macroscópico de la pieza quirúrgica mostró una serosa lisa sin lesiones de significación. Adyacente a la misma se observó una lesión tumoral exofítica de 6,3 x 6 cm, que ocupaba el 80% de la circunferencia, ocluía el 95% de la luz intestinal y distaba 5,2 cm de los márgenes de resección. La microscopia mostró compromiso transmural con extensas áreas de necrosis y ulceración (Fig. 2) y, por debajo de las mismas, una proliferación celular densa de células linfoides atípicas, de mediano y gran tamaño, citoplasma anfófilo y núcleos ovoides irregulares conteniendo uno o varios pequeños nucléolos adosados a la membrana basal. Se analizaron 15 ganglios regionales que mostraron una histoarquitectura conservada, sin infiltración por células atípicas. Con técnicas de inmunomarcado, las células neoplásicas mostraron expresión de CD20 (Fig. 3), ACL (antígeno común leucocitario) parcial y BCL6 con coexpresión de BCL2 y MUM1 en el 60% de la población celular. El índice de proliferación celular determinado con Ki67 resultó elevado (> 90%). La tomografía computarizada de tórax, abdomen y pelvis no mostró alteraciones de significación y la biopsia de la médula ósea resultó negativa para células atípicas. El diagnóstico histopatológico final fue de linfoma difuso de grandes células B (LDGCB) primario de colon (OMS).

DISCUSIÓN

El aparato digestivo es el sitio más común de localización de los LNH extranodales, incluyendo del 5% al 20% del total de los mismos. Sin embargo, los LNH primarios del tracto gastrointestinal son entidades clínico-patológicas muy raras y representan solo del 1% al 4% de todas las neoplasias del tubo digestivo (4). Si bien estas neoplasias pueden involucrar cualquier segmento del tracto gastrointestinal, los sitios más comúnmente comprometidos son la boca, el estómago, el intestino delgado y la región íleocecal (5). Los LNH primarios de colon son tumores muy infrecuentes y representan sólo del 0,2% al 1,2% del total

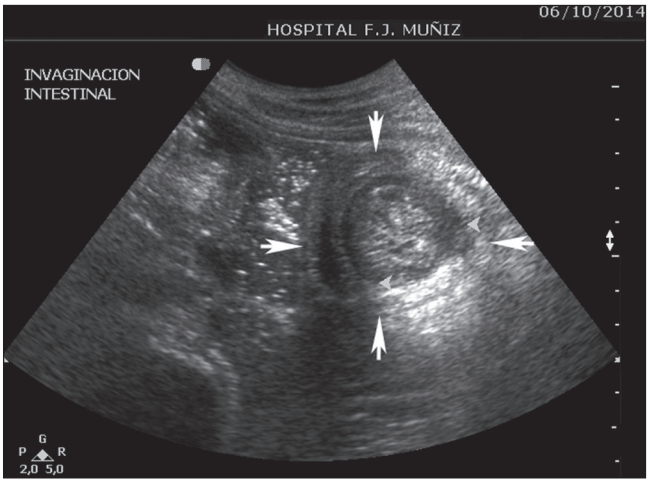

Fig. 1. Ultrasonografía, corte transversal: imagen redondeada con rodete externo hipoecogénico estratificado y con su centro hiperecogénico (imagen de dona, flechas).

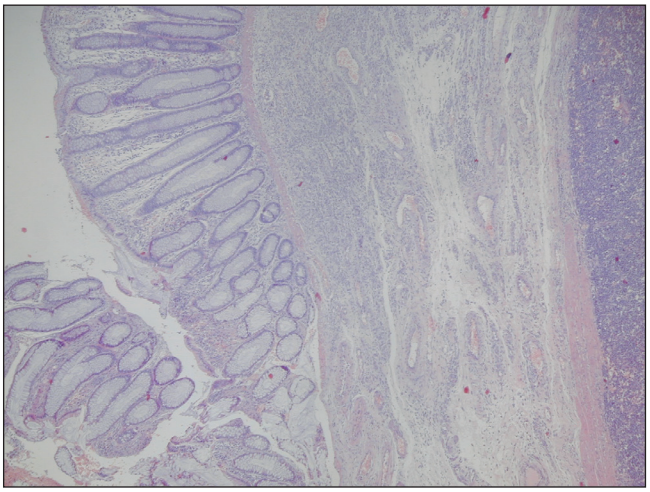

Fig. 2. H/E 40x: Compromiso transmural por proliferación linfoide atípica con extensas áreas de necrosis y ulceración.

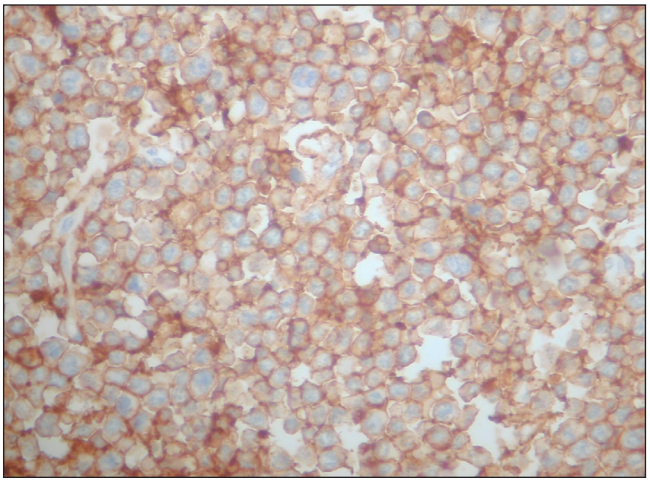

Fig. 3. Expresión de CD20 por la mayoría de las células linfoides atípicas.

de las neoplasias colónicas (6). Muestran predominio en el sexo masculino, con una mediana de edad de 55 años al momento del diagnóstico de la neoplasia (6). Desde el punto de vista clínico se presentan con dolor abdominal insidioso, náuseas, vómitos, síntomas B (fiebre vespertina, sudores nocturnos y pérdida de peso), masa abdominal palpable y, más raramente, con proctorragia (6,7). La localización más frecuente son el ciego y el colon izquierdo, y la apariencia en los estudios de imágenes y en la videocolonoscopia no difiere de la de los tumores epiteliales (6). Solo la histopatología y las técnicas de inmunohistoquímica (IHQ) permiten el diagnóstico definitivo (8). Histológicamente, tanto en la población inmunocompetente como en los sujetos VIH positivos, son linfomas de fenotipo B en el 85% de los casos y los subtipos histológicos más frecuentes, de acuerdo con la REAL/OMS (Revised European-American Classification of Lymphoid Neoplasms) son el LDGCB, como en el caso que se describe, los linfomas del tejido linfoide asociado a mucosas (MALT), los linfomas del manto y el linfoma de Burkitt (6).

Los cuadros de intususcepción con oclusión intestinal aguda o subaguda en sujetos adultos representan solo el 5% del total de casos de esta complicación y el intestino delgado es el sitio de localización más frecuente de la invaginación (3). Las intususcepciones pueden clasificarse de acuerdo con su localización anatómica en entero-entéricas, íleo-cecales, íleo-colónicas, y colo-colónicas. (9). En el caso de la localización íleo-cecal, la válvula actúa como el punto inicial de la invaginación (10).

En los últimos años, se ha comunicado un número creciente de casos de intususcepción intestinal en pacientes con sida, en la mayoría de ellos asociada a neoplasias muy comunes en estos enfermos como el sarcoma de Kaposi y los LNH (11). La mayoría de los casos de invaginación colónica en los adultos son debidos a neoplasias, en primer lugar el adenocarcinoma y luego los LNH, con una miscelánea que incluye las adherencias posoperatorias, tumores benignos (lipomas, leiomiomas y pólipos adenomatosos), endometriosis y tuberculosis (9,10). En una revisión reciente sobre intususcepción en pacientes adultos, Kaval y cols. (12) analizaron 17 pacientes adultos asistidos por los autores entre los años 1998 y 2012. La mediana de edad de los pacientes de esta serie fue de 35 años, con predominio en hombres (11 casos) y afectación del intestino delgado en el 70,5% de los casos en comparación con el 29,4% de compromiso colónico. Las neoplasias solo fueron la causa de la invaginación intestinal en pacientes con tumores de colon, como en el caso que se describe.

Desde el punto de vista del diagnóstico, la ecografía abdominal es un método no invasivo, económico y similar a la TC para el diagnóstico de la intususcepción intestinal (10,13). El signo de la "tarjeta de tiro al blanco" ("*target sign*" o "*doughnut sign*") en los cortes transversales y la imagen de "pseudorriñón" ("*pseudo-kidney sign*" o "*Hayfork sign*") en los cortes longitudinales son imágenes típicas en estos pacientes (15). En el estudio de Kaval y cols. (12), la ecografía tuvo un rédito diagnóstico del 58,8% (10 de 17 pacientes) y en todos los casos el diagnóstico también fue confirmado por la TC. En los otros 5 pacientes el diagnóstico solo fue sospechado por la TC, que en total permitió el diagnóstico previo a la cirugía en 15 pacientes (88,2%). Un realce del contraste puede observarse, a veces, rodeando la invaginación. Además, la TC permite definir la localización y las características de la tumoración, cuando esta existe, así como su relación con las estructuras adyacentes. Si se trata de una neoplasia también puede permitir la estadificación de la misma (9).

En el paciente que se presenta, la IHQ mostró positividad para CD20 y ACL y negatividad para citoqueratinas, lo que permitió confirmar el diagnóstico de LDGCB (OMS). No se observaron adenopatías locorregionales con infiltración neoplásica ni compromiso de la médula ósea. Los estudios de laboratorio y la TC de tórax, abdomen y pelvis no mostraron otras anormalidades, lo que permitió cumplir con los criterios de Dawson y Richards para el diagnóstico de LNH primario de colon (14).

Debido al escaso número de casos reportados de esta neoplasia, el tratamiento óptimo es discutido. La intervención quirúrgica está indicada en todos los casos de invaginación en pacientes adultos, como en el caso que se describe, debido a que las lesiones orgánicas son, por lo general, responsables del cuadro. En los casos de compromiso ileocecal o colónico se debe realizar la resección de la porción de intestino comprometida, en primer lugar, para resolver la intususcepción y el cuadro obstructivo asociado y, en segundo término, para efectuar el estudio histopatológico de la pieza quirúrgica que permita el diagnóstico definitivo y la evaluación de la extensión local del proceso. Finalmente, en aquellos casos de enfermedad localizada la cirugía ayudará a la resolución terapéutica. La cirugía también es necesaria en casos de otras complicaciones como la perforación (15). La quimioterapia representa en la actualidad el tratamiento de elección, y debe complementar a la cirugía, en caso de que esta haya sido necesaria, como en nuestro paciente (6). El esquema más utilizado es el CHOP (ciclofosfamida, doxorrubicina, vincristina y prednisona) con o sin rituximab, tanto en inmunocompetentes como en los pacientes inmunocomprometidos (6).

En conclusión, la invaginación intestinal es una complicación infrecuente que debe incluirse entre los diagnósticos diferenciales de los cuadros de dolor abdominal en pacientes con enfermedad VIH/sida. En la localización colónica los linfomas deben considerarse entre las posibles etiologías, debido a la frecuencia de estos tumores en esta población de pacientes.

BIBLIOGRAFÍA

1. Agha FP. Intussusception in adults. AJR Am J Roentgenol 1986; 146:527-31. DOI: 10.2214/ajr.146.3.527
2. Azar T, Berger DL. Adult intussusception. Ann Surg 1997;226:134-8. DOI: 10.1097/00000658-199708000-00003

3. Huang WS, Changchien CS, Lu SN. Adult intussusception: A 12-year experience, with emphasis on etiology and analysis of risk factors. Chang Gung Med J 2000;23:284-90.
4. Sadiya N, Ghosh M. Primary ALK positive anaplastic large cell lymphoma of T-cell type of jejunum: Report of a rare extranodal entity with review of literature. Arch Int Surg 2014;4:50-3. DOI: 10.4103/2278-9596.136716
5. Ko YH, Karnan S, Kim KM, et al. Enteropathy-associated T-cell lymphoma - A clinicopathologic and array comparative genomic hybridization study. Hum Pathol 2010;41:1231-7. DOI: 10.1016/j.humpath. 2009.11.020
6. Mahfoud T, Tanz R, Réda Khmamouche M, et al. Primary non-Hodgkin's lymphoma of the colon: A case report and literature review. J Gastrointest Cancer 2012;43:619-21. DOI: 10.1007/s12029-012-9406-1
7. Corti M, Villafañe Fioti MF, Lewi D, et al. Linfomas del tubo digestivo y glándulas anexas en pacientes con sida. Serie de casos. Acta Gastroenterol Latinoam 2006;36:190-6.
8. Corti M, De Dios Soler M, Baré P, et al. Linfomas asociados con la infección por el virus de la inmunodeficiencia humana: subtipos histológicos y asociación con los virus de Epstein Barr y Herpes-8. Medicina (B Aires) 2010;70:151-8.
9. Weilbaecher D, Bolin JA, Hearn D, et al. Intussusception in adults. Review of 160 cases. Am J Surg 1971;121:531-5. DOI: 10.1016/0002-9610(71)90133-4
10. Begos DG, Sandor A, Modlin IM. The diagnosis and management of adult intussusception. Am J Surg 1997;173:88-94. DOI: 10.1016/S0002-9610(96)00419-9
11. Visvanathan R, Nichols TT, Reznek RH. Acquired immune deficiency syndrome-related intussusception in adults. Br J Surg 1997;84:1539-40. DOI: 10.1002/bjs.1800841112
12. Kaval S, Singhal BM, Kumar S, et al. Adult intussusception: An institutional experience and review of literature. Arch Int Surg 2014;4:25-30. DOI: 10.4103/2278-9596.136706
13. Cerro P, Magrini L, Porcari P, et al. Sonographic diagnosis of intussusceptions in adults. Abdom Imaging 2000;25:45-7. DOI: 10.1007/s002619910008
14. Dawson IMP, Comes JS, Morson BC. Primary malignant lymphoid tumors of the gastrointestinal tract. Br J Surg 1961;49:80-9. DOI: 10.1002/bjs.18004921319
15. Ruskoné-Fourmesestraux A, Aegerter P, Delmer A, et al. Primary digestive tract lymphoma: A prospective multicentric study of 91 patients. Gastroenterology 1993;105:1662-71.