1130-0108/2017/109/12/870-874
Revista Española de Enfermedades Digestivas
© Copyright 2017. SEPD y © ARÁN EDICIONES, S.L.
Rev Esp Enferm Dig
2017, Vol. 109, N.º 12, pp. 870-874

NOTA CLÍNICA

Pseudotumor gástrico ulcerado con afectación pancreática por enfermedad relacionada con inmunoglobulina G4: descripción de un caso y revisión de la literatura

María Isabel Ortuño-Moreno[1], Belén Ferri-Ñíguez[1], Enrique Martínez-Barba[1] y Juan Ángel Fernández-Hernández[2]

[1]Servicio de Anatomía Patológica y [2]Servicio de Cirugía General y del Aparato Digestivo. Hospital Clínico Universitario Virgen de la Arrixaca. El Palmar, Murcia

RESUMEN

Presentamos el caso de un varón de 67 años con una úlcera gástrica de 9 años de evolución, con clínica de hematemesis y melenas, que a nivel histológico mostró lesiones de fibrosis y acúmulos de células plasmáticas con positividad para inmunoglobulina G4, sin evidencia de malignidad. Esta lesión alcanzaba al páncreas, donde se observaron lesiones histológicas superponibles a las gástricas. El diagnóstico final fue el de pseudotumor gástrico ulcerado con afectación pancreática por enfermedad relacionada con inmunoglobulina G4.

Palabras clave: Inmunoglobulina G4. Pseudotumor gástrico. Úlcera gástrica.

INTRODUCCIÓN

La enfermedad relacionada con inmunoglobulina G4 es un desorden inflamatorio multisistémico que puede mostrar alteración de muy diversos órganos, siendo más frecuente la afectación pancreática, a modo de pancreatitis autoinmune (1,2). Hay pocos casos descritos en la literatura donde el órgano diana de esta enfermedad sea el estómago, y en la mayoría de estos, la afectación consiste en una masa o pseudotumor (3,4), siendo más raros los casos de úlcera (5-7). Es el primer caso descrito en España donde la enfermedad se presenta a modo de pseudotumor con úlcera gástrica y afectación pancreática.

CASO CLÍNICO

Varón de 67 años diagnosticado de úlcera gástrica de 9 años de evolución, que actualmente debutó clínicamente con hematemesis y melenas. En la gastroscopia se observó una gran tumoración submucosa en la cara posterior de la curvatura menor del estómago, con ulceración profunda de 2 cm, planteando diagnóstico diferencial a nivel endoscópico con leiomioma o GIST ulcerado (Fig. 1A). En la TAC (TC) y en la ecoendoscopia, la masa tenía unas dimensiones de 40 x 36 mm, observándose además adenopatías celiacas de 1 cm. Un PET-TC reveló ausencia de captación en dicha masa, planteándose, por tanto, que pudiera tratarse de un subtipo tumoral de bajo grado/baja afinidad por FDG. Las biopsias tanto de la masa como de los ganglios fueron insuficientes para el diagnóstico histológico. Entre sus antecedentes personales, no refería toma de AINE previamente, no había historia de infección por *Helicobacter pylori* ni de desorden inflamatorio crónico sistémico.

El paciente fue intervenido, obteniéndose una pieza "en bloque" que incluyó gastrectomía parcial de cuerpo y esplenopancreatectomía corporocaudal.

El examen macroscópico de la pieza de resección mostraba una úlcera cavitada en la pared gástrica de 4 cm de amplitud, con bordes sobreelevados y paredes engrosadas de aspecto fibroso. El lecho ulceroso aparecía cubierto por material hemático y restos de fibrina, descansando la lesión sobre la pieza de pancreatectomía parcial (Fig. 1B).

Microscópicamente, se confirmó la existencia de una úlcera gástrica, profunda, cavitada, con tejido de granulación (Fig. 1C), hemorragia reciente y fibrina. En relación a la úlcera se observó marcada fibrosis hipocelular, afectando a todas las capas de la pared gástrica, especialmente en submucosa y serosa gástrica. En el seno de la fibrosis se identificaron agregados nodulares linfoides aislados, algunos con centro germinal, así como infiltrados inflamatorios de tipo linfoplasmocitario dispersos, con algún eosinófilo aislado (Figs. 1 D y E). Asimismo se observaron pequeñas venas de la pared gástrica con oclusión luminal y presencia ocasional de células plasmáticas en su pared (Fig. 1F). Estos hallazgos histológicos sugirieron el diagnóstico de enfermedad inflamatoria relacionada con inmunoglobulina G4, por lo que se realizaron estudios inmunohistoquímicos que confirmaron la positividad de las células plasmáticas para IgG4, observándose algún

Recibido: 12-04-2017
Aceptado: 12-09-2017

Correspondencia: María Isabel Ortuño-Moreno. Servicio de Anatomía Patológica. Hospital Clínico Universitario Virgen de la Arrixaca. Ctra. Madrid-Cartagena, s/n. 30120 El Palmar, Murcia
e-mail: maribelortunomoreno@gmail.com

Ortuño-Moreno MI, Ferri-Ñíguez B, Martínez-Barba E, Fernández-Hernández JA. Pseudotumor gástrico ulcerado con afectación pancreática por enfermedad relacionada con inmunoglobulina G4: descripción de un caso y revisión de la literatura. Rev Esp Enferm Dig 2017;109(12):870-874.

DOI: 10.17235/reed.2017.4996/2017

acúmulo con más de 50 células positivas. El balance de células positivas para IgG4 respecto al total de células IgG positivas era superior al 40% (Figs. 2 A y B). Además, en algunos de los ganglios aislados, se observó también positividad para IgG4 tanto a nivel parenquimatoso como en células del paracórtex. La úlcera, profunda, que contactaba con el páncreas, mostró también en este fibrosis y leve infiltrado inflamatorio linfoplasmocitario positivo para IgG4 (Figs. 2 C y D), con distorsión y atrofia de grandes conductos pancreáticos y del parénquima exocrino con hiperplasia del endocrino. También algunas arterias mostraban marcada fibrosis intimal que provocaba obstrucción

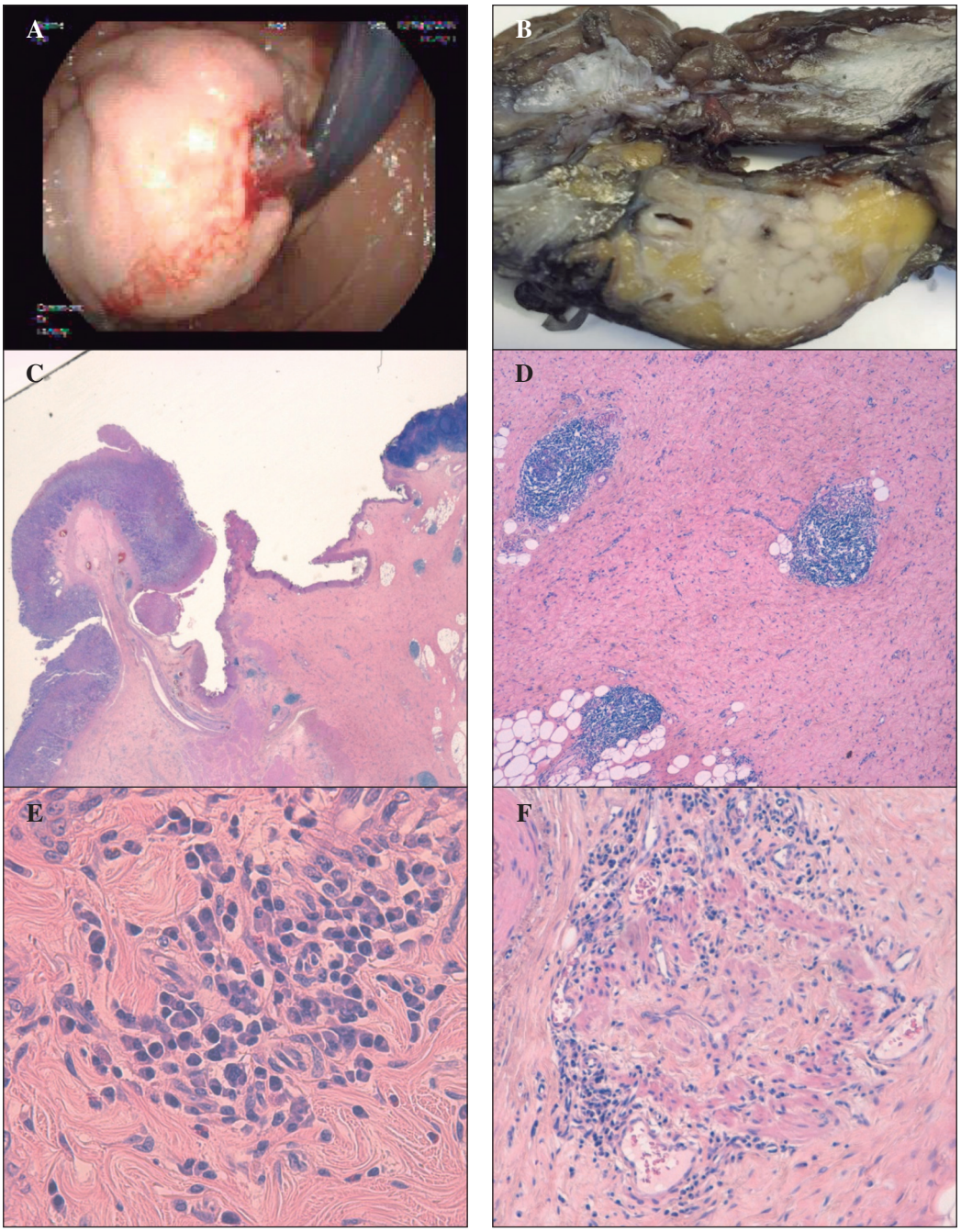

Fig. 1. A. Gastroscopia: tumoración submucosa con ulceración en cara posterior del estómago. B. Corte de la pared gástrica con úlcera y áreas de aspecto fibrótico, con extensión de la lesión a capas profundas del estómago, en relación con el cuerpo del páncreas. C. Vista panorámica de úlcera gástrica profunda con fibrosis asociada (HE). D. Fibrosis hipocelular e infiltrados linfoplasmocitarios formando agregados nodulares con centros germinales (HE. 40). E. Detalle de los infiltrados inflamatorios, compuestos por linfocitos y células plasmáticas, así como escasos eosinófilos (HE. 400). F. Vena con luz obliterada e infiltrado inflamatorio crónico en su pared y circundante (HE. 100).

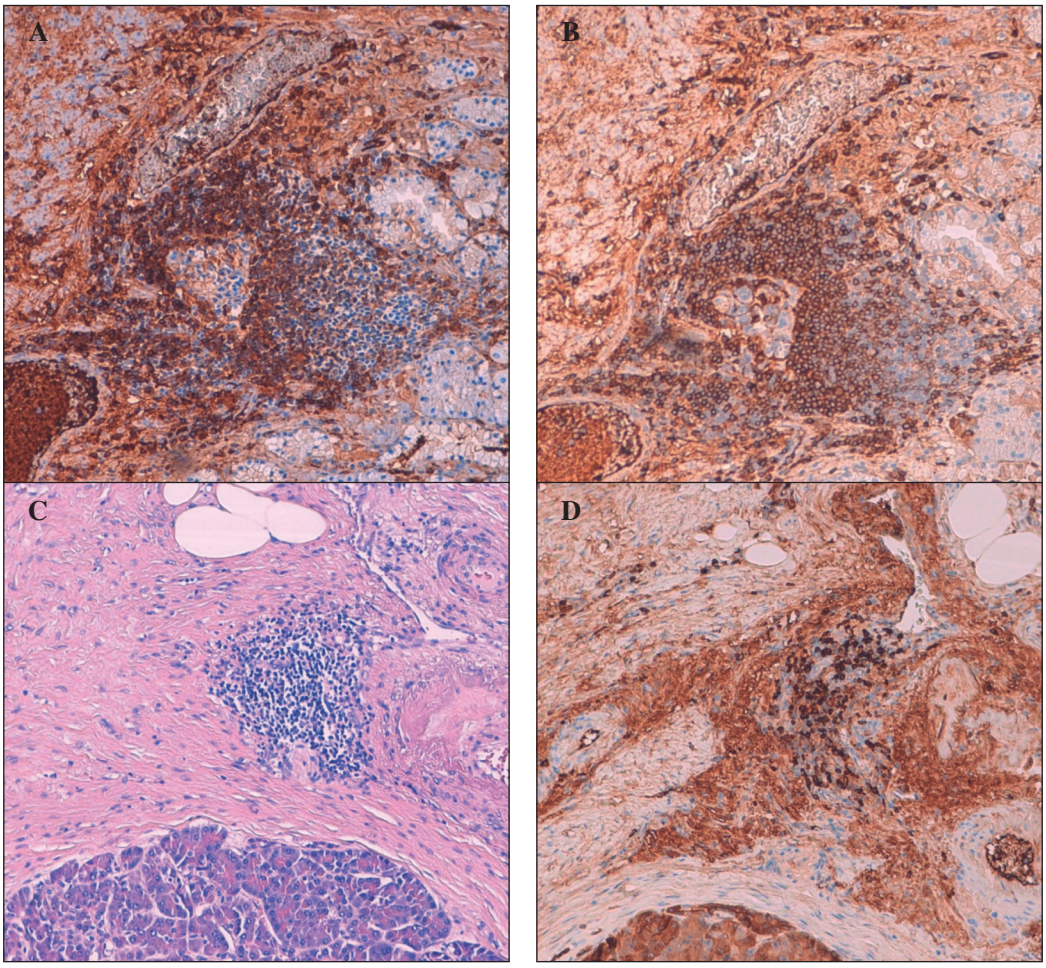

Fig. 2. A. Técnica de inmunohistoquímica para IgG total en uno de los agregados linfoides del estómago (HE. 100). B. Técnica de inmunohistoquímica para IgG4 en el mismo agregado linfoide (HE. 100). C. Infiltrados linfoplasmocitarios y fibrosis en el páncreas (HE. 100). D. Técnica de inmunohistoquímica para IgG4 en el mismo agregado linfoide (HE. 100).

luminal, sin inflamación asociada. En este paciente los niveles de inmunoglobulina G4 no se encontraron elevados en el momento del diagnóstico.

DISCUSIÓN

La enfermedad relacionada con IgG4 es un desorden inflamatorio crónico multisistémico que clínicamente puede manifestarse de distintas formas. Incluso, enfermedades tan diversas como la pancreatitis autoinmune, colangitis esclerosante, fibrosis retroperitoneal o pseudotumor inflamatorio parecen pertenecer al espectro de la enfermedad relacionada con IgG4. Lo más frecuente es la afectación pancreatobiliar, siendo la gastrointestinal más rara (1,2).

Aunque puede afectar a distintos órganos, hay varios aspectos que sugieren que sea la misma entidad: lesiones a modo de masas que pueden confundirse con tumores benignos o malignos, afectación sincrónica o metacrónica de un grupo común de órganos, elevación de los niveles de IgG4 sérico, una apariencia histológica característica y elevado número de células plasmáticas IgG4 positivas así como ratio elevada de IgG4/IgG (1,2,8). La frecuencia de niveles elevados de IgG4 sérico varía según las series entre un 44% y un 100% (9), por lo tanto niveles normales de IgG4 sérico no excluyen el diagnóstico, como de hecho ocurre en nuestro caso.

Histológicamente se caracteriza por un denso infiltrado linfoplasmocitario, densa fibrosis que suele disponerse en patrón estoriforme, y flebitis obliterativa (1,2,8). El diagnóstico definitivo de enfermedad relacionada con IgG4 requiere al menos dos de estas tres características. Aunque es la menos común, la flebitis obliterativa es una característica única de esta enfermedad. Se afectan venas de mediano calibre y la luz está obliterada o parcialmente obliterada por fibrosis e infiltrado linfoplasmocitario. En ocasiones también se afectan las arterias (10). Para hacer el diagnóstico definitivo se requiere un número elevado de células plasmáticas IgG4 positivas, o una ratio de IgG4/IgG total mayor del 40% (1,5,7,8,10).

Tabla 1. Casos registrados hasta la actualidad de afectación gástrica por enfermedad relacionada con inmunoglobulina G4

Caso	*Estudio/Año*	*Sexo/Edad*	*Hallazgos endoscópicos*	*Localización*
1	Fujita T, et al. (2010)	M/73	Úlcera de 3cm	Parte baja del cuerpo gástrico, curvatura menor
2	Rollins KE, et al. (2011)	M/75	Masa polipoide de 5 cm	Parte media del cuerpo gástrico, curvatura mayor
3	Chetty R, et al. (2011)	M/45 H/60	Nódulo de 1,5 cm Múltiples nódulos de más de 2,2 cm	Fundus Antro y píloro
4	Bateman AC, et al. (2012)	H/77	Úlcera, difusa	Cuerpo
5	Kim DH, et al. (2012)	M/54 M/59	Masa fija de 2,1 cm Masa subepitelial de 3,3 cm	No indicado
6	Na KY, et al. (2012)	H/56	Nódulo de 8 mm	Parte baja del cuerpo, curvatura menor
7	Urban S, et al. (2014)	H/73	Úlcera de 5 cm	Curvatura menor
8	Li X, et al. (2015)	H/63	Dos úlceras gástricas de 4 y de 3 cm	Fundus (4 cm) Antro (3 cm)
9	Cheong HR, et al. (2016)	M/27	Masa subepitelial con ulceración superficial de 4 cm	Fundus
10	Woo CG, et al. (2016)	M/48	Tumor subepitelial de 3,6 cm	Pared posterior de cuerpo gástrico
11	Moyer A, et al. (2016)	M/28	Úlcera de 1 cm	Prepíloro
12	Inoue D, et al. (2016)	H/67	Masa gástrica de 5 cm y otras alteraciones sistémicas	Antro
13	Caso actual (2016)	H/67	Úlcera y pseudotumor de 4 cm	Cara posterior de curvatura menor

Parecen existir dos fases en esta enfermedad: una fase temprana donde predomina el infiltrado linfoplasmocitario, y otra más tardía, donde progresa a fibrosis extensa y menor inflamación. Suele responder bien a tratamiento inmunosupresor con esteroides, sobre todo en su fase temprana. En la fase tardía, la extensión de la fibrosis puede simular un pseudotumor que, dependiendo de la localización, puede plantear diagnóstico diferencial con otros tumores (5).

Este desorden está mejor descrito en órganos como el páncreas, siendo menos frecuente su manifestación en el estómago. Hasta el momento se han descrito 13 casos de afectación gástrica con el nuestro a nivel mundial (Tabla 1). En estos casos de afectación gástrica pueden existir distintas formas de presentación: a modo de masa o pseudotumor, como ocurre en otras localizaciones; a modo de úlcera; o, de forma más infrecuente, como el caso que describimos, con una combinación de ambas lesiones. Cuando se presenta como pseudotumor, suele crecer en forma de masa transmural o con morfología polipoide, ocurriendo con mayor frecuencia a nivel gástrico (3,4), colon o papila duodenal. En los casos de presentación en forma de úlcera gástrica, suele existir un marcado engrosamiento de la pared del esófago o el estómago (5,6). En nuestro conocimiento, el caso descrito es el primero en nuestro país en el que esta enfermedad se presenta como masa ulcerada con afectación secundaria a tejido pancreático adyacente.

En resumen, este es un caso atípico de pseudotumor inflamatorio por enfermedad relacionada con IgG4 con afectación mixta gástrica y pancreática, con lesiones histológicas que consisten en marcada fibrosis, agregados linfoides con positividad en células plasmáticas para IgG4 y flebitis obliterativa, siendo estas tres características típicas de la enfermedad inflamatoria relacionada con IgG4. Para hacer un diagnóstico de certeza de la misma se requiere una ratio de IgG4/IgG total mayor del 40%.

Por su modo de presentación y por las características morfológicas descritas, esta entidad debería entrar en el diagnóstico diferencial de masa y úlcera gástrica, como causa rara de las mismas, y si en una biopsia observáramos las características histológicas descritas (úlcera con fibrosis esclerótica y abundantes células plasmáticas), deberíamos plantearnos el diagnóstico y hacer una tinción inmunohistoquímica para IgG4 e IgG total y medir los niveles séricos de IgG4.

BIBLIOGRAFÍA

1. Stone JH, Zen Y, Deshpande V. IgG4-related disease. N Engl J Med 2012;366:539-51. DOI: 10.1056/NEJMra1104650
2. Stone JH, Khosroshahi A, Deshpande V, et al. Recommendations for the nomenclature of IgG4-related disease and its individual organ system manifestations. Arthritis Rheum 2012;64:3061-7. DOI: 10.1002/art.34593
3. Rollins KE, Mehta SP, O'Donovan M, et al. Gastric IgG4-related autoimmune fibrosclerosing pseudotumour: a novel location. ISRN Gastroenterology 2011;2011:873087. DOI: 10.5402/2011/873087

4. Kim DH, Kim J, Park DH, et al. Immunoglobulin G4-related inflammatory pseudotumor of the stomach. Gastrointest Endosc 2012;76:451-2. DOI: 10.1016/j.gie.2011.07.061
5. Bateman AC, Sommerlad M, Underwood TJ. Chronic gastric ulceration: a novel manifestation of IgG4-related disease? J Clin Pathol 2012;65:569-70.
6. Fujita T, Ando T, Sakakibara M, et al. Refractory gastric ulcer with abundant IgG4-positive plasma cell infiltration: a case report. World J Gastroenterol 2010;16:2183-6. DOI: 10.3748/wjg.v16.i17.2183
7. Moyer A, Schwartz M, Lim S, et al. IgG4-related disease in a non-healing gastric ulcer: case report. Int J Clin Exp Pathol 2016;9:6588-91
8. Deshpande V, Zen Y, Chan JK, et al. Consensus statement on the pathology of IgG4-related disease. Mod Pathol 2012;25:1181-92. DOI: 10.1038/modpathol.2012.72
9. Sah RP, Chari ST. Serologic issues in IgG4-related systemic disease and autoimmune pancreatitis. Curr Opin Rheumatol 2011;23:108-13. DOI: 10.1097/BOR.0b013e3283413469
10. Deshpande V, Gupta R, Sainani N, et al. Subclassification of autoimmune pancreatitis: a histologic classification with clinical significance. Am J Surg Pathol 2011;35:26-35. DOI: 10.1097/PAS.0b013e3182027717