1130-0108/2004/96/5/354-356
REVISTA ESPAÑOLA DE ENFERMEDADES DIGESTIVAS
Copyright © 2004 ARÁN EDICIONES, S. L.
REV ESP ENFERM DIG (Madrid)
Vol. 96, N.° 5, pp. 354-356, 2004

Cartas al Director

Pseudooclusión intestinal y hemorragia digestiva fulminante secundaria a amiloidosis

Palabras clave: Amiloidosis. Hemorragia digestiva baja. Pseudoobstrucción intestinal. Artritis reumatoide.

Key words: Amyloidosis. Lower gastrointestinal haemorrhage. Intestinal pseudoobstruction. Rheumatoid arthritis.

Sr. Director:

La amiloidosis es una entidad poco frecuente, que consiste en el depósito de proteínas amiloideas de carácter insoluble y fibrilar, casi siempre en los espacios extracelulares de órganos y tejidos. Existen diferentes tipos en función del tipo de proteína que predomine en el depósito tisular (1):

—La forma primaria (AL), la más frecuente y típica del mieloma múltiple posee manifestaciones clínicas de tipo sistémico y su evolución, más lentamente progresiva lleva al paciente casi irreversiblemente a la muerte por fallo cardiaco o renal. Suele presentarse como síndrome nefrótico de origen desconocido, hepatomegalia, síndrome del túnel carpiano, macroglosia, miocardiopatía y detección de inmunoglobulina monoclonal en orina o suero del paciente.

—La forma secundaria (AA) o de los procesos crónicos, como es nuestro caso, posee una clínica localizada en el sistema u órgano en el que se acumulen las proteínas. Existen otras formas heredofamiliares o asociadas al *Scrapie* o a la fiebre mediterránea familiar más raras y de evolución parcialmente desconocida.

—También se ha descrito la amiloidosis asociada a la diálisis crónica (AH) por depósito en los tejidos de proteína β_2 microglobulina.

Aportamos un caso de amiloidosis secundaria a artritis reumatoide que debutó con cuadro de obstrucción intestinal y hemorragia digestiva baja masiva. Su rareza y escasa referencia en la bibliografía son el motivo de esta comunicación.

Caso clínico

Varón de 78 años con antecedentes de artritis reumatoide, hipertensión arterial e insuficiencia circulatoria en tratamiento médico, que consulta en urgencias por dolor abdominal difuso de una semana de duración acompañado de naúseas, vómitos y falta de emisión de gases y heces en las últimas 24 horas. A la exploración física, el paciente presentaba un abdomen globuloso, doloroso de forma difusa y con discreta defensa a la palpación profunda. El aspirado por sonda nasogástrica presentaba características intestinales y el tacto rectal no evidenció anomalías. La radiología simple de abdomen mostró dilatación de asas de intestino delgado con aire en marco cólico e imagen de stop a nivel de sigma-recto. El enema opaco urgente no evidenció causa orgánica de la obstrucción siendo informado como colon descendente espástico.

Se instauró terapia conservadora con aspiración gástrica, fluidoterapia y tratamiento médico intravenoso persistiendo el cuadro de íleo. Descartada la existencia de causas metabólicas o farmacológicas que mantuvieran el cuadro clínico, se decidió laparotomía exploradora apreciando asas de delgado dilatadas hasta yeyuno medio donde adquirían un calibre normal sin encontrar causa orgánica de la obstrucción. Como único hallazgo intraoperatorio destacó la presencia de un divertículo de Meckel no complicado que tras extirpación se remitió para estudio histopatológico.

El postoperatorio cursó con pobre recuperación del tránsito intestinal, persistiendo la distensión abdominal. A las 72 horas de la intervención, el paciente presentó episodios importantes de rectorragias asociados a inestabilidad hemodinámica, obligando a la realización de colonoscopia urgente sin poder determinar la causa del sangrado. Con pruebas de coagulación dentro de la normalidad se decidió intervención quirúrgica apreciando un intestino delgado distendido sin signos de isquemia ni necrosis y un ciego congestivo y dilatado con dos lesiones ulcerosas sangrantes. Se realizó hemicolectomía derecha. En el postoperatorio inmediato, recidivó la hemorragia de manera masiva, falleciendo el paciente por shock hipovolémico el cuarto día postoperatorio. La anatomía patológica del divertículo de Meckel reveló depósito de material amiloide en los vasos del plexo submucoso con oclusión parcial de la luz, sin células plasmocitarias de otra índole inflamatoria, que se teñía con Rojo Congo y mostraba birrefringencia verde claro con luz polarizada (Fig. 1). La descripción microscópica de la pieza de hemicolectomía señalaba la ulceración de la mucosa del ciego y la existencia de 2 lesiones de aproximadamente 1 cm de diámetro que en la submucosa presentaban depósito perivascular de material amorfo que se teñía con rojo Congo confirmando el diagnóstico de amiloidosis.

Discusión

Los síntomas gastrointestinales de la amiloidosis son frecuentes en todos los tipos de la enfermedad, con una inciden-

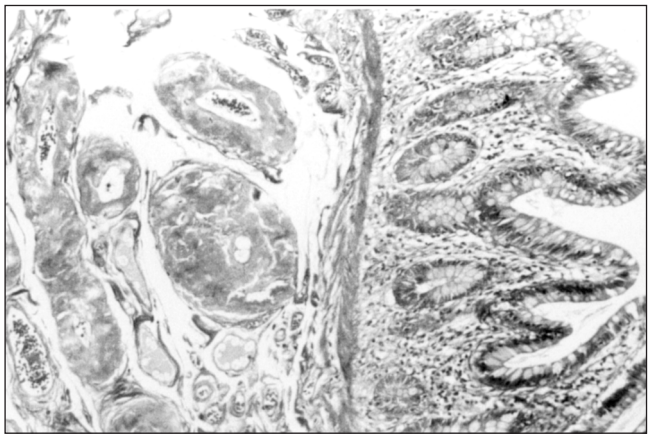

Fig. 1.- *Vista parcial de mucosa y submucosa de colon. En la submucosa se aprecian vasos sanguíneos con pared engrosada, hialinización y depósito nodular de un material amorfo que obstruye parcialmente la luz vascular (Tinción tricrómico, X 20).*

cia cercana al 98% (2). Las manifestaciones clínicas de la enfermedad varían desde una forma asintomática, molestias abdominales difusas, alteraciones del tránsito, pseudobstrucción intestinal, malabsorción intestinal y forma más graves con hemorragia digestiva y perforación gastrointestinal.

La presentación clínica de la amiloidosis viene determinada por la localización histológica del depósito amiloide: así, en músculo o en tejido nervioso puede ocasionar dismotilidad intestinal; en mucosa gastrointestinal puede provocar alteración en la absorción, o en pared vascular puede provocar hemorragia e isquemia (3,4). En nuestro caso, la sintomatología se pudo relacionar con un doble origen, el depósito muscular y depósito perivascular, con alteración importante en la motilidad intestinal y desarrollo de úlceras mucosas en ciego que desencadenaron la hemorragia digestiva (Fig. 1).

Los pacientes con amiloidosis primaria (AL) y formas asociadas a la diálisis crónica (AH) presentan síntomas gastrointestinales crónicos e intermitentes que evolucionan a una forma severa de enfermedad, mientras que los pacientes con amiloidosis secundaria (AA), como el caso clínico presentado, suelen desarrollar un proceso agudo de entrada (4). Los síntomas de la enfermedad son poco característicos; conviene subrayar, en este sentido, la enorme importancia que tiene la existencia de una sospecha clínica de la enfermedad para realizar un diagnóstico precoz y prevenir la aparición de complicaciones (5). Como exponemos en nuestro caso, la pseudoobstrucción intestinal de la forma AA, presentó escasa correlación entre la clínica larvada y el grado de anormalidad radiológica (6).

La hemorragia digestiva, que se presenta con mayor frecuencia en esófago, estómago e intestino grueso, puede ser el resultado de alteraciones en la coagulación de estos pacientes, unido a la afectación de la mucosa gastrointestinal por el depósito amiloide (1,7). Así, Hirata y cols. (8) aportan un caso de hemorragia digestiva baja por úlcera en colon sigmoide secundaria a isquemia por depósito de amiloide perivascular sin evidencia de enfermedad sistémica. En nuestro caso, la etiología de la hemorragia digestiva baja no se pudo determinar mediante la colonoscopia y la inestabilidad hemodinámica del paciente obligó a intervención quirúrgica urgente, encontrándose ulceras sangrantes en ciego, dónde la anatomía patológica descubrió depósito amiloide perivascular como en el caso de Hirata y cols.

La perforación del tracto gastrointestinal en esta entidad es rara, existiendo relación causal con la isquemia provocada por depósito amiloide perivascular.

En ocasiones, el acúmulo de sustancia amiloide en otros tramos del tubo digestivo puede simular una masa o tumoración. Conviene subrayar la importancia de la realización de exploraciones complementarias ante la sospecha clínica de la enfermedad (sobre todo, la endoscopia digestiva) que nos permitan llegar a un diagnóstico diferencial con neoplasias intestinales (1,5). Así, entre los hallazgos endoscópicos de la enfermedad se han descrito fragilidad mucosa intestinal, ulceraciones, erosiones, formaciones polipoideas y hematomas submucosos.

Para el diagnóstico de la entidad es indispensable el estudio histopatológico de las muestras, basado en sus características tintoriales e inmunohistoquímicas. La sustancia amiloide se tiñe con Rojo Congo y presenta birrefringencia verde con luz polarizada (1). En la forma AL la sustancia amiloidea es resistente al permanganato potásico y a los anticuerpos anti AA, mientras que la forma AA es sensible a ambos. El depósito de la sustancia es muscular en la AL y AH, y de tipo neuropático y vascular en la AA (3).

Las amiloidosis localizadas tienen más fácil tratamiento que las sistémicas, en las que este se limita habitualmente a la resolución de las posibles complicaciones. Se ha propugnado el uso de ciertos peristaltógenos del tipo del cisapride basándose en su actuación selectiva sobre los receptores de la acetilcolina del plexo mientérico (6). En las formas AA se han utilizado diferentes sustancias para prevenir la expansión o eliminar los depósitos proteicos. Así, se ha experimentado el clorambucilo, colchicina y eritromicina, con resultados dispares (2) y se han descrito casos de mejoría clínica con el ayuno absoluto y la administración de nutrición parenteral (4). En las formas AA con afectación de la motilidad intestinal como en nuestro caso, se ha promulgado, además del tratamiento de la enfermedad de base, la actitud conservadora y expectante, evitando de entrada la actuación quirúrgica, sobre todo en los cuadros de pseudobstrucción intestinal. Aunque la cirugía podría estar indicada en pacientes con sangrado gastrointestinal, perforación u otra complicación severa (2), la mayoría de las veces, el tratamiento quirúrgico en ambas formas de la enfermedad suele ser paliativo.

C. Rodero Astaburuaga, J. Bueno Lledó, F. López Baeza, J. Señer Peñalva, L. Peñas Pardo[1], M. Chirivella Casanova[1] y D. Rodero Rodero

Servicio de Cirugía General y del Aparato Digestivo II.
[1]Servicio de Anatomía Patológica. Hospital Universitario La Fe. Valencia

Bibliografía

1. Sipe JD, Cotten AS. Amiloidosis. En: Harrison TR, Fauci AS, Braunwald E, Isselbacher KJ, Wilson JD, Martin JB, et al. Principios de Medicina Interna. 14ª ed. Madrid: Mc Graw- Hill. Interamericana, 1998. Tomo II: 2108-13.
2. Katsanos K, Tzambouras N, Christodoulou D, Tsianos EV, Bourantas K. Acute small bowel pseudo-obstruction due to AL- amyloidosis. Am J Gastroenterol 2000; 95: 3329- 31.
3. Koppelman RN, Stollman NH, Baigorri F, Rogers AI. Acute small bowel pseudo-obstruction due to AL amyloidosis: a case report and literature review. Am J Gastroenterol 2000; 95: 294-6.
4. Tada S, Lida M, Yao T, Kitamoto T, Fujishima M. Intestinal pseudo-obstruction in patients with amyloidosis: clinicopathologic differences between chemical types of amyloid protein. Gut 1993; 34: 1412-7.
5. Giménez A. Amiloidosis gastrointestinal pseudoneoplásica. Rev Esp Enferm Dig 2001; 93: 609-10.

6. Fraser AG, Arthur JF, Hamilton I. Intestinal pseudoobstruction secondary to amyloidosis responsive to cisapride. Dig Dis Sci 1991; 36: 532-5.
7. Gockel I, Linke R, Kupczyk-Joeris D, Peters H. Aλ-amyloidosis of the gastrointestinal tract with recurrent incomplete ileus and gastrointestinal haemorrhage. Eur J Surg 2001; 167: 463-6.
8. Hirata K, Sasaguri T, Kunoh M, Shibao K, Nagata N, Itoh H. Solitary "amyloid ulcer" localized in the sigmoid colon without evidence of systemic amyloidosis. Am J Gastroenterol 1997; 92: 356-7.

Tumor de Askin con metástasis sigmoidea

Palabras clave: Tumor de Askin. Metástasis sigmoidea.

Key words: Askin´s neoplasm. Sigmoid metastasis.

Sr. Director:

El tumor de Askin o tumor neuroectodérmico primitivo (TNEP), es una neoplasia infrecuente de la pared torácica descrita por Askin y cols. (1) en 1979, perteneciente a la familia de tumores de Ewing. Comunicamos el caso de un paciente con tumor de Askin que presentó un cuadro de abdomen agudo debido a la perforación de una metástasis sigmoidea.

Varón de 36 años, remitido a nuestro Servicio por presentar un tumor de consistencia dura, doloroso al tacto, localizado en la región dorsal del hemitórax izquierdo. La TAC torácica confirmó la existencia de una masa extrapulmonar en el segmento 6 del lóbulo inferior izquierdo. El estudio citológico obtenido por PAAF sugería que se trataba de un tumor maligno de origen neuroectodérmico de células pequeñas. Se realizó toracotomía, resección del tumor, de los arcos costales de las costillas séptima, octava, novena y lobectomía inferior izquierda. El diagnóstico anatomopatológico fue tumor neuroectodérmico periférico con márgenes quirúrgicos libres. Tras la cirugía recibió quimioterapia adyuvante (vincristina, actinomicina D, ciclofosfamida y adriamicina). Permaneció asintomático 18 meses hasta que presentó una fractura patológica de fémur por lesión lítica metastásica de 10 cm. El TAC torácico objetivó metástasis pulmonares múltiples. En el año siguiente recibió tres regímenes de quimioterapia (VACA, Ifosfamida y VP16) sin remisión clínica. En el sexto ciclo, presentó un cuadro de dolor abdominal, peritonismo, fiebre (39 ºC) y mal estado general, realizándose laparotomía exploradora, hallando una peritonitis fecaloidea secundaria a un tumor escirro perforado, localizado en sigma, de 10 x 14 cm. Se practicó sigmoidectomía y colostomía terminal (operación de Hartmann). El estudio histológico confirmó la afectación metastásica sigmoidea por un TNEP (Fig. 1). En el postoperatorio desarrolló un fallo multiorgánico y falleció en el 10º día.

El tumor de Askin es una neoplasia maligna que se desarrolla en la cresta neural y afecta a partes blandas (2). Histológicamente, consiste en una proliferación neoplásica de células de núcleo redondo de tamaño pequeño o medio, escaso citoplasma y múltiples mitosis. Una característica muy específica es la formación de rosetas de Homer-Wright, que son diagnósticas de TNEP (3). La localización más común es la toracopulmonar, seguida por el área pélvica. Las metástasis normalmente afectan a los pulmones, huesos, hígado y cerebro (4). No existen casos previos, salvo error u omisión, de metástasis en el sigma.

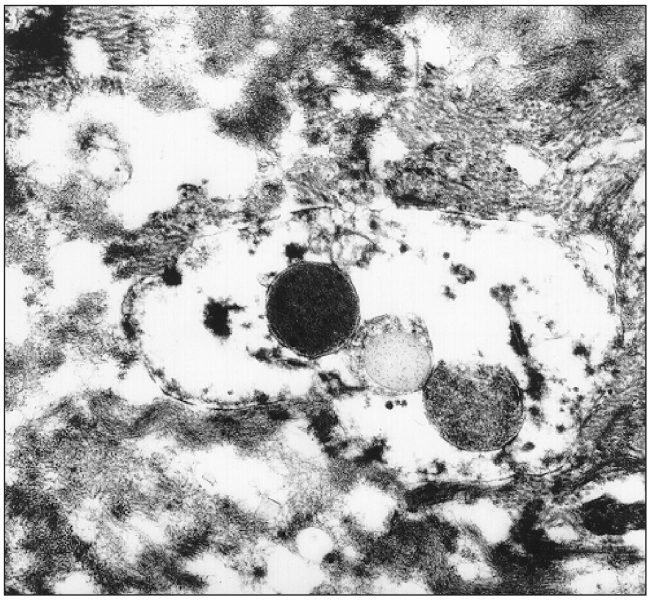

Fig. 1.-

La edad media de presentación del TNEP primario es entre 15-20 años (5). Los síntomas clínicos principales son el dolor local y la deformidad de la pared torácica. Se ha descrito su asociación con otras enfermedades hematológicas, como la enfermedad de Hodgkin (6). El pronóstico del TNEP es malo, aunque empleando la terapia más aceptada consistente en la combinación de cirugía radical y quimioterapia basada en el régimen VACA (vincristina, actinomicina D, ciclofosmamida y adriamicina) se ha conseguido incrementar la supervivencia, aunque no el periodo libre de enfermedad, pudiendo presentar metástasis en órganos en los que no se habían descrito previamente como la localización sigmoidea que presentamos.

K. Muffak, J. M. Ramia, A. Palomeque, J. Villar,
A. García-Navarro y J. A. Ferrón

Servicio de Cirugía General.
Hospital Universitario Virgen de las Nieves. Granada

BIBLIOGRAFÍA

1. Askin FB, Kosai J, Sibley RK, Dehner LP, McAlister WH. Malignant small cell tumor of the thoracopulmonary region in childhood: a distinctive clinicopathologic entity of uncertain histogenesis. Cancer 1979; 43: 2438-51.
2. Nesland JM, Sobrino- Simoes MA, Johannssen JV. Primitive neuroectodermal tumor (peripheral neuroblastoma). Ultraestruct Pathol 1985; 9: 59-64.
3. Gonzalez-Uriarte J, Murillo J, Saralegui Y, Querejeta J, Alberdi JI, Martínez García F. Tumor neuroectodérmico extracraneal primitivo. Consideraciones diagnósticas y terapéuticas. Cir Esp 1999; 65: 359-61.
4. Llombart- Bosch A, Lacombe MJ, Peydro-Olaya A, Peres-Bacette M, Contesso G. Malignant peripheral neuroectodermal tumors of bone other than Askin´s neoplasm: characterization of 14 cases with inmunohistochemistry and electron microscopy. Wirchow Arch 1988; 412: 421-30.
5. Enzinger FM, Weis SW. Soft tissue tumors. 3ª ed. St. Louis: Mosby, 1985.
6. Anselmo AP, Cartoni C, Pacchiarotti A, Pescarmona F, Calolla A, et al. Peripheral neuroectodermal tumor of the chest (Askin tumor) as a secondary neoplasm after Hodgkin´s disease: a case report. Ann Hemotol 1994; 68: 311-3.