

Cartas al Director

Pancreatitis idiopática fibrosante como causa de ictericia obstructiva

Palabras clave: Pancreatitis crónica. Ictericia destructiva. Fibrosis.

Key words: Chronic pancreatitis. Obstructive jaundice. Fibrosis.

Sr. Director:

La pancreatitis crónica es una patología infrecuente en la edad pediátrica, de la que han sido descritas dos formas clinicopatológicas: calcificante y no calcificante (1). En este último grupo, se incluye una patología muy poco frecuente denominada pancreatitis idiopática fibrosante (IFP). El primer caso fue descrito por Comfort en 1946 y desde entonces, menos de 50 casos han sido publicados (1,2).

Caso clínico

Mujer de 16 años (sin antecedentes de interés), derivada a nuestro centro por prurito generalizado, tinte icterico, coluria y heces acólicas. La exploración física mostraba buen estado general, ictericia cutaneomucosa, y hepatomegalia de 2 traveses. El resto de la anamnesis por aparatos resultó normal. Bioquímica: bilirrubina directa 22,13 mg/dl, GOT 66 UI/l, GPT 91 UI/l, fosfatasa alcalina 1838 UI/l, GGT 37 UI/l. Antígeno CA 19-9 86 UI/l (0-37), el resto de parámetros bioquímicos y el estudio de coagulación fueron normales. Se realizó ecografía abdominal en la que se objetivó dilatación de vía biliar intra-extrahepática sin presencia de litiasis. La TAC y colangio RMN mostraron hepatomegalia, dilatación de vía biliar intra-extrahepática, dilatación del conducto de Wirsung, desestructuración y aumento del tama-

ño del proceso uncinado y cabeza de páncreas, sugestivas de neoplasia. Se decidió colocar percutáneamente un drenaje biliar externo-interno para resolver la ictericia obstructiva. Bajo sospecha de neoplasia pancreática, la paciente se intervino quirúrgicamente; la exploración intraoperatoria mostraba induración de la cabeza del páncreas y adenopatías hiliares; de ambas, se tomaron biopsias intraoperatorias que informaron de fibrosis intersticial y negativas para neoplasia respectivamente. Fue practicada duodenopancreatectomía cefálica con preservación pilórica. El estudio anatomopatológico informó de pancreatitis crónica obstructiva fibrosante e hiperplasia ductal inflamatoria de conducto pancreático (Fig. 1). La paciente fue dada de alta al duodécimo día postoperatorio sin complicaciones. Fue realizado, en el 6º mes postoperatorio, estudio genético de la mutación N34S en el gen SPINK1, que resultó negativa. Dos años después se encuentra asintomática y libre de enfermedad.

La IFP es una rara causa de pancreatitis crónica en niños. El rango de edad es de 4 meses a 20 años con una edad media de 10 años (1). Hasta la fecha sólo 44 casos han sido publicados en la literatura. La etiología es desconocida, aunque se ha asociado

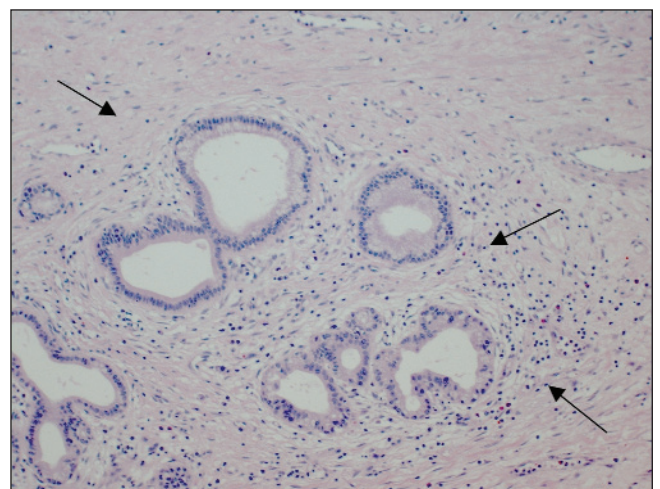


Fig. 1.- Intensas lesiones inflamatorias fibrosantes del páncreas. Obsérvese la prominente fibrosis perilobular.

a determinadas alteraciones genéticas (CFTR, PRSS1), destacando por su frecuencia la mutación N34S del gen SPINK1, que también se ha relacionado con la pancreatitis juvenil tropical (1,3,4). A diferencia de la pancreatitis hereditaria autonómica dominante, los pacientes con IFP no presentan antecedentes familiares. La forma de presentación más frecuente de la IFP es la ictericia obstructiva y las crisis de dolor abdominal recidivante (1,2,5,6.). Analíticamente, los pacientes con IFP, presentan un patrón colestásico, citolítico y, ocasionalmente, una leve elevación de la amilasa sérica y urinaria. Respecto al diagnóstico, las pruebas de imagen son útiles para objetivar el origen pancreático de la obstrucción de vía biliar. La TAC y colangiografía permiten, como sucedió en nuestro caso, visualizar con mayor nitidez el páncreas, cuya cabeza usualmente estará aumentada de tamaño y desestructurada. El Wirsung puede presentar dilatación preestenótica. El diagnóstico definitivo se consigue por exclusión de otras patologías más frecuentes y con el estudio anatomopatológico (biopsia o cirugía). Histológicamente el páncreas muestra bandas de tejido colagenizado envolviendo acinos de apariencia normal. El infiltrado inflamatorio acompañante de la proliferación fibrosante no suele ser prominente (1,6.). El tratamiento debe comenzar por, en caso de existir, resolver la ictericia obstructiva, en espera del procedimiento quirúrgico definitivo. El drenaje percutáneo de vía biliar o la colocación de stent por CPRE son las técnicas de elección (1,6.). El tratamiento quirúrgico es controvertido y podemos clasificarlos en derivativos y resectivos. Los primeros (coledocoduodenostomía y coledocoyeyunostomía en Y de Roux) se encuentran en desuso porque no resuelven la obstrucción del Wirsung, persistiendo el dolor abdominal o la evolución a insuficiencia pancreática exo-endocrina (1). Entre los procedimientos resectivos destaca la DPC con preservación pilórica. Algunos autores la desaconsejan por la alta frecuencia de diabetes y mala digestión posoperatoria, así como el escaso alivio del dolor a largo plazo. Fue la técnica utilizada en nues-

tro caso y 24 meses después, la paciente permanece asintomática y libre de enfermedad, por lo que no podemos apoyar dicha afirmación. La pancreatometomía cefálica con preservación duodenal (DPPHR) elimina las complicaciones de las pancreatitis crónicas y proporciona alivio del dolor a largo plazo en más del 80% de los pacientes (1).

G. Suárez Artacho, J. Rodríguez Muñoz, M. A. Gómez Bravo,
F. Docobo Duránte, R. García Lozano y S. P. Alconchel
Gonzaga

*Servicio de Cirugía General y Aparato Digestivo. Hospital
Universitario Virgen del Rocío. Sevilla.*

Bibliografía

1. Scwab G, Kirschstein T, Waldemar U, Hurlimann R, Ruchti Ch, Buchler M. Juvenil idiopathic fibrosing pancreatitis. *Dig Dis Sciences* 2002; 47: 1230-5.
2. Amerson JL, Rickets RR. Idiopathic fibrosing pancreatitis: a rare cause of obstructive jaundice in children. *Am Surg* 1996; 62 (4): 295-9.
3. Bhatia E, Choudhuri G, Sikora SS, Landt O, Kage A, Becker M. Tropical calcific pancreatitis: strong association with SPINK 1 trypsin inhibitor mutations. *Gastroenterology* 2002; 123 (4): 1020-5.
4. Truninger K, Witt H, Kock J, Kage A, Seifert B, Ammann RW. Mutations of the serine protease inhibitor, Kazal type 1 gene, in patients with idiopathic chronic pancreatitis. *Am J Gastroenterol* 2002; 97 (5): 1085-8.
5. Keil R, Snajdauf J, Kalousová P, Nevolová P, Kodet P. Idiopathic fibrosing pancreatitis presenting with obstructive jaundice in a child. *Eur J Pediatr Surg* 2001; 11 (5): 328-30.
6. Sylvester FA, Shuckett B, Cutz E, Durie PR, Marcon MA. Management of fibrosing pancreatitis in children presenting with obstructive jaundice. *Gut* 1998; 43 (5): 715-20.