Rev Esp Cir Oral y Maxilofac 2006;28,6 (noviembre-diciembre):368-372 © 2006 ergon

¿Cuál es su diagnóstico y tratamiento?

What should the diagnosis and treatment be?

Paciente de 70 años con antecedentes de fibrosis pulmonar y artritis reumatoide en tratamiento, acudió a nuestra consulta remitido desde el Servicio de Oftalmología, por presentar dolor e inflamación a nivel de región lateronasal y párpado inferior izquierdos de más de un mes de evolución, con diplopia en la mirada lateral extrema. A pesar del tratamiento previo antibiótico y antiinflamatorio por vía oral, no experimentó mejoría del cuadro. A la exploración física presentaba exoftalmos del ojo izquierdo, con dificultad en la mirada conjugada, inflamación, eritema y dolor de región lateronasal izquierda y edema palpebral inferior izquierdo (Fig. 1). Ante la posibilidad inicial de cuadro de celulitis orbitaria y ausencia de diagnóstico definitivo, se decidió ingreso para tratamiento anti-

A cervicofacial computed tomography (CT scan) was carried out with axial and coronal cuts that revealed a mass measuring 3 cm from the major axis to the posterior left-sided ethmoidal cells with extension to the nasal fossa and destruction of the medial orbital wall and medial wall of the maxillary sinus, with invasion of the left orbit and maxillary sinus. Infiltration of the lamina papyracea, sphenoid sinuses and orbital roof was not observed. The left eyeball was displaced forwards and sideways. The extrinsic eye muscles compared with the medial rectus muscle and interior rectus muscle were displaced, but there was no clear evidence of any infiltration. The mass was in intimate contact

Figura 1. Aspecto clínico del paciente.
Figure 1. *Clinical appearance of the patient.*

Figura 2. TC. A. Corte axial. B. Corte coronal.
Figure 2. *CT scan. A. Axial cut. B. Coronal cut.*

Rev Esp Cir Oral y Maxilofac 2006;28,6 (noviembre-diciembre):368-372 © 2006 ergon

biótico y corticoideo intravenoso y estudio diagnóstico.

Se realizó Tomografía Computerizada (TC) cervicofacial con cortes axiales y coronales, que fue informada como masa de 3 cm de eje mayor a nivel de celdillas etmoidales posteriores izquierdas con extensión hacia fosa nasal y destrucción de pared orbitaria medial y pared medial del seno maxilar, con invasión de órbita y seno maxilar izquierdos. No se objetivó infiltración de la lámina papirácea, seno esfenoidal o techo de la órbita. El globo ocular izquierdo se encontraba desplazado hacia delante y lateralmente. Se objetivaba desplazamiento de la musculatura ocular extrínseca en relación al músculo recto medial y músculo recto inferior, sin clara infiltración de los mismos. La masa quedaba en íntimo contacto con el tabique nasal sin sobrepasar la línea media (Fig. 2). Ante el probable diagnóstico de masa tumoral, se realizaron dos biopsias con sacabocado a través de la fosa nasal izquierda mediante pinza nasal, de 0,5 y 0,7 cm respectivamente. Ambos fragmentos presentaban una coloración blanquecina-translúcida y aspecto polipoideo. En el examen microscópico, se observó una mucosa revestida por un epitelio plano o poliestratificado que presentaba una infiltración neoplásica difusa a nivel del corion de células monomorfas, redondas, con escaso citoplasma y núcleos basófilos con cromatina en sal y pimienta, presencia de algunas figuras mitóticas y abundante cariorrexis. De manera ocasional se observaban imágenes de moldeamiento nuclear y áreas de necrosis (Fig. 3). Realizado estudio inmunohistoquímico la celularidad tumoral presenta un perfil fenotípico positivo para marcadores neuroendocrinos (cromogranina, sinaptofisina, enolasa) y marcadores epiteliales (Cam-5.2, Ck18), y negatividad para S-100, CD45-LC y enolasa.

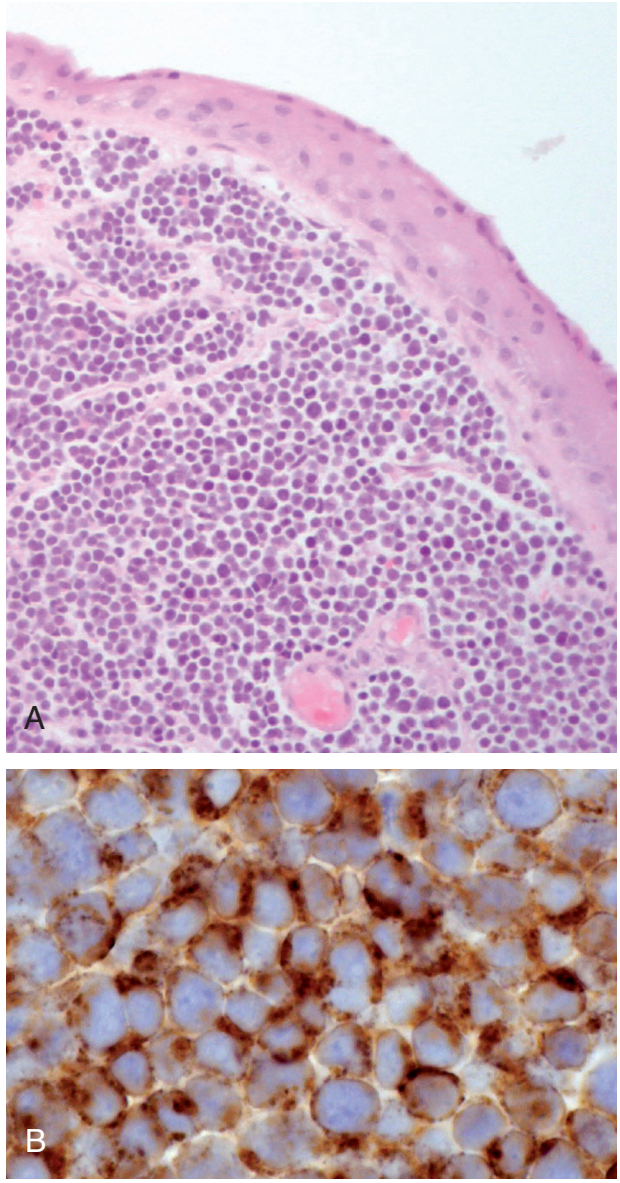

Figura 3. Examen histológico. A) La tumoración está constituida por células basófilas con discreto moldeamiento nuclear. (HE 20x). B) Técnica inmunohistoquímica frente a cromogranina (100x). La celularidad tumoral presenta una tinción citoplasmática granular y paranuclear.

Figure 3. *Histological examination. A) The tumor is made up of basophilic cells with discrete nuclear molding. (HE 20x). B) Immunohistochemical technique with chromogranin (100x). The tumor cells have granular and paranuclear cytoplasmatic staining.*

with the nasal septum but it had not extended over the midline (Fig. 2). As the likely diagnosis was of a tumor mass, two punch biopsies were carried out through the left nasal fossa using nasal forceps measuring 0.5 and 0.7 cm respectively. Both fragments had a whitish translucent color and a polypoid appearance. The microscopic examination revealed mucous lined by flat or polystratified epithelium that had diffuse neoplastic infiltration by the chorion of monomorphic cells that were round with scant cytoplasm and basophilic nuclei and "salt and pepper" chromatin pattern. There were some mitotic figures and abundant karyorrhexis. Occasionally nuclear molding and areas of necrosis could be observed (Fig. 3). The immunohistochemical study showed tumor cellularity with a positive phenotype for neuroendocrine markers (chromogranins, synaptophysin, enolase) and epithelial markers (Cam-5.2, Ck18), and negativity for S-100, CD45-LC and enolase.

Rev Esp Cir Oral y Maxilofac 2006;28,6 (noviembre-diciembre):368-372 © 2006 ergon

Carcinoma neuroendocrino de células pequeñas de la región nasosinusal

Small cell neuroendocrine carcinoma of the sinonasal region

R. González-García[1], S. Hyun Nam-Cha[2], F.J. Rodríguez Campo[3], L. Naval Gías[3], V. Escorial Hernández[1], P.L. Martos[1], M. Mancha de la Plata[1], F.J. Díaz González[4]

La masa fue diagnosticada como carcinoma neuroendocrino de células pequeñas (carcinoma neuroendocrino pobremente diferenciado) de fosa nasal y senos paranasales izquierdos. Se realizó estudio de extensión mediante TC toracoabdominal, que mostró cambios compatibles con fibrosis pulmonar y adenopatías mediastínicas, algunas calcificadas, sin cambios respecto a TC previos. Asimismo se objetivaron múltiples lesiones cavitadas en ambos pulmones, de paredes moderadamente gruesas y, debido a la existencia de la mencionada neoplasia, no pudo descartarse la existencia de metástasis, siendo menos probable la etiología infecciosa. Asimismo se demostraron lesiones esclerosas de pequeño tamaño en cintura pelviana, que podían corresponder con metástasis en función de los antecedentes de tumor primario en fosa nasal y senos paranasales.

Evaluado en la Comisión de Tumores, se decidió tratamiento inicial quimioterápico por medio de tres ciclos de cisplatino-etopósido. Tres meses después de iniciado el tratamiento, ante la persistencia de masa tumoral sin cambio significativo de tamaño respecto al previo y, debido a la presencia de nódulos en ambos pulmones y a nivel pre-esternal bajo con diagnóstico histológico de metástasis de carcinoma neuroendocrino, tras biopsia, se descartó la realización de cirugía de rescate a nivel del tumor primario.

Discusión

El carcinoma neuroendocrino de células pequeñas (CNCP) de localización nasal o paranasal es extremadamente raro. De hecho, constituye el tipo tumoral menos prevalente dentro de los carci-

1 Médico Residente. Servicio de Cirugía Oral y Maxilofacial.
2 Médico Residente. Servicio de Anatomía Patológica.
3 Médico Adjunto. Servicio de Cirugía Oral y Maxilofacial.
4 Jefe de Servicio. Servicio de Cirugía Oral y Maxilofacial.
Hospital Universitario La Princesa. Madrid, España.

Correspondencia:
Raúl González García
c/ Los Yébenes 35, 8º C
28047 Madrid, España
Email: raugg@maxmail.com

The mass was diagnosed as small cell neuroendocrine carcinoma (poorly differentiated neuroendocrine carcinoma) of the left nasal fossa and left paranasal sinus. An extension study by means of a thoracic-abdominal CT scan was carried out that showed changes compatible with pulmonary fibrosis and mediastinal adenopathy, some of which were calcified, but without changes when compared with previous CT scans. Multiple cavitated lesions were also observed in both lungs, with moderately thick walls and, as a result of the aforementioned neoplasm, the existence of metastasis could not be ruled out, making the infectious etiology less probable. Small sclerotic lesions were also revealed in the pelvic girdle indicating possible metastasis given the antecedents of a primary tumor in the nasal fossa and paranasal sinuses.

Following evaluation by the Tumor Committee, it was decided that the initial treatment should consist of chemotherapy with three cycles of cisplatin and etoposide. Three months after starting the therapy, carrying out salvage surgery of the primary tumor was ruled out, given the persistence of the tumor mass, which was showing no significant changes in size, and the presence of nodules in both lungs with a lower pre-sternum location that had a post-biopsy histological diagnosis of metastasis of neuroendocrine carcinoma.

Discussion

Small cell neuroendocrine carcinoma (SCNC) of the nasal or paranasal region is extremely rare. In fact, it constitutes the least prevalent tumor within sinonasal carcinomas with neuroendocrine differentiation (SCND). Its description as a clinicopathologic entity of the paranasal area was described by Chowdhuri[1] in 1965. In 1972, Oloffson and Van Nostrand[2] reported the first case in the larynx insisting in its histologic identity with small cell carcinoma of the lung. Other extrapulmonary locations have also been described including the skin, pancreas and cervix,[3-5] with an incidence rate of around 4%, very much lower than the rates described for the lung.

nomas nasosinusales con diferenciación neuroendocrina (CNDN). Su descripción como entidad clínico-patológica en el área paranasal fue establecida por Chowdhuri,[1] en 1965. En 1972, Oloffson y Van Nostrand,[2] refirieron el primer caso de localización laríngea, incidiendo en su identidad histológica con el carcinoma de células pequeñas de localización pulmonar. Asimismo, se han descrito otras localizaciones extrapulmonares, a saber: piel, páncreas y cérvix uterino,[3-5] con incidencias (en torno al 4%) muy por debajo de las descritas para el pulmón.

Se ha atribuido un origen a partir del sistema neuroendocrino de células APUD, que se encuentran ampliamente distribuidas en el organismo.[6] Esta entidad es histológicamente indistinguible del CNCP de pulmón. Ambos son tumores sólidos de células regulares de tamaño pequeño organizados en hojas, nidos y cordones. Muchas de ellas contienen núcleos cribiformes con un patrón cromatínico reticular fino y moderada cantidad de citoplasma. En ambos tumores se constata la presencia de gránulos neurosecretores electróndensos adheridos a la membrana en el examen bajo microscopio electrónico.[7] El estudio inmunohistoquímico es importante en el diagnóstico diferencial con otras entidades malignas, que incluyen el linfoma, rabdomiosarcoma, carcinoma nasofaríngeo indiferenciado y carcinoma nasosinusal indiferenciado. Presenta tinción fuertemente positiva para sinaptofisina y CD56 (NCAM) y débil para cromogranina A y CAM 5.2/AE-1.[8]

Actualmente, existe controversia en relación al comportamiento clínico mostrado por el CNCP y su capacidad para metastatizar a distancia. Algunos autores,[9] han separado los CNDN en dos categorías macroscópicas, en función de su diferente comportamiento clínico, a saber: estesioneuroblastomas (ENB) y no-estesioneuroblastomas, entre los que se incluyen el carcinoma nasosinusal indiferenciado, el carcinoma neuroendocrino y el carcinoma neuroendocrino de células pequeñas (CNCP). Los primeros tienen un pronóstico excelente en relación a supervivencia, control local y control a distancia, con el empleo único de tratamiento local mediante resección craneofacial y radioterapia (tasa de control local: 86-96%). Sin embargo, los tumores con características histológicas no-ENB tienen tasas de supervivencia pobres, que podrían estar relacionadas con el mayor porcentaje de fallo o recurrencia a nivel sistémico. Diversas series afirman que el CNCP constituye el tipo histológico con mayor tasa de recurrencia local y sistémica.[9,10] Sin embargo, a pesar de la identidad histológica con el CNCP pulmonar, algunos autores,[7] han descrito un comportamiento evolutivo completamente diferente para ambas localizaciones, de manera que resulta muy rara la diseminación regional o a distancia del CNCP de localización nasal y paranasal. En estos casos, la muerte sobreviene por fallo en el control local de la enfermedad, con un comportamiento agresivo y tendente a la recurrencia.

De igual manera que en la caracterización del comportamiento clínico, existe muy poca experiencia en el manejo de este tipo de tumores, si bien la identidad histológica con el CNCP de pulmón ha hecho considerar la quimioterapia como la primera modalidad de tratamiento. De hecho Rosenthal et al,[9] han equiparado la elevada tasa de metástasis intracraneal con aquella encontrada en el CNCP de pulmón, y por tanto recomiendan la utilización de tratamiento sistémico basado en quimio- y radioterapia (con irradia-

Its origin has been attributed to the neuroendocrine system of APUD cells that are widely distributed across the organism.[6] This entity is histologically indistinguishable from SCNC of the lung. Both are solid tumors with small, regular sized cells that are organized in sheets, nests and cords. Many contain cribiform nuclei with a fine, reticular, chromatinic pattern and a moderate quantity of cytoplasm. In both tumors the presence of electron-dense neurosecretory granules adhered to the membrane is confirmed during the examination by electron microscopy.[7] The immunohistochemical study is important in the differential diagnosis with other malignant entities, and it includes lymphoma, rhabdomyosarcoma, undifferentiated nasopharyngeal carcinoma and undifferentiated sinonasal carcinoma. Strongly positive staining for synaptophysin and CD56 (NCAM) can be observed and weak staining for chromogranin A and CAM 5.2/AE-1.[8]

Currently there is some controversy regarding the clinical behavior displayed by SCNC and its capacity for distant metastasis. Some authors[9] have separated SCND into two macroscopic categories according to different clinical behavior, that is: esthesioneuroblastomas (ENB) and non-esthesioneuroblastoma, which includes undifferentiated sinonasal carcinoma, neuroendocrine carcinoma and small cell neuroendocrine carcinoma (SCNC). The first have excellent prognoses with regard to survival, local and distant control, and local therapy alone is carried out consisting in craniofacial resection and radiotherapy (the local control rate is: 86-96%). However, tumors with non-ENB histologic characteristics have poor survival rates, which could be related to the larger failure rates or recurrence rates at a systemic level. Various series affirm that SCNC represents the histological type with the greatest local and systemic recurrence rate.[9,10] However, in spite of its histological identity with SMNC of the lung, some authors[7] have described behavior development that is completely different in both locations, with regional or distant dissemination of nasal or paranasal SCNC being very rare. In these cases death occurs because of failure to control the disease locally, and as a result of aggressive behavior with a recurrence tendency.

While there is very little experience in the characterization of its clinical behavior, there is also little experience in how these types of tumors should be dealt with, although its histological similarity with SCNC of the lung has led to chemotherapy being considered the first modality of treatment. In fact Rosenthal et al.[9] have put the high rate of intracranial metastasis on the same level as that found in SCNC of the lung and, as a result, they recommend using systemic treatment based on chemo- and radiotherapy (with prophylactic cranial irradiation). According to this therapeutic approach, and after evaluation by the Tumor Committee, this case received initial treatment consisting in three cycles of cisplatin and etoposide given the possibility of lung metastasis as per the diagnosis. Soussi et al.[11] also endorsed this therapeutic attitude. However, based on the different

ción profiláctica craneal). En función de esta aproximación terapéutica, tras valoración por el Comité de Tumores, y ante la posibilidad de metástasis pulmonares concurrentes al diagnóstico, el presente caso recibió tratamiento inicial por medio de tres ciclos de cisplatino-etopósido. Soussi et al.[11] también avalan esta actitud terapéutica. Sin embargo, basándonos en el diferente comportamiento referido por otros autores, parecería razonable la resección completa amplia de la lesión como tratamiento inicial, complementado con radioterapia y/o quimioterapia, toda vez que el control local parece ser prioritario en este tipo de localización. En este sentido, algunos autores,[7] refieren buenos resultados en términos de supervivencia a largo plazo cuando se realiza un tratamiento quirúrgico agresivo inicial. Este precepto sería únicamente aplicable en casos en los que pudiera descartarse la presencia de metástasis en el momento del diagnóstico.

En conclusión, el CNCP constituye una entidad tumoral de muy infrecuente aparición en fosa nasal y senos paranasales, con escasa experiencia en su manejo. Creemos que el tratamiento quirúrgico inicial complementado con radio y quimioterapia constituye la opción terapéutica óptima, aunque el empleo de quimioterapia neoadyuvante citorreductora, seguido de cirugía y radioterapia puede ser una alternativa válida. En cualquier caso, dada la elevada tasa de recurrencia local se hace necesario un seguimiento estrecho a largo plazo.

behavior reported by other authors, wide complete resection of the lesion would appear reasonable as initial treatment, with complementary radiotherapy and/or chemotherapy whenever local control appears to be a priority for this type of location. In this sense some authors[7] report good results in terms of long-term survival when initial surgical therapy is carried out that is aggressive. This precept should only be applied in those cases in which the presence of metastasis at diagnosis can be ruled out.

To conclude, SCNC is a tumor entity that very rarely appears in the nasal fossa and paranasal sinuses, and there is little experience in how it should be handled. We believe that initial surgical treatment with complementary radio- and chemotherapy is the best therapeutic option, although the use of neoadjuvant chemotherapy with cytoreduction followed by surgery and radiotherapy could be a valid alternative. In any event, given the high rate of local recurrence, a close long-term follow-up is necessary.

Bibliografía

1. Chowdhuri R. Oat cell carcinoma and paranasal sinuses. *J Laryngol Otol* 1965;79:253-5.
2. Oloffson J, Van Nostrand AW. Anaplastia small cell carcinoma of the larynx: a case report. *Ann Otol Rhinol Laryngol* 1972:81:284-7.
3. Corrin B, Gilby ED, Jones NF, Patrick J. Oat cell carcinoma of the pancreas with ectopic ACTH secretion. *Cancer* 1973;31:1523-7.
4. Jones HW, Plymate S, Gluck FB, Miles PA, Greene JF. Small cell non-keratinizing carcinoma of the cervix associated with ACTH production. *Cancer* 1976:38:1629-35.
5. Taxy JB, Ettinger DS, Wharam MD. Primary small cell carcinoma of the paranasal sinuses. *Arch Otolaryngol* 1983;109:341-3.
6. Skrabanek P, Lah RN, Powell D. Unifying concept of no-pituitary ACTH-secreting tumors. *Cancer* 1978;42:1263-9.
7. Rejowski JE, Campanella RS, Block LJ. Small cell carcinoma of the nose and paranasal sinuses. *Otolaryngol Head Neck Surg* 1982;90:516-7.
8. Avitia S, Osborne RF. Blindness: a sequela of sinonasal small cell neuroendocrine carcinoma. *Ear Nose Throat J* 2004;83:530-2.
9. Rosenthal DI, Barker JL, El-Naggar AK, Glisson BS, Kies MS, Díaz EM, et al. Sinonasal malignancies with neuroendocrine differentiation. Patterns of failure according to histological phenotype. *Cancer* 2004;101:2567-73.
10. Perez-Ordonez B, Caruana SM, Huvos AG, Shah JP. Small cell neuroendocrine carcinoma of the nasal cavity and paranasal sinuses. *Hum Pathol* 1998;29:826-32.
11. Soussi AC, Benghiai A, Holgaie CS, Majumdar B. Neuro-endocrine tumours of the head and neck. *J Laryngol Otol* 1990;104:504-7.