

# Relleno de cavidades óseas en cirugía maxilofacial con materiales autólogos

## *Bone cavity augmentation in maxillofacial surgery using autologous material*

P. Infante-Cossío<sup>1</sup>, J.L. Gutiérrez-Pérez<sup>1</sup>, D. Torres-Lagares<sup>2</sup>,  
A. García-Perla García<sup>1</sup>, J.D. González-Padilla<sup>1</sup>

**Resumen:** Aunque se han descrito numerosos materiales para rellenar una cavidad ósea, el mejor material sigue siendo el hueso autólogo corticoesponjoso o particulado, que puede formar hueso nuevo por mecanismos de osteogénesis, osteoinducción y osteoconducción. El cirujano oral y maxilofacial debe conocer las propiedades biológicas y las características fundamentales de los materiales autólogos, las diferentes técnicas de obtención y sus aplicaciones clínicas. Como zonas donantes se emplean preferentemente las intraorales, el filtro de hueso y los raspadores para pequeños defectos, y el hueso ilíaco, tibia o calota cuando se requiere más cantidad. No existen estudios concluyentes respecto a la asociación de injertos óseos con membranas. La combinación de injertos autólogos con otros materiales de relleno, ha desembocado en múltiples estudios, sin que se puedan establecer conclusiones definitivas por el momento. El hueso autólogo es de elección para el relleno de cavidades óseas, ya que es útil para dar solución a variadas situaciones clínicas de forma simple, rápida y segura.

**Palabras clave:** Regeneración ósea; Hueso autógeno particulado; Injerto óseo; Defecto óseo craneofacial.

**Recibido:** 02.08.04

**Aceptado:** 06.10.04

**Abstract:** Although a large number of materials have been described for augmenting bone cavities, the best material is still autologous cortical-cancellous bone or bone chip, which can form new bone through osteogenesis, osteoinduction and osteoconduction mechanisms. The oral and maxillofacial surgeon needs to be familiar with the biological properties and the fundamental characteristics of autologous material, the different techniques for obtaining it and its clinical application. Donor sites should preferably be intraoral. Bone filters and scrapers should be used for small defects, and the iliac, tibial or calvaria bones [should be used] when more quantity is required. There are no conclusive studies with regard to combining bone grafts with membranes. The combination of autologous grafts with other augmentation material has led to multiple studies, although definitive conclusions cannot yet be established. Autologous bone should be chosen for augmenting bone cavities, as it is useful for solving a variety of clinical situations in a simple, fast and safe manner.

**Key words:** Bone regeneration; Autogenous bone chips; Bone graft; Craniofacial bone defect.

1 Servicio de Cirugía Oral y Maxilofacial.

Hospitales Universitarios Virgen del Rocío, Sevilla, España

2 Becario de Docencia e Investigación. Universidad de Sevilla, España

**Correspondencia:**

Pedro Infante Cossío  
Servicio de Cirugía Oral y Maxilofacial  
Hospitales Universitarios Virgen del Rocío  
Avda Manuel Siurot s/n  
41013 Sevilla, España  
E-mail: pinfante@us.es

## Introducción

Uno de los mayores retos planteados hoy en día en la cirugía oral y maxilofacial es la reconstrucción con materiales de relleno de cavidades y defectos óseos de los maxilares. Las posibilidades estéticas y funcionales que representan los implantes osteointegrados, ha conducido a que los procedimientos de relleno óseo sean cada vez más utilizados, y que las técnicas de regeneración ósea y el uso de diversos materiales osteoinductivos susciten cada día más interés. Para regenerar hueso dentro de una cavidad se han utilizado diferentes materiales, que incluyen injertos óseos autólogos, materiales alogénicos y xenogénicos, sustitutos óseos, técnicas de regeneración ósea guiada, y más recientemente, el uso de proteínas óseas recombinantes humanas morfogenéticas. La elección en la práctica clínica de un material de relleno u otro exige un conocimiento de los mecanismos íntimos que intervienen en la regeneración ósea, que permita valorar de forma crítica la avalancha de información sobre los materiales disponibles.

De todos los materiales, posiblemente el más empleado en nuestra especialidad continúa siendo el injerto de hueso autólogo, útil en situaciones clínicas tan variadas como cirugía dento-alveolar, oncológica, malformativa, traumatológica, etc. En este artículo de controversia revisaremos las aplicaciones clínicas de los materiales de relleno para cavidades óseas desde la perspectiva de los materiales autólogos. De entrada, manifestamos que nuestra posición será defender el material autólogo como procedimiento de elección para el relleno de una cavidad ósea, ya que sirve para solucionar una gran multitud de problemas en diferentes situaciones clínicas de forma simple, rápida y segura.

## Objetivos y aplicaciones clínicas de los materiales de relleno óseo

La cavidad ósea resultante tras la escisión de un quiste o un tumor óseo benigno del maxilar cicatrizará primariamente de forma inversa a su tamaño. Se conoce como *defecto de tamaño crítico* aquel tamaño a partir del cual no se puede producir una curación espontánea.<sup>1</sup> Tradicionalmente se ha considerado que el relleno de las cavidades óseas no era estrictamente necesario en pequeños defectos postquirúrgicos, en los que un cierre del colgajo permitiría la curación ósea natural. El adecuado diseño y manejo del colgajo que conlleve el consiguiente cierre primario de las partes blandas, influye decisivamente en la predicción de la osificación primaria de la cavidad. Sin embargo, hoy en día existe una tendencia creciente a rellenar las cavidades, incluso las de pequeño tamaño, con la intención de acelerar o hacer más predecible la regeneración ósea, y proveer de un hueso de calidad más apropiada.

Los principales objetivos que debe procurar un material a la hora de rellenar una cavidad ósea son restaurar la función y la forma del maxilar, y tener estabilidad en el tiempo. Dicho material ideal debería reforzar la resistencia del maxilar, restablecer la continuidad del maxilar y permitir el soporte de prótesis dentarias o insertar implantes osteointegrados. Además, habría de acortar de forma significativa el periodo fisiológico de osificación, ser técnicamente simple

## Introduction

*One of the greatest challenges that exists today in oral and maxillofacial surgery is the reconstruction with augmentation material of the cavities and bone defects of the maxillae. The aesthetic and functional possibilities that osteointegrated implants represent has led to bone augmentation procedures being used more and more, and to an increasing interest in bone regeneration techniques and the use a variety of osteoinductive materials. Different materials have been used for regenerating bone within a cavity, including autologous bone grafts, allogenic and xenogenic materials, bone substitutes, guided bone regeneration techniques, and more recently, the use of recombinant human bone morphogenic proteins. The election in clinical practice of augmentation material, or any other, requires knowledge of the complex mechanisms that are involved in bone regeneration, that allows us to evaluate, from a critical point of view, the avalanche of information regarding available materials.*

*Of all the materials, possibly the most used in our specialty continues being the autologous bone graft, which is useful in a variety of clinical settings such as dento-alveolar, oncological, malformation, traumatologic surgeries, etc. With regard to this debate we will revise in this article the clinical applications of augmentation material for bone cavities from the point of view of autologous materials. We would first like to state that our position will be that of defending autologous material as the treatment of choice for bone cavity augmentation, as it serves to solve a great multitude of problems in different clinical settings in a simple, fast and secure manner.*

## Objectives and clinical applications of augmentation materials

*After the excision of a cyst or a benign bone tumor of the maxilla, the resulting bone cavity will heal primarily [showing] an inverse correlation to its size. This is known as the critical size defect and it refers to a certain size after which spontaneous healing will not take place.<sup>1</sup> Traditionally the augmentation of bone cavities was not considered as strictly necessary in small post-surgical defects, [as it was felt] closure of the flap would permit natural bone healing. The adequate design and handling of the flap, which results in the primary closure of soft tissues, influences the prediction decisively as to the primary ossification of the cavity. However, there is today a growing tendency to augment the cavities, including the smaller ones, in order to accelerate bone regeneration, or to make it more predictable, and in order to provide more appropriate bone quality.*

*On augmenting bone cavities, the principal objectives that a material should meet, are the restoration of the function and form of the maxilla, and for there to be stability*

y contar con amplia experiencia clínica. El material que cumple con la mayoría de estas características es el injerto de hueso autólogo particulado corticoesponjoso o esponjoso.

Las aplicaciones clínicas de los rellenos de cavidades en cirugía maxilofacial son variadas. Las más citadas en la literatura son fisuras alveolares, elevaciones de seno o de fosas nasales para la inserción de implantes osteointegrados, alvéolos post-extracción, defectos crestales tratados de forma preprotésica y periodontales. Sin embargo, en la práctica clínica, su uso se extiende también a todas aquellas situaciones en las que resulte un defecto o cavidad postquirúrgico en el maxilar, como por ejemplo tras apicectomías, quistectomías, exéresis de tumores odontogénicos u óseos, e incluso en cirugía cráneo-facial para relleno del seno frontal.<sup>2</sup>

**Regeneración ósea de alvéolos postextracción.** El relleno de alvéolos postextracción persigue una regeneración ósea más rápida y predecible y un aumento del reborde alveolar, con el fin de compensar la atrofia ósea postoperatoria en zonas candidatas para la colocación posterior de implantes osteointegrados. Su principal inconveniente es la morbilidad que puede implicar una zona donante adicional. Si se planifican unas extracciones dentarias múltiples, el injerto puede obtenerse mediante una alveoloplastia.<sup>3</sup> También puede recolectarse el material de injerto mediante filtros, raspadores o pinzas gubias, o tomarse de una zona donante intraoral, si el paciente desea evitar la implantación de un material extraño.

**Rellenos de senos maxilares y fosas nasales.** Cuando la altura de hueso es insuficiente en la región lateral o anterior del maxilar superior, el injerto de hueso particulado con elevación del seno maxilar o las fosas nasales, nos permite conseguir el volumen de hueso necesario para la inserción de implantes osteointegrados. Hoy en día parece existir bastante consenso en la literatura en cuanto a la obtención de mejores resultados con hueso autólogo, sobre todo con el esponjoso.<sup>4,5</sup>

**Fisura alveolar congénita.** La reconstrucción de la fisura alveolar debe realizarse de forma ideal en el momento que el niño esté en dentición mixta, para conseguir cerrar la comunicación oronasal, unir los fragmentos óseos separados por la hendidura y aportar hueso de soporte al ala nasal y para la erupción del canino definitivo.<sup>6</sup> El injerto autólogo particulado se suele extraer de la cresta ilíaca (Fig. 1), aunque también se ha descrito la tibia como zona donante.<sup>7</sup>

## Mecanismos de curación del material autólogo

De forma general, los materiales de relleno se pueden dividir en dos tipos: los injertos que trasplantan células vivas (en la práctica clínica sólo han demostrado su utilidad los autoinjertos, que no evocan respuesta inmunológica) y aquellos materiales de regeneración ósea que se colocan en el lecho receptor exentos de toda viabilidad celular. La neoformación ósea que se va a producir en la cavidad es mediada por tres procesos básicos, que pueden acontecer aislada o simultáneamente en función del material de reconstrucción utilizado, y que se conocen como osteogénesis, osteoinducción y osteoconducción.<sup>8</sup> Los mecanismos que participan en este proceso se han ido conociendo en los últimos años gracias a la investigación básica, lo cual nos ha permitido enjuiciar de forma crítica los diversos

over time. The ideal material should reinforce the resistance of the maxilla, reestablish its continuity and provide support for dental prostheses or the insertion of osteointegrated implants. In addition, the physiological ossification period should be shortened significantly, and it should be technically simple while supported by ample clinical experience. The material that possesses the majority of these characteristics is the autologous cortical-cancellous or cancellous bone chip graft.

The clinical application of cavity augmentation in maxillofacial surgery is varied. Most of the references in the literature are to alveolar clefts, elevation of the sinus or the nasal pit for the insertion of osteointegrated implants, and to post-extraction alveolus, pre-prosthesis and periodontally treated crest defects. However, in clinical practice its use extends also to those situations resulting in a defect or post-surgical cavity in the maxilla, such as for example in apicectomies, cystectomies, odontogenic or bone tumors excision and even in craniofacial surgery for augmenting the frontal sinus.<sup>2</sup>

**Bone regeneration of post-extraction alveolus.** The augmentation of post-extraction alveolus is directed at faster and more predictable bone regeneration and an increase in the alveolar ridge, with the aim of compensating the postoperative bone atrophy in areas that are candidates for the posterior placement of osteointegrated implants. Morbidity is the principal inconvenience that can implicate an additional donor site. If multiple dental extractions are planned, the graft can be obtained by means of an alveoloplasty.<sup>3</sup> Graft material can also be collected using filters, scrapers or gouge forceps, or it can be taken from an intraoral donor site if the patient wants to avoid a foreign material being implanted.

**Augmentation of maxillary sinuses and nasal pits.** When the height of the bone is insufficient in the lateral or anterior region of the upper maxilla, the bone chip graft with elevation of the maxillary sinus or nasal pit, permits obtaining the necessary volume of bone for the insertion of osteointegrated implants. Currently there seems to exist considerable consensus in the literature regarding the achievement of better results with autologous bone, and with cancellous bone in particular.<sup>4,5</sup>

**Congenital alveolar fissures.** The reconstruction of alveolar clefts should ideally be carried out in the mixed dentition of the child in order to achieve the closure of the oronasal communication, union of the bone fragments separated by the cleft, and bone support for the nasal ala and for the definitive eruption of the permanent canine.<sup>6</sup> The autologous bone chip graft is usually extracted from the iliac crest (Fig. 1) although the tibia has also been described as a donor site.<sup>7</sup>

## Healing mechanisms of autologous material

Generally, augmentation material can be divided into two types: grafts that transport live cells (in clinical practice only the utility of autografts has been demonstrated, as they

materiales disponibles, decidir entre todos ellos el más apropiado ante cada situación clínica, manejarlos con una técnica óptima y mantener expectativas reales con los nuevos materiales en fase de ensayo clínico o experimental.<sup>9</sup>

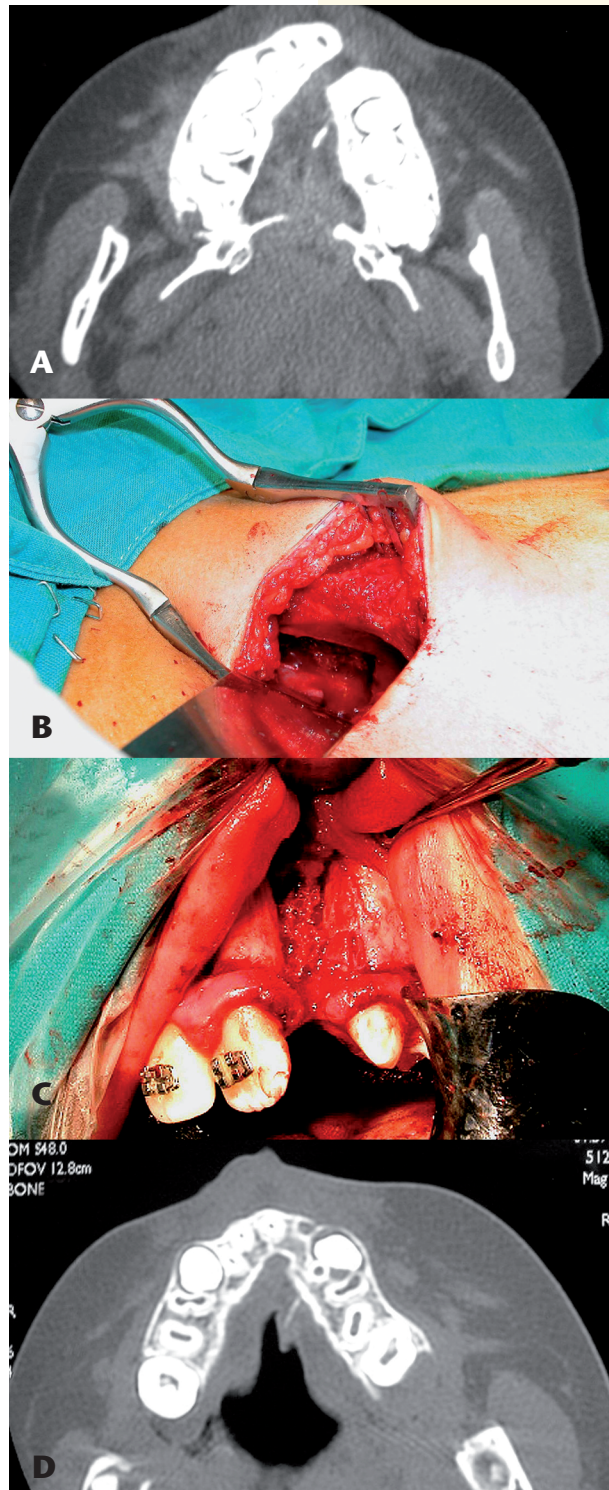
**Osteogénesis.** Es la neoformación ósea mediada por el trasplante en el material de relleno de células vivas, que llevan a cabo la regeneración ósea de una forma directa. Este mecanismo es propio de los autoinjertos y es especialmente importante en los injertos córtico-esponjosos y particulados de esponjosa debido a la más rápida revascularización.

**Osteoinducción.** Es la capacidad que tienen algunos materiales de liberar determinadas sustancias llamadas osteoinductores, capaces de inducir la formación de hueso por un mecanismo endocondral en zonas alejadas del margen del lecho receptor. En la práctica, este tipo de regeneración ósea, sólo se consigue con el injerto autólogo y alogénico. En los últimos años, se han ido caracterizando una serie de factores y sustancias responsables del proceso de osteoinducción, entre las que se encuentran las *Bone Morphogenetic Proteins* (BMPs), que recientemente se han desarrollado de forma recombinante (rhBMP).<sup>10</sup> Presentan un mecanismo puro de osteoinducción, y obviarían la necesidad de obtener hueso autógeno. Han demostrado resultados preliminares interesantes mejorando la angiogénesis, cicatrización ósea y cartilaginosa. Actualmente se está trabajando con técnicas de ingeniería tisular para conseguir su comercialización clínica.<sup>11</sup>

**Osteoconducción.** Es el proceso por el cual el material inorgánico implantado ofrece una matriz para el crecimiento de células óseas progenitoras desde los márgenes del defecto. Dicho material puede ser permanente o reabsorbible. El material osteoconductor puro no forma hueso de una forma intrínseca, su osificación no es endocondral y la formación de hueso siempre comienza en la periferia.

## Materiales de relleno óseo autólogo. Clasificación

Para la utilización correcta de un material de relleno se deben valorar varias



**Figura 1.** Niño de 9 años afecto de una fisura alveolar, reconstruido con un injerto de hueso córtico-esponjoso particulado de cresta ilíaca. A) TC preoperatoria. B) Detalle de la obtención del injerto. C) Colocación del injerto en el defecto. D) TC de control a los 9 meses.

**Figure 1.** Nine-year old boy with alveolar cleft, reconstructed with a cortical-cancellous bone chip graft from the iliac crest. A) Preoperative CT scan. B) Detail showing harvesting of bone. C) Placing the graft in the defect. D) Evaluation with CT [scan] at nine months.

do not lead to an immunologic response), and bone regeneration materials that are placed in the recipient bed but that do not have any cellular viability. Three basic procedures intervene in the production of new bone that will be formed in the cavity. These may occur independently or simultaneously depending on the reconstruction material used, and these are known as osteogenesis, osteoinduction and osteoconduction.<sup>8</sup> The mechanisms involved in this procedure have become known over the last few years thanks to basic investigation that has permitted us to make a critical evaluation of the different materials available, to decide which of all of them is the most appropriate in each clinical setting, to use them with the best possible technique and to maintain realistic expectations regarding the new materials that are in clinical trials or in experimental stages.<sup>9</sup>

**Osteogenesis.** Is the formation of new bone by means of a transplant of augmentation material made up of live cells that directly produce bone regeneration. This mechanism is typical of autografts, and it is particularly important in cortical-cancellous and bone chip grafts due to faster revascularization.

**Osteoinduction.** Is the capacity that some materials have for releasing certain substances that are referred to as osteoinductive, and which are capable of encouraging the formation of bone through an endochondral mechanism

características: biocompatibilidad, disponibilidad, capacidad osteoinductiva y osteogénica y estabilidad mecánica. Entre las diferentes opciones de materiales de relleno disponibles encontramos:

**Injertos autólogos o autógenos** (injerto particulado de esponjosa o córtico-esponjosa). Es el material de elección por su capacidad osteogénica y su nula capacidad antigénica. Se pueden emplear diferentes zonas donantes intraorales (mentón, tuberosidad del maxilar, rama ascendente) o extraorales (cresta ilíaca, tibia, calota). Las zonas donantes extraorales son las preferidas porque aportan mayor volumen de hueso medular, pero tienen el inconveniente de requerir anestesia general adicional en la mayoría de los casos.

**Injertos homólogos, alogénicos o aloinjertos.** Es el procedente de otro individuo de la misma especie, genéticamente diferente. Se trasplantan algunos antígenos incompatibles. Necesita un procedimiento para eliminar su capacidad antigénica.

**Injertos heterólogos o xenoinjertos.** Su fuente es un animal de otra especie, por lo que se trasplantan aún más antígenos extraños que en los alogénicos.

**Injertos aloplásticos o sintéticos.** La respuesta inmune que despierta un material aloplástico puede variar desde ninguna a moderada. Algunos materiales son susceptibles de colonización bacteriana. Su principal ventaja es que obvian la necesidad de una zona donante del propio sujeto. Se usan básicamente para proporcionar una matriz para el crecimiento óseo en su interior, por lo que su efecto es tan sólo osteoconductor y débilmente osteoinductor. El material aloplástico tradicional ha sido la hidroxiapatita, pero posteriormente se han ido introduciendo otros en la clínica que la han relegado a un segundo plano.

La forma básica de aportar hueso con capacidad osteogénica en el área maxilofacial es mediante injertos de hueso no vascularizado. Se pueden utilizar injertos en bloque de cortical, hueso córtico-esponjoso o hueso de esponjoso y particulado. El injerto córtico-esponjoso traslada más matriz ósea mineral al lecho que células osteocompetentes, y forman menos hueso nuevo que los injertos de esponjosa. El bloque de hueso cortical tiene la propiedad principal de proporcionar estabilidad mecánica. Sin embargo, sus capacidades osteogénicas y osteoinductivas son muy escasas debido a la ausencia de estructura porosa. Los injertos de hueso particulado y de esponjosa trasplantan una alta densidad de células osteocompetentes y, por su estructura trabeculada, promocionan una revascularización rápida desde el lecho receptor. Sin embargo, debido a su consistencia, precisan tener una adecuada retención en la cavidad ósea donde se coloquen, en caso contrario pueden precisar una malla de titanio o una membrana y una adecuada cobertura por el periostio del colgajo de las partes blandas.

Para el relleno de cavidades se utiliza el injerto particulado, bien injertos de esponjosa tomados con cucharillas, gubias o trefinas de la cresta ilíaca o meseta tibial, o injertos corticoesponjosos particulados con un molinillo de hueso, tomado de zonas donantes intraorales o extraorales (cresta ilíaca o calota). Si el injerto se compacta cuidadosamente en la cavidad aumenta la densidad celular, y por ende la cantidad de hueso neoformado y su duración. Una vez consolidado el injerto, estas reconstrucciones resultan muy aceptables estéticamente y funcionalmente, permitiendo incluso la inserción de implantes osteointegrados.<sup>12</sup> Un buen número de problemas clí-

*in areas that are removed from the recipient bed. In practice, this type of bone regeneration is only achieved with autologous and allogenic grafts. Over the last few years a series of factors and substances have been identified as responsible for the osteoinduction process. Among these are Bone Morphogenetic Proteins (BMPs) that have recently been developed in a recombinant form (rhBMP).<sup>10</sup> They have a pure osteoinduction mechanism eliminating the need for obtaining autogenic bone. Preliminary results have proved interesting while improving angiogenesis, bone healing and cartilaginous [tissue]. Currently there is a move to commercialize tissue-engineering techniques clinically.<sup>11</sup>*

*Osteoconduction. This is the process by which implanted inorganic material provides a matrix permitting bone-producing cells to grow from the defect margins. This material can be permanent or reabsorbable. Pure osteoconductive material does not lead to bone being formed intrinsically. Ossification is not endochondral and the formation of bone always starts on the exterior.*

#### **Autologous bone augmentation material. Classification**

*For the correct use of augmentation material various characteristics should be evaluated: biocompatibility, availability, osteoinductive and osteogenic capacity and mechanical stability. Among the different options regarding available augmentation material there is:*

**Autologous or autogenous grafts** (cancellous or cortical-cancellous bone chip grafts). *This is the material of choice due to it having osteogenic potential but no antigenic capacity. Different intraoral donor sites can be used (chin, tuberosity of the maxilla, ascending ramus) or extraoral [sites] (iliac crest, tibia, calvaria). The extraoral donor sites are preferred because they provide a greater volume of medullar bone, but they have the inconvenience of requiring in most cases additional general anesthesia.*

**Homologous or allogenic grafts or allografts.** *These are [grafts] from an individual of the same species that is genetically different. A few incompatible antigens are transplanted. A process is required in order to eliminate the antigenic potential.*

**Heterologous grafts or xenografts.** *These are [grafts] from an animal of a different species and even more foreign antigens are therefore transplanted than with allogenic [grafts].*

**Alloplastic or synthetic grafts.** *The immune response that is created by an alloplastic material can vary from none to moderate. Some materials are susceptible to bacteriological contamination. The principal advantage is that the need for a donor site in the very [patient] is eliminated. A matrix is basically provided that allows bone growth in its interior. Its effect is only osteoconductive and very slightly osteoinductive. Hydroxyapatite has been the alloplastic mate-*

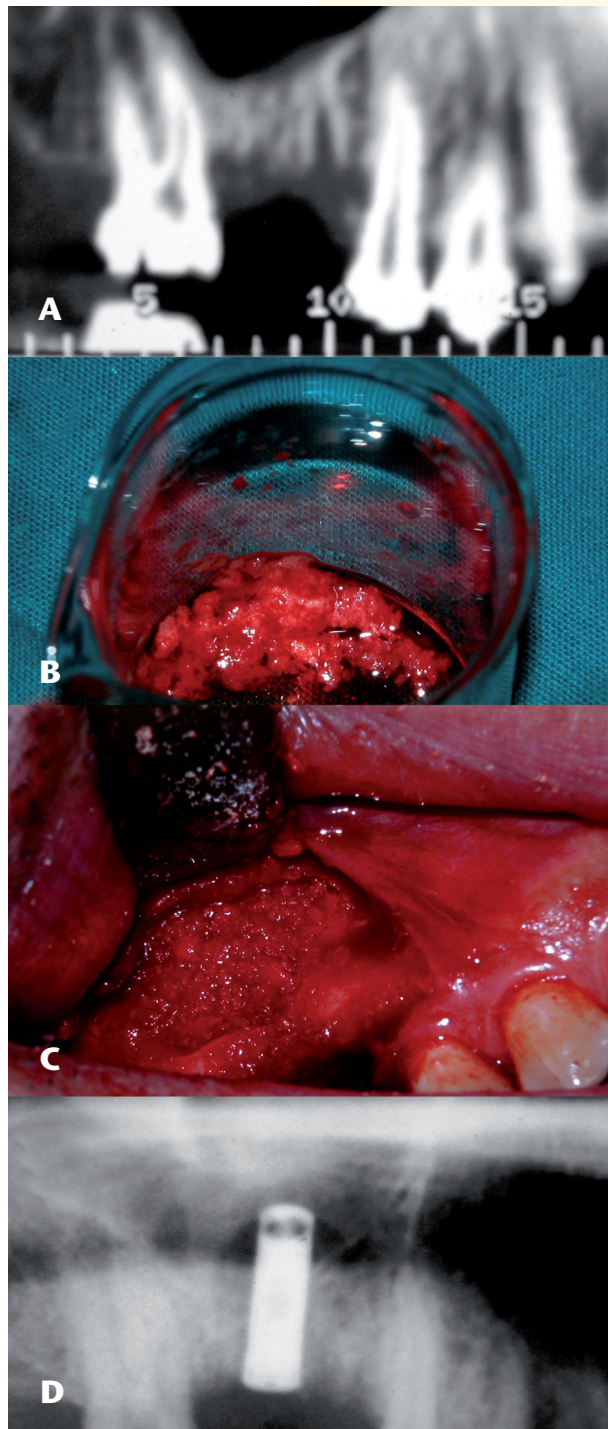
nicos se pueden solucionar también de forma sencilla empleando pequeñas o moderadas cantidades de hueso para pequeñas cavidades con injertos procedente del filtro de hueso o de raspadores.

### Fuentes de obtención de injertos autólogos no vascularizados

Es esencial conocer las ventajas y las limitaciones de cada fuente donante, los resultados que se pueden conseguir y su potencial morbilidad. Antiguamente las fuentes clásicas de obtención de injertos óseos para la reconstrucción de defectos maxilofaciales eran los huesos largos. Hoy en día se recurre preferentemente a los maxilares para pequeños defectos, y al hueso ilíaco, tibia o calota cuando se requiere más cantidad. La selección de cada abordaje dependerá del tipo, tamaño y forma de la cavidad ósea, y la experiencia clínica y preferencias del cirujano.

**Maxilares.** La sínfisis, cuerpo y rama ascendente de la mandíbula son fuente de injertos corticales, y el área retrotuberositaria maxilar de hueso esponjoso. Las limitaciones de los injertos en bloque se deben a su tamaño y su estructura más o menos cortical. Se pueden obtener además injertos de hueso granulado de forma fácil mediante filtros de hueso que lo recolectan del aspirador (Fig. 2), o mediante raspadores. Pueden ser fuentes válidas de obtención de hueso para reconstrucciones pequeñas en cirugía oral, siempre que se consiga un manejo escrupuloso durante el procedimiento de obtención del injerto que prevenga la contaminación con saliva.<sup>13</sup>

**Cresta ilíaca.** Es la zona donante que aporta la mayor cantidad de volumen de esponjosa y contiene la mayor proporción entre esponjosa y medular. El injerto de cresta ilíaca se toma más frecuentemente de su porción anterior, ya que para su abordaje no es necesario cambiar de postura al enfermo. La cantidad máxima de esponjosa que se puede obtener sin causar una importante morbilidad es de 50 cc.<sup>14</sup> La ventaja de la vía posterior es que la cantidad de hueso esponjoso



**Figura 2.** Elevación de seno maxilar con injerto autólogo recolectado de filtro óseo e inserción inmediata de un implante. A) TC previa donde se aprecia una altura ósea subantral de 4 mm. B) Hueso de filtro obtenido tras la inserción de varios implantes. C) Relleno del seno maxilar e inserción del implante mediante abordaje lateral. D) Radiografía panorámica de control.

**Figure 2.** Elevation of maxillary sinus with an autologous graft collected from a bone filter and immediate insertion of an implant. A) Earlier CT [scan] in which a subantral bone height of 4 mm can be appreciated. B) Bone from a filter obtained following the insertion of various implants. C) Augmentation of the maxillary sinus and insertion of the implant by means of a lateral approach. D) Evaluation with panoramic radiography.

material used traditionally, but others have later been introduced into clinical [practice] that have relegated it into the background.

The basic method for providing bone with osteogenic capacity in the maxillofacial area is through non-vascularized bone grafts. Block grafts can be used of cortical bone, cortical-cancellous bone, or cancellous bone chips. The cortical-cancellous graft provides more mineral bone matrix for the bed than osteocompetent cells, and less new bone is formed than with cancellous grafts. The main characteristic of the cortical bone block is that it supplies mechanical stability. However, its osteogenic and osteoinductive capacities are very limited due to the absence of porous structures. Bone chip grafts and cancellous grafts transfer a high density of osteocompetent cells and, due to their trabecular structure, rapid re-vascularization is produced from the recipient bed. However, due to their consistency adequate retention is needed in the bone cavity into which they are placed, otherwise a titanium mesh or a membrane may be required, and the periosteum has to protect the soft tissue flap adequately.

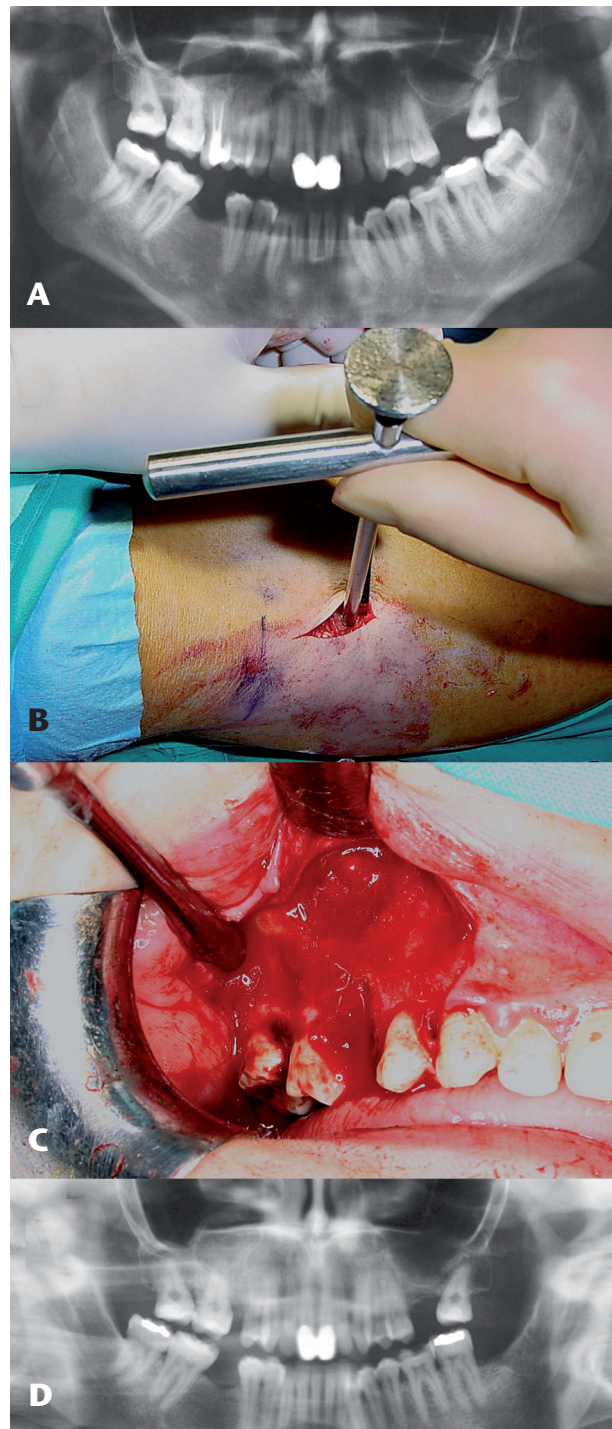
For augmenting cavities the grafts used are of [bone] chip, either cancellous grafts removed with spoons, gouges, trephines from the iliac crest or the tibia plateau, or grafts of cortical-cancellous [bone] chips removed with a bone mill

que ésta aporta es considerablemente superior (2,5 veces) que el abordaje anterior.<sup>15</sup> La complicación postoperatoria más frecuente es la molestia y dificultad en la deambulaci3n. La incidencia de esta complicaci3n se minimiza si se toma el injerto de la parte medial de la pala ilíaca en vez de la externa. Tambi3n puede haber alteraciones nerviosas que en cualquier caso provocan trastornos sensitivos de escasa importancia, que desaparecen espontáneamente al poco tiempo.<sup>16</sup>

**Tibia.** El injerto del hueso proximal de tibia es una t3cnica que est3 ganando adeptos como zona donante por ser un procedimiento relativamente simple de realizar, con menor tasa de complicaciones que el injerto de cresta ilíaca. Se obtienen entre 5 y 30 cc de hueso esponjoso particulado (Fig. 3). Entre sus ventajas llama la atenci3n que puede incluso llevarse a cabo mediante anestesia local,<sup>6</sup> o sedaci3n intravenosa.<sup>17</sup>

Tanto para la cresta ilíaca como para la meseta tibial se han descrito abordajes con trefinas,<sup>18</sup> cuando no se precisa extraer un gran injerto. El uso de trefinas tiene la ventaja que se puede utilizar bajo anestesia local con menor morbilidad.

**Calota craneal.** Su amplia aceptaci3n en ciru3a maxilofacial se basa en la proximidad al campo quirúrgico, a la limitada capacidad de reabsorci3n de este hueso en comparaci3n con otras fuentes (gracias a la gran red de canales que posee por su origen membranoso, que permite su rápida revascularizaci3n y el mantenimiento de un gran número de células osteocompetentes), y a la baja morbilidad asociada en manos expertas. La principal complicaci3n es el desgarro de la duramadre. La zona de calota preferida es la que corresponde al hueso parietal, que es la que mantiene un mayor grosor y cantidad de hueso esponjoso. La accesibilidad en esta zona es la más sencilla y apenas produce dolor postoperatorio. Habitualmente se toma el injerto corticoesponjoso respetando la cortical interna, aunque tambi3n puede ser tomado en su espesor total. Hoy en día se indica sobre todo para relleno de fisuras alveolares,



**Figura 3.** Cavidad post-quistectomía rellena con un injerto de tibia proximal. A) Radiografía panorámica previa del quiste radicular, causado por el primer molar superior derecho y en relación con el seno. B) Toma de injerto esponjoso de la tibia proximal con trefina. C) Detalle de la colocaci3n del injerto compactado en la cavidad y en el alvéolo postextracci3n. D) Radiografía panorámica de control.

**Figure 3.** Post-cystectomy cavity augmented with a proximal tibia graft. A) Previous panoramic radiography of radicular cyst, caused by the right upper first molar and in relation to the sinus. B) Harvesting of cancellous graft of proximal tibia with a trephine. C) Detail showing the placing the compacted graft in the cavity and in the post-extraction alveolus. D) Evaluation with panoramic radiography

and taken from intraoral or extraoral donor sites (iliac crest or calvaria). If the graft is compacted carefully in the cavity, cellular density is increased, resulting in durable new bone formation. Once the graft has consolidated, these reconstructions prove to be very acceptable aesthetically and functionally, allowing also the insertion of osteointegrated implants.<sup>12</sup> A good number of clinical problems can also be solved in a simple form using small or moderate quantities of bone for small cavities with grafts from bone filters of scrapers.

#### Sources for obtaining non-vascularized autologous grafts

It is essential to know the advantages and limitations of every donor source, the results that can be achieved and potential morbidity. Formerly the classical sources for obtaining bone grafts for the reconstruction of maxillofacial defects were long bones. Today it is preferable to resort to the maxillas for small defects and to the iliac bone, tibia or calvaria when a larger amount is required. Choosing each approach depends on the type, size and form of the bone cavity, and the clinical experience and preferences of the surgeon.

**Maxillae.** The symphysis, body and ascending ramus of the mandible are a source of cortical grafts, and the area at the back of the maxillary tuberosity of cancellous bone. The limitations of block grafts are due to their size and structure, which is more or less cortical.

reconstrucción orbitaria y de tercio medio, y para relleno en elevaciones de seno.<sup>19</sup>

**Costilla.** Actualmente sus indicaciones son escasas, ya que ha sido sustituido por las fuentes anteriormente descritas. El injerto corticoesponjoso se extrae entre la 5ª y 7ª costilla, en todo su espesor. Tiene menor cantidad de esponjosa, se reabsorbe en mayor cantidad y más rápidamente, y presenta como complicación la posibilidad de dañar la pleura y producir el correspondiente neumotórax.<sup>20</sup>

### Propiedades básicas del material autólogo

El material autólogo es el más biocompatible que existe ya que no introduce en la cavidad ningún antígeno extraño. Estas propiedades (no ser ni alérgico ni patógeno) constituyen precisamente el argumento de mayor peso para su uso. Tiene como desventaja la necesidad de una zona donante para su obtención. Hay que decidir entre un área próxima o a distancia, lo que puede conllevar nuevos campos quirúrgicos y anestesia general. Sin embargo, la toma de un injerto raramente deja secuelas significativas en el paciente y la morbilidad en la zona donante suele ser aceptable tanto para el cirujano como para el paciente.<sup>12</sup>

Una característica a tener en cuenta con respecto al injerto autólogo, es que su disponibilidad es limitada, por lo que en caso de indicarse en el relleno de cavidades grandes y ser insuficiente, se puede mezclar con otro tipo de materiales. Así se pueden utilizar diferentes mezclas y proporciones para aprovechar al máximo las capacidades osteogénicas, osteoinductoras y osteoconductoras de todos ellos. Sin embargo, sólo el hueso autógeno tiene propiedad osteogénica, esto es, capacidad de incluir en el injerto osteoblastos o células indiferenciadas osteocompetentes, capaces de crear hueso. Pero no todo el hueso autólogo tiene la misma capacidad osteogénica; la esponjosa es la que proporciona la mayor cantidad de células osteogénicas. Los materiales alogénicos, xenogénicos, sustitutos óseos y aloplásticos, no aportan ninguna célula osteocompetente. Su principal función consiste en proveer un andamio o matriz que puede ser sustituido por células osteocompetentes residuales del lecho de la cavidad. Este tipo de formación de hueso es muy limitada y ligada al estado del lecho óseo receptor.

El material autólogo es el que está en mejores condiciones para soportar las fuerzas de la masticación, prótesis o fuerzas musculares, y el que mejor se adecúa al contorno óseo. El material injertado debe ser capaz de resistir la manipulación quirúrgica y mantener su estabilidad una vez implantado en la cavidad. Los injertos corticales son los que proporcionan mayor estabilidad, si bien en el relleno de una cavidad es lo menos importante ya que no existe una discontinuidad en el maxilar.

Una propiedad interesante es su estabilidad en el tiempo. La capacidad de reabsorción es más baja en los injertos autólogos esponjosos, sobre todo si el material de relleno queda adecuadamente cubierto por el periostio del colgajo, lo que favorece la vascularización e incorporación del hueso trasplantado de forma temprana. Por otra parte, se ha visto que la esponjosa resiste mejor la infección, una característica muy importante si el injerto se pusiera en contacto con la contaminación oral.

*Grafts of granulated bone can also be collected easily through bone filters in aspirators (Fig. 2), or through scrapers. These can be a valid source for obtaining bone for small reconstructions in oral surgery, providing that the handling process for obtaining the graft is scrupulously performed in order to prevent any contamination from saliva.<sup>13</sup>*

**Iliac crest.** *This is the donor site that provides the greatest amount of volume of cancellous [bone] and which contains the largest proportion of cancellous to medullar bone. The iliac crest graft is commonly harvested from the anterior portion, as with this approach the position of the patient does not have to be altered. The maximum quantity of cancellous bone that can be harvested without causing significant morbidity is 50 cc.<sup>14</sup> The advantage of the posterior approach is that the amount of cancellous bone that this provides is considerably superior (2.5 times) than with the anterior approach.<sup>15</sup> The most frequent postoperative complication is gait disturbance. The incidence of this complication is minimized if the graft is harvested from the medial part of the iliac blade in stead of the external part. There can be changes in the nervous system that in any event do not produce sensory disturbances of any importance, and which disappear spontaneously shortly afterwards.<sup>16</sup>*

**Tibia.** *The grafting of bone proximal to the tibia is a technique which is gaining adepts as a donor site, as it requires a relatively simple procedure, having also a lower complication rate than the iliac crest graft. 5 to 30 cc of fragmented cancellous bone can be harvested (Fig. 3). Among the advantages of note is that it can be carried out using local anesthesia<sup>6</sup> or intravenous sedation.<sup>17</sup>*

*Approaches using a trephine<sup>8</sup> have been described for the iliac crest as well as for the tibial plateau when a large graft is not needed. The advantage of trephines is that they can be used with local anesthesia resulting in less morbidity.*

**Calvaria.** *This bone is widely accepted in maxillofacial surgery based on its proximity to the surgical site, its limited capacity for resorption compared with other sources (due to the great network of vessels that it possesses given its membranous origin that permits rapid revascularization and the maintenance of a large number of osteocompetent cells), and to low associated morbidity when in expert hands. The main complication is the tearing of the dura mater. The area of calvaria which is preferred is the area that corresponds to the parietal bone, which has a greater quantity of cancellous bone with a uniform thickness. Accessibility to this area is simpler, and there is hardly any postoperative pain. The cortical-cancellous graft is harvested respecting the internal cortical [layer] although the complete width can be used. It is currently indicated for the augmentation of alveolar clefts, orbital and midface reconstruction and for sinus lift augmentation.<sup>19</sup>*

**Rib.** *Currently the indications [for its use] are scarce as it has been substituted by the sources previously mentioned. The cortical-cancellous graft is harvested from the 5<sup>th</sup> and 7<sup>th</sup> rib, using the complete width. It has less cancellous*

Aunque es cierto que ningún material de relleno es capaz de poseer todas las propiedades ideales, al considerar la elección de uno u otro, hay que contemplar aspectos de antigenicidad, morbilidad, factores económicos, etc. Desde el punto de vista de sus propiedades biológicas, el mejor material de relleno es sin duda el hueso autólogo esponjoso y particulado. Además, pocos problemas no pueden ser resueltos con los materiales autólogos, y en caso de que el resultado obtenido no sea satisfactorio, puede ser repetido el procedimiento.

### Injertos óseos y membranas

Un factor importante a considerar es mantener el injerto en su posición y evitar que los tejidos blandos interfieran la cicatrización ósea. Durante las primeras fases de cicatrización del material injertado, se produce una competición entre el tejido óseo y el blando para rellenar la cavidad. Debido a que la formación del tejido blando es más rápida, tienden a ocluir la cavidad. El desarrollo de las membranas de regeneración ósea guiada ha demostrado su utilidad para asistir y ayudar en los injertos óseos,<sup>21</sup> y ha probado ser eficaz al proteger mediante un efecto barrera al material de relleno del medio oral, previniendo el rápido crecimiento de los tejidos blandos hacia el injerto. Sin embargo, el empleo rutinario de las membranas e injertos óseos no garantiza el éxito. Los problemas documentados con las membranas incluyen: dehiscencia de tejidos blandos y exposición, desplazamientos y colapsos de la membrana. Las membranas se comportarían como cuerpos extraños pudiendo dar lugar a infección y retrasos en la cicatrización, y si tuvieran que ser retiradas precozmente, la regeneración ósea sería menos predecible.

El punto más controvertido se centra en si colocar una membrana cuando el periostio del colgajo mucoperiostico está indemne. Parece claro que las membranas pueden ser útiles cuando se utilizan injertos corticales el bloque tipo *onlay*,<sup>22</sup> o cuando se utilizan materiales aloplásticos exclusivamente,<sup>21</sup> porque permite la formación de hueso nuevo por mecanismos de osteoinducción en el primer caso, y de osteoconducción en el segundo. Sin embargo, el injerto de hueso alogénico esponjoso con alto porcentaje de células osteocompetentes, consolida rápidamente favorecido por el aporte vascular que proviene principalmente del periostio suprayacente y por las propiedades osteogénicas de las capas más internas del periostio. La adición de una membrana que separe el injerto del periostio podría entonces enlentecer la cicatrización del injerto.

### Injertos óseos y plasma rico en factores de crecimiento

Una de las características de los injertos particulados es que se pueden mezclar fácilmente con plasma rico en factores de crecimiento. Parece ser que la adicción de plasma rico en factores de crecimiento acelera la cicatrización de los tejidos blandos y la regeneración ósea. Marx y cols. en 1998,<sup>23</sup> publicaron un estudio de 88 pacientes en los que después de extirpar tumores tanto malignos como benignos, procedieron a la reconstrucción con injertos óseos asociados a plasma rico en plaquetas de defectos en la continuidad man-

[bone], and a greater amount of it is reabsorbed with greater speed. Possible complications can be damage to the pleura consequently leading to pneumothorax.<sup>20</sup>

### Basic properties of autologous material

Autologous material is the most biocompatible material that exists as foreign antigen are not introduced into the cavity. These properties (being neither allergenic nor pathogenic) form precisely the best argument for using them. The disadvantage is that, for obtaining it, a donor site is needed. A decision has to be taken as to whether to use a proximal or distal location, which can entail new surgical sites and general anesthesia. However, graft harvesting rarely leaves significant lesions in the patient and morbidity in the donor site tends to be acceptable for the surgeon as well as for the patient.<sup>12</sup>

A characteristic that should be taken into account with regard to the autologous graft is its limited availability so, if it is indicated for the augmentation of large cavities and is insufficient, it can be mixed with other types of material. Different mixtures and proportions can be used so that its osteogenic, osteoinductive and osteoconductive capacities are used to the maximum. However, only the autogenous bone has osteogenic properties, that is, a capacity for introducing into the graft osteoblasts or osteocompetent undifferentiated cells which are able to form bone. But not all autologous bone has the same osteogenic capacity; cancellous [bone] provides the greatest amount of osteogenic cells. Allogenic, xenogenic, bone substitute and alloplastic material do not provide any osteocompetent cells. Their principal function consists in providing a scaffold or matrix that can be substituted by residual osteocompetent cells of the cavity bed. This type of bone formation is very limited and it is linked to the condition of the recipient bony bed.

Autologous material is the best suited for tolerating the forces of mastication, prostheses or muscular forces, and it adapts best to the area surrounding the bone. The material grafted has to withstand surgical manipulation and it has to maintain its stability once implanted into the cavity. Cortical grafts provide the most stability, even though for cavity augmentation this is of least importance as there is no break in the continuity of the maxilla.

A property of interest is stability over time. The capacity for resorption is lower in cancellous autologous grafts, especially if the augmentation material is covered adequately by the periosteum of the flap favoring vascularization and the incorporation of the transplanted bone at an early stage. On the other hand, cancellous bone has shown itself as being more infection-resistant, which is a very important characteristic should the graft come into contact with oral contamination.

Although it is true that there is no augmentation material capable of possessing all the ideal properties, on con-

ribular, fisuras alveolares y cirugías de elevación de seno. Este estudio concluyó que los injertos en los que se había colocado plasma rico en plaquetas tenían un mayor índice de maduración del injerto, mediante análisis radiológicos, de anticuerpos monoclonales e histomorfométricos en el momento de colocar los implantes. También se ha descrito su eficacia para promover la osteogénesis y disminuir la reabsorción postoperatoria de los injertos de hueso esponjoso de cresta ilíaca colocados en pacientes con fisura alveolares.<sup>24</sup>

Los factores de crecimiento obtenidos de plasma rico en plaquetas introducidos al mismo tiempo que un injerto de hueso autólogo constituyen un procedimiento útil y asequible para promover la tasa de hueso neoformado, que elimina la posibilidad de transmisión de enfermedades y reacciones inmunológicas asociadas a los preparados alogénicos y xenogénicos.<sup>25</sup>

## Discusión

El hueso autólogo particulado y de esponjosa continúa siendo el material de elección para el relleno de cavidades, a pesar de los esfuerzos para conseguir resultados similares con otros materiales, especialmente con hueso alogénico y xenogénico, sustitutos óseos y biomateriales. Probablemente, existen dos principales razones por las que los materiales autólogos mantienen su preponderancia hoy en día en cirugía oral y maxilofacial. De un lado, el hecho de que no se haya encontrado un material alternativo ideal tras<sup>25</sup> años de intensas investigaciones y de aplicación clínica. Sus potenciales ventajas (obviar la morbilidad en una zona donante y su disponibilidad ilimitada) no han superado sus inconvenientes: intolerancia, falta de adaptabilidad, reabsorción, escasa aceptación por el paciente y coste económico. En segundo lugar, la versatilidad, supervivencia y adaptabilidad de los materiales autólogos se ha visto respaldada por la simplificación y mejor conocimiento de las técnicas de obtención de hueso, sobre todo para casos de defectos de pequeño y moderado tamaño.

En términos biológicos el mejor material de relleno de una cavidad es sin duda el autoinjerto óseo, ya que puede formar hueso nuevo en el lecho por mecanismos de osteogénesis, osteoinducción y osteoconducción. El resto de los materiales conocidos alternativos al autoinjerto carecen de capacidad osteoprogenitora, y son en general, buenos osteoconductores pero con variado poder osteoinductor. El factor inmunológico que determina el resultado del material de relleno es el rechazo, lo cual viene mediado primariamente por la activación de la respuesta inmune antígeno específica. El material autólogo no introduce en el lecho ningún antígeno, por lo que desde el punto de vista inmunológico, el material autólogo sería el mejor y el más seguro, y se debe considerar la primera elección cuando sea posible.

El éxito en la obtención del injerto de hueso autólogo se fundamenta en extraer la cantidad y calidad de hueso requerida para cada reconstrucción. Debe planificarse con el conocimiento de la anatomía de la zona donante, de forma que la pérdida de sangre y la morbilidad sea lo menor posible. Los injertos de hueso particulado pueden obtenerse además de otras formas más sencillas: mediante el uso de trefinas, filtros de hueso que lo recolectan del aspirador o raspadores de hueso.

*Considering the election of one or the other, certain factors have to be studied such as antigenicity, morbidity, economic factors, etc. From the point of view of biological properties, the best augmentation material is without doubt autologous cancellous bone chips. In addition, there are very few problems that cannot be solved with autologous material, and if the results are not satisfactory the procedure can be repeated.*

## Bone grafts and membranes

*An important factor that has to be considered is that of maintaining the graft in position so that soft tissue does not interfere with the bone healing [process]. During the first healing phase of the grafted material, there is competition between bone tissue and soft tissue for filling the cavity. Due to soft tissue formation being faster, the cavity becomes obstructed. The development of guided bone regeneration membranes has demonstrated its usefulness for assisting and helping in the grafting of bones<sup>21</sup> and its efficiency has been proved as it protects, by means of a barrier effect, the augmentation material in the oral medium, preventing the rapid growth of soft tissue towards the graft. However, the routine use of membranes and bone grafts does not guarantee success. Problems with membranes that have been documented include: dehiscence of soft tissue and exposure, displacement and collapse of the membrane. The membranes behave like foreign bodies and they can lead to infections and healing delays, and if they have to be removed prematurely, bone regeneration is less predictable.*

*The most controversial point is centered on whether or not to place a membrane when the periosteum of the mucoperiosteal flap is undamaged. It is clear that membranes can be useful when onlay<sup>22</sup> type cortical grafts are used, or when alloplastic materials are used exclusively,<sup>21</sup> because the formation of new bone is permitted by means of an osteoinductive mechanism in the first place, and osteoconduction in the second. However, the allograft of cancellous bone, which has a high percentage of osteocompetent cells, consolidates rapidly favoring vascular supply which comes principally from the overlying periosteum and from the osteogenic properties in the inner most layers of the periosteum. Adding a membrane to separate the graft from the periosteum could lead to a delay in the healing process of the graft.*

## Bone grafts and plasma rich in growth factors

*One of the characteristics of bone chip grafts is that they can easily be mixed with plasma rich in growth factors. It would seem that the adding of plasma rich in growth factors accelerates soft tissue healing and bone regeneration. Marx and cols. published in 1998<sup>23</sup> a study of 88 patients*

El hueso esponjoso y particulado puede mezclarse con diferentes tipos de materiales como xenoinjertos, hueso humano desmineralizado o cristales bioactivos. Hay numerosas mezclas descritas y a diferentes proporciones, lo que hace que la revisión en este sentido de la literatura sea imposible. La mayoría de los trabajos se centran en los rellenos de seno maxilar.<sup>26</sup> Estarían indicados para aquellas situaciones en las que hay poca cantidad de hueso autólogo disponible o en pequeños defectos. De esta forma, el aporte de hueso autólogo que se necesita es menor. Como inconveniente presenta el riesgo de transmitir enfermedades y el aumento del coste económico.

Los filtros de hueso y otros sistemas de recolección de hueso intraoral ayudan a la obtención de hueso autógeno, que resulta muy útil para el relleno de pequeñas cavidades óseas, como elevaciones de seno, cavidades de defectos periodontales o alveólos postextracción, bien sólo o en combinación con otros productos. Estos sistemas de recolección de virutas de hueso autólogo son baratos, y por su alta predictibilidad se han constituido en una alternativa válida para cavidades óseas de pequeño tamaño.<sup>27</sup>

Las membranas de regeneración ósea guiada pueden ser utilizadas para cobertura de los defectos óseos y alvéolos post-extracción, actuando como una barrera biocompatible que impide el crecimiento de las células de los tejidos blandos, conectivas y epiteliales hacia el interior del hueso subyacente durante el periodo de cicatrización ósea. Si se emplea hueso autógeno para el relleno, de forma opcional se puede añadir una membrana para estabilizar y mantener en su posición el hueso particulado injertado, aunque si el colgajo mucoperiostico queda intacto y cubre completamente sin tensión el alveolo no es necesario. Sin embargo, si se emplean materiales aloplásticos, es recomendable el uso de una membrana.

En resumen, aunque se disponen de muchos materiales de relleno para cavidades óseas, aún no se ha descrito el que pueda sustituir al hueso autólogo corticoesponjoso o particulado. Tampoco existen estudios concluyentes respecto a la utilidad, traducida en resultados clínicos reales y satisfactorios, de la colocación de membranas, lo que hace que hoy en día sus indicaciones estén limitadas. La controversia asociada a la combinación de injertos autólogos con otros materiales de relleno, ha desembocado en múltiples estudios, algunos a favor de su asociación y otros en contra, sin que se puedan establecer conclusiones definitivas por el momento.<sup>28</sup> Probablemente se está realizando una sobreindicación de los materiales aloplásticos, quizás porque los cirujanos no obtienen la suficiente capacitación para llevar a cabo con seguridad las diferentes técnicas de injerto.<sup>29</sup> Es esencial que el cirujano oral y maxilofacial conozca las propiedades biológicas y características fundamentales de los materiales autólogos, las diferentes técnicas de obtención y sus aplicaciones clínicas como materiales de relleno de cavidades óseas.

## Bibliografía

1. Baladrón J, Junquera LM, Clavero A, Clavero B. Injertos óseos en cirugía implantológica: aspectos generales. Principios y fundamentos. *Rev Esp Cir Oral Maxilofac* 2001;23:135-43.

*in whom, after excising malignant as well as benign tumors, they proceeded to reconstruct using bone grafts enhanced with platelet-rich plasma for continuity defects of the mandible, alveolar clefts and sinus elevation surgery. This study concluded that the grafts into which platelet-rich plasma had been added had a higher rate of graft maturity, and this was shown by means of radiological analysis of monoclonal and histomorphometric antibodies on placing the implants. Its efficiency for enhancing osteogenesis and for diminishing the postoperative resorption of the grafts of cancellous bone from the iliac crest placed in patients with alveolar clefts, has also been described.<sup>24</sup>*

*The growth factors obtained with platelet-rich plasma that is introduced at the same time as an autologous bone graft, constitute a useful and convenient procedure for enhancing the rate of newly formed bone, eliminating the possibility of transmitting disease and immunological reactions associated with allogenic and xenogenic substances.<sup>25</sup>*

## Discussion

*Autologous cancellous bone chips continue being the material of choice for augmenting cavities, despite efforts to achieve similar results with other materials, especially with allogenic and xenogenic bone, bone substitute and biomaterials. There are probably two principal reasons as to why autologous materials maintain their superiority today in oral and maxillofacial surgery. Firstly, there is the fact that an ideal alternative material has not been found after 25 years of intense investigation and clinical application. The potential advantages (avoiding donor site morbidity and its unlimited availability) have not surpassed the inconveniences: intolerance, lack of adaptability, resorption, lack of patient acceptance and economic cost. Secondly, the versatility, survival and adaptability of autologous materials have been backed by the simplification and increased knowledge of bone harvesting methods, especially for small and medium sized defect cases.*

*In biological terms, the bone autograph is the best augmentation material for a cavity, as new bone can be formed in the bed by means of osteogenesis, osteoinduction and osteoconduction. The remaining materials which are known alternatives for autografts lack a capacity for producing bone progenitor [cells] and, in general, they have good osteoconductive capacity but their osteoinductive potential is variable. Rejection is the immunologic factor determining the result of augmentation materials, and intervention is primarily due to the activation of an antigen-specific immune response. Autologous material does not introduce any antigens into the bed so, from the immunologic point of view, autologous material is the best and the safest [option], and it should be considered as a first choice whenever possible.*

*Harvesting an autologous bone graft successfully depends on extracting the [correct] amount and quality of bone*

2. Rohrich RJ, Mickel TJ. Frontal sinus obliteration: in search of the ideal autogenous material. *Plast Reconstr Surg* 1995;95:580-5.
3. Block MS. Treatment of the single tooth extraction site. *Oral Maxillofacial Surg North Am* 2004;16:41-63.
4. Jensen OT, Sennerby L. Histologic analysis of clinically retrieved titanium microimplants placed in conjunction with maxillary sinus floor augmentation. *Int J Oral Maxillofac Implants* 1998;13:513-21.
5. Jaske N, Seibert FJ, Lorenzoni M, Eskici A, Pertl C. A modified technique of harvesting tibial cancellous bone and its use in sinus grafting. *Clin Oral Impl Res* 2001;12:488-94.
6. Kalaaji A, Lilja J, Friede H, Elander A. Bone grafting in the mixed and permanent dentition in cleft lip and palate patients: long-term results and the role of the surgeon's experience. *J Craniomaxillofac Surg* 1996;24:29-35.
7. Hughes CW, Revington PJ. The proximal tibia donor site in cleft alveolar bone grafting: experience of 75 consecutive cases. *J Craniomaxillofac Surg* 2002; 30:12-6.
8. Montes J, Gutiérrez JL, García Perla A, Mella M, Oliveras JM, Infante P. Materiales osteoinductivos en Odontostomatología y Cirugía Maxilofacial. *Revista Andaluza de Odontostomatología* 1997;7:21-8.
9. Valiente A, Montes J, Feinberg SE. Injertos y sustitutos óseos en implantología. En: *Integración de la implantología en la práctica odontológica*, de: JL Gutiérrez Pérez y M García Calderón (eds). Ed. Ergón, Madrid 2002:59-68.
10. Boyne P, Marx R, Nevins M. A feasibility study evaluating rhBMP-2/absorbable collagen sponge device for maxillary sinus floor augmentation. *Int J Periodontol Reconstr Dent* 1997;17:10-7.
11. Aghaloo TL, Le AD. Growth factors in implant site development. *Oral Maxillofacial Surg Clin North Am* 2004;16:111-26.
12. Carlson ER, Marx RE. Mandibular reconstruction using cancellous cellular bone grafts. *J Oral Maxillofac Surg* 1996;54:889-97.
13. Blay A, Tunchel S, Sendyk WR. Viability of autogenous bone grafts obtained by using bone collectors: histological and microbiological study. *Pesqui Odontol Bras* 2003;17:234-40.
14. Marx RE, Morales MJ. Morbidity from harvest in major jaw reconstruction: a randomized trial comparing the lateral anterior and posterior approaches to the ilium. *J Oral Craniomaxillofac Surg* 1988;48:196-203.
15. Hall MB, Vallerend WP, Thompson D, Hartley G. Comparative anatomic study of anterior and posterior iliac crest as donor sites. *J Oral Maxillofac Surg* 1991; 49:560-569.
16. Silva RG. Donor site morbidity and patient satisfaction after harvesting iliac and tibial bone. *J Oral Maxillofac Surg* 1996;54:28-34.
17. Marchena JM, Block MS, Stover JD. Tibial bone harvesting under intravenous sedation: morbidity and patient experiences. *J Oral Maxillofac Surg* 2002;60: 1151-4.
18. Shepard GH, Dierberg WJ. Use of cylinder osteotome for cancellous bone grafting. *Plast Reconstr Surg* 1987;80:129-32.
19. Iturriaga MT, Ruiz CC. Maxillary sinus reconstruction with calvarium bone grafts and endosseous implants. *J Oral Maxillofac Surg* 2004;62:344-7.
20. Restoy Lozano A. Injertos óseos en reconstrucción mandibular. En: *Avances en Cirugía Oral y Maxilofacial II* de García Perla A, Gutiérrez J. Edita: E. Beecham. Madrid 1996;161-72.
21. Spagnoli DB, Mazzonetto R, Marchena JM. Clinical procedures currently using bone grafting with guided tissue regeneration techniques. *Oral Maxillofac Surg Clin North Am* 2001;13:423-36.
22. Buser D, Dula K, Hirt HP. Lateral ridge augmentation using autografts and barrier membranes: A clinical study with 40 partially edentulous patients. *J Oral Maxillofac Surg* 1996;54:420-24.

required for each reconstruction. It should be planned with the knowledge of donor site anatomy, in such a way that blood loss and morbidity is as limited as possible. Bone chip grafts can be obtained in simpler ways: by means of trephines, vacuums with bone collection filters or bone scrapers.

Cancellous bone chips can be mixed with different types of materials such as xenografts, demineralized human bone or bioactive glass [granules]. Numerous mixtures have been described and with differing proportions, which makes revision of the literature impossible in this sense. Most of the studies are centered on the augmentation of the maxillary sinus.<sup>26</sup> They are indicated in situations where there is little autologous bone available or in small defects. In this way, the amount of autologous bone required is inferior. The inconveniences are the risk of transmitting disease and the increase in costs.

Bone filters and other systems for the intraoral collection of bone are an aid for obtaining autogenous bone, which is very useful for augmenting small bone cavities such as such as in sinus elevation, periodontal defect cavities or post-extraction alveolus, either on their own or combined with other products. These systems for collecting autologous bone chips are inexpensive, and due to their high predictability, they have become a valid alternative for small sized bone cavities.<sup>27</sup>

Guided bone regeneration membranes can be used for covering bone defects and post-extraction alveolus, acting as a biocompatible barrier that impedes the growth of soft tissue, connective [tissue] and epithelial cells towards the interior of the underlying bone during the bone healing period. If autogenous bone is used for augmentation, a membrane can be added optionally to stabilize and maintain the position of the bone chip graft although, if the mucoperiosteal flap is intact and if it completely covers the alveolus in a tension-free fashion, this is not necessary. However, if alloplastic materials are used, the use of a membrane is advisable.

In short, although there are many augmentation materials for bone cavities, the material that will replace the autologous cortical-cancellous bone or bone chip has yet to be described. Neither are there conclusive studies as to the usefulness of membrane placement reflected in satisfactory and real clinical results and, in consequence, the indications for their use are limited at the present time. The controversies surrounding the combining of autologous grafts with other augmentation material has led to multiple studies, some in favor of this combination and others against, while no definitive conclusions can be established at the moment.<sup>28</sup> Alloplastic material is probably being over indicated, perhaps because surgeons are not obtaining enough training to enable them to carry out the different grafting techniques safely.<sup>29</sup> It is essential that the oral and maxillofacial surgeon know the biological properties and fundamental characteristic of autologous material, the different harvesting techniques and their clinical applications as augmentation material for bone cavities.

23. Marx RE, Carlson ER, Eichstaedt RM, Schimmele SR. Platelet-rich plasma: Growth factor enhancement for bone grafts. *Oral Surg Oral Med Oral Pathol* 1998;85: 638-46.
24. Oyama T, Nishimoto S, Tsugawa T, Shimizu F. Efficacy of platelet-rich plasma in alveolar bone grafting. *J Oral Maxillofac Surg* 2004;62:555-8.
25. Gómez de la Mata J, Torres D, Briones A, Gutiérrez JL. Plasma rico en factores de crecimiento: evolución de los protocolos de obtención y aplicaciones clínicas. *Archivos Odontostomatología* 2003;19:202-9.
26. Velich N, Nemeth Z, Toth C, Szabo G. Long-term results with different bone substitutes used for sinus floor elevation. *J Craniofac Surg* 2004;15:38-41.
27. Becker W, Urist M, Becker B. Clinical and histological observations of sites implanted with intraoral autologous bone grafts or allografts: 15 human reports. *J Periodontol* 1996;67:1025-33.
28. Marx RE. Philosophy and particulars of autogenous bone grafting. *Oral Maxillofac Surg Clin North Am* 1993;5:599-612.
29. Gosain AK, Persing JA. Biomaterials in the face: benefits and risks. *J Craniofac Surg* 1999;10:404-14.