Rev Esp Cir Oral y Maxilofac 2008;30,4 (julio-agosto):286-290 © 2008 ergon

¿Cuál es su diagnóstico?

What's your diagnosis?

Varón de 60 años de edad sin antecedentes personales de interés salvo haber sido sometido la semana anterior, a una intervención quirúrgica para rehabilitación mediante implantes en maxilar superior (Figs. 1 y 2). Acude a consulta por dolor intenso en paladar de una semana de evolución. A la exploración física apreciamos dos lesiones ulceradas localizadas en paladar duro, con bordes violáceos irregulares, dolorosas y duras a la palpación (Fig.3). Instauramos tratamiento con antisépticos tópicos y analgésicos sistémicos. Dos semanas después presentó una mejoría clínica evidente, con una total resolución de las lesiones en 7 semanas (Figs. 4 y 5).

A 60-year-old man with no personal history of other than surgical intervention for maxillary implant rehabilitation one week earlier (Figs. 1 and 2). The patient came to the clinic for intense palatal pain for a week. In the physical examination, we found two ulcerated lesions in the hard palate with irregular, painful, violaceous edges that were hard on palpation (Fig. 3). We started treatment with topical antiseptics and systemic analgesics. Two weeks later, the patient presented evident clinical improvement, with total resolution of the lesions after 7 weeks (Figs. 4 and 5).

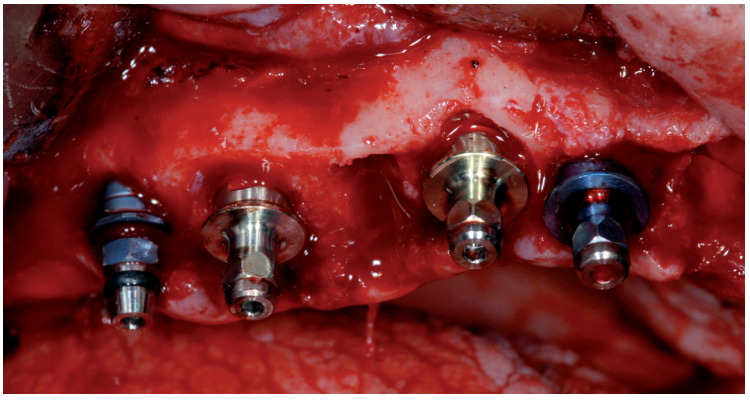

Figura 1. Imagen de la intervención quirúrgica en la que se aprecia la colocación de implantes en el maxilar superior.
Figure 1. *Image of the surgical intervention in which implants were placed in the upper jaw.*

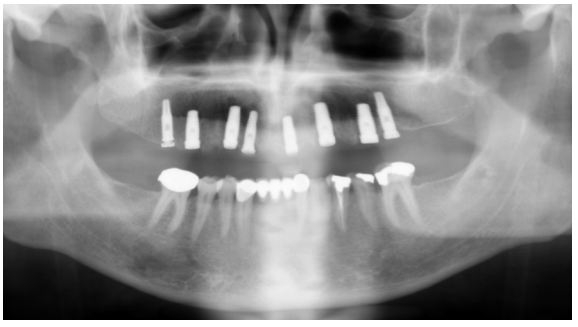

Figura 2. Ortopantomografía postoperatoria.
Figure 2. *Postoperative orthopantomography.*

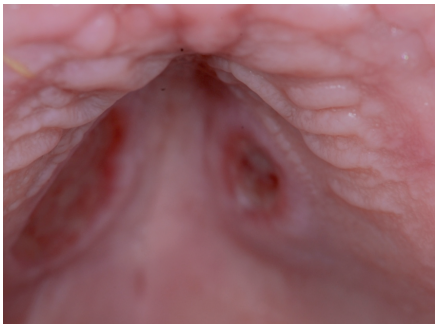

Figura 3. Imagen en la que se aprecian las dos lesiones ulceradas en paladar a la semana de la intervención.
Figure 3. *Image showing two ulcerated lesions in the palate one week after surgery.*

Figura 4. Imagen en la que apreciamos el aspecto de las lesiones a las 3 semanas de la intervención.
Figure 4. *Appearance of the lesions 3 weeks after surgery.*

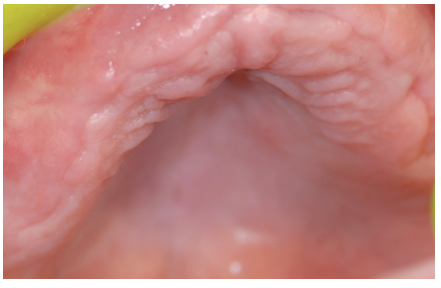

Figura 5. Imagen que muestra la resolución completa de las lesiones a las 7 semanas.
Figure 5. *Image showing complete resolution of the lesions at 7 weeks.*

Rev Esp Cir Oral y Maxilofac 2008;30,4 (julio-agosto):286-290 © 2008 ergon

Sialometaplasia necrotizante

Necrotizing sialometaplasia

C. Moreno García[1], F. Monje Gil[2], H. Serrano Gil[1], O. Maestre[1], L. Villanueva Alcohol[1], L. Ruiz Laza[3], A.J. Morillo Sánchez[3], J. Mateo Arias[3], R. González García[3], P. Quirós Álvarez[3], D. Manzano Solo de Zaldivar[3]

La Sialometaplasia necrotizante (SN) es una enfermedad inflamatoria, autolimitada y benigna que afecta a las glándulas salivares menores. La etiología no esta clara. La mayoría de los autores sugieren que una lesión química, física o biológica de los vasos sanguíneos produciría cambios isquémicos, que provocarían infarto del tejido glandular con necrosis, inflamación e intento de reparación. Secundariamente induciría metaplasia con cambios en los ductos y tejido de cicatrización.[1]

Discusión

La SN fue descrita por Abrams y colaboradores en 1973.[1,29] La localización más frecuente son las glándulas salivares menores de cavidad oral y orofaringe y especialmente el paladar.[1,2,5] Se han descrito casos a nivel de laringe, senos paranasales y cualquier localización en tracto aereodigestivo superior. La media de edad de presentación es 46 años y es más frecuente en hombres (2:1). La lesión suele presentarse como un nódulo firme, eritematoso de varios centímetros y que suele ulcerarse.[6-10,14,21] En el 20% de los casos las lesiones son bilaterales.[1,28] Las lesiones suelen ser dolorosas y pueden asociar parestesias.

Microscópicamente hay necrosis coagulativa de glándulas salivares menores e hiperplasia regenerativa de los ductus salivares adyacentes con metaplasia escamosa. Las lesiones curan espontáneamente en uno o varios meses dependiendo del tamaño.[1,2,17]

Los principales diagnósticos diferenciales de Sialometaplasia Necrotizante son el carcinoma de células escamosas y el carcinoma mucoepidermoide.[1,2,17]

1 Médico Residente.
2 Jefe de Servicio.
3 Médico Adjunto.
Servicio de Cirugía Oral y Maxilofacial.
Hospital Infanta Cristina. Complejo Hospitalario Universitario de Badajoz. España

Correspondencia:
Carlos Moreno García
c/ Fernando Sánchez Sampedro 4, Portal 8, 4ºB.
06003 Badajoz. España
Email: carlosmorenogarcia@wanadoo.es

Necrotizing sialometaplasia (NS) is a self-limited, benign, inflammatory disease that affects the minor salivary glands. The etiology is not clear. Most authors suggest that a chemical, physical, or biological injury of the blood vessels produces ischemic changes that cause infarction of the glandular tissue, with necrosis, inflammation, and attempted repair. Secondarily, it induces metaplasia, with changes in the ducts and scar tissue formation.[1]

Discussion

NS was described by Abrams et al. in 1973.[1,29] The most frequent location is a minor salivary gland of the oral cavity and oropharynx, especially the palate.[1,2,5] Cases have been described in the larynx, paranasal sinuses, and locations in the upper airway and digestive tract. The mean age of presentation is 46 years and it is more common in men (2:1). The lesion usually occurs as a firm, erythematous nodule measuring several centimeters in diameter, which often is ulcerated.[6-10,14,21] Lesions are bilateral in 20% of cases.[1,28] They usually are painful and paresthesia may be associated.

Microscopically, there is coagulative necrosis of minor salivary glands and regenerative hyperplasia of the adjacent salivary ducts with squamous-cell metaplasia. The lesions cure spontaneously in a month or so, depending on their size.[1,2,17]

The main differential diagnoses of necrotizing sialometaplasia are squamous-cell carcinoma and mucoepidermoid carcinoma.[1,2,17]

The pathogenesis of NS is debated, but most authors agree that ischemia is an important mechanism.[19,22-27] NS has been described in association with severe non-neoplastic conditions that produce vascular obliteration, such as injections of local anesthetic, local surgical trauma, dental prostheses, arteriosclerosis, thromboangiitis obliterans, Raynaud disease, sickle-cell anemia, and heavy alcohol and tobacco use.[12,13,15,16,20] Different neoplasms have been reported in relation to NS, such as mixed tumor, monomorphic

La patogénesis de la SN ha provocado cierta controversia, pero la mayoría de los autores están de acuerdo en que la isquemia es un importante mecanismo.[19,22-27] La SN ha sido descrita en asociación con condiciones severas no neoplásicas que producen obliteración vascular, como inyecciones con anestésicos locales, trauma quirúrgico local, prótesis dentales, arteriosclerosis, tromboangeítis obliterante, enfermedad de Raynaud, anemia falciforme y consumo elevado de alcohol y tabaco.[12,13,15,16,20] Han sido publicadas distintas neoplasias en relación con SN como tumor mixto, adenoma monomórfico, tumor de Warthin y rabdomiosarcoma.[2]

Las lesiones linfoproliferativas que se originan en la cavidad nasal, senos paranasales y paladar duro constituyen un grupo de enfermedades denominadas síndrome del granuloma letal de línea media. Muchas de esas lesiones son linfomas malignos. Los linfomas angiocéntricos de células T en esta región anatómica producen necrosis vascular, resultante de la invasión vascular y destrucción de los vasos por células citotóxicas además de por la infiltración de células inflamatorias. Esto produce amplias áreas de de ulceración mucosa que pueden confundirs clínicamente con varias enfermedades inflamatorias y neoplásicas, por ello es necesario realizar una biopsia para llegar al diagnóstico. La inusual asociación de SN con linfoma de células T se cree que es debido a la isquemia local de glándulas salivares palatinas, probablemente como consecuencia de la invasión vascular y destrucción vascular por los linfocitos neoplásicos.[2]

Han sido bastantes los casos de trastornos alimentarios asociados a sialometaplasia necrotizante.[4,11] En 1998, la SN de paladar duro fue por primera vez asociada a vómitos de repetición crónicos en 2 pacientes bulímicos.[11] Un caso adicional fue descrito por Scully y Evenson en 2004. La bulimia nerviosa, es un desorden alimenticio más frecuente en chicas jóvenes y se caracteriza por la ingestión de grandes cantidades de alimentos, seguidos por episodios de vómitos inducidos o abuso de laxantes.

La bulimia y otras condiciones como el reflujo gastroesófagico y el alcoholismo crónico puede causar regurgitación de contenido gástrico a la cavidad oral. Los hallazgos clínicos de las complicaciones orales de la bulimia incluyen sialoadenosis, xerostomía y erosión de piezas dentarias.

La patogénesis de la SN está en relación con cambios isquémicos; en los pacientes bulímicos parece ser secundaria a lesiones crónicas mecánicas de la mucosa palatina por los vómitos inducidos.[11]

La presencia de úlcera palatina en adolescente o joven con signos clínicos de bulimia nerviosa ha de hacernos pensar en el diagnóstico de SN.

Conclusiones

La SN es una enfermedad inflamatoria benigna. Se acepta que una pérdida aguda de aporte sanguíneo a las glándulas salivares menores es la principal causa de esta lesión. El diagnóstico principal ha de realizarse con el carcinoma oral. Clínicos y patólogos hemos de estar atentos para no cometer errores en el diagnóstico y tratamiento, teniendo en cuenta que estamos ante una enfermedad autolimitada.

adenoma, Wartin tumor, and rhabdomyosarcoma.[2]

Lymphoproliferative lesions that originate in the nasal cavity, paranasal sinuses, and hard palate constitute a group of diseases known as lethal midline granuloma syndrome. Many of these lesions are malignant lymphomas. Angiocentric T-cell lymphomas in this anatomic region produce vascular necrosis as a result of vascular invasion and vessel destruction by cytotoxic cells, in addition to infiltration by inflammatory cells. This produces large areas of mucosal ulceration that can be confused clinically with several inflammatory and neoplastic diseases, so a biopsy is necessary for diagnosis. The unusual association of NS with T-cell lymphoma is thought to be due to local ischemia of the palatal salivary glands, probably as a result of vascular invasion and vascular destruction by neoplastic lymphocytes.[2]

A fair number of cases of eating disorders have been associated with necrotizing sialometaplasia.[4,11] In 1998, NS of the hard palate was associated for the first time with chronic repeated vomiting in 2 bulimic patients.[11] Another case was described by Scully and Evenson in 2004. Bulimia nervosa is an eating disorder most common among young girls and characterized by the ingestion of large amounts of foods, followed by episodes of induced vomiting or laxative abuse.

Bulimia and other conditions like gastroesophageal reflux and chronic alcoholism can cause regurgitation of the gastric content into the oral cavity. The clinical findings of the oral complications of bulimia include salivary adenosis, xerostomia, and erosion of dental pieces.

The pathogenesis of NS is related to ischemic changes; in bulimic patients, it seems to be secondary to chronic mechanical injury of the palatal mucosa caused by induced vomiting.[11]

The presence of palatal ulcer in an adolescent or young person with clinical signs of bulimia nervosa should suggest the diagnosis of NS.

Conclusions

NS is a benign inflammatory disease. It is accepted that the main cause of this injury is an acute loss of the blood supply to minor salivary glands. The main diagnosis must be made with oral carcinoma. Clinicians and pathologists must be alert to avoid diagnostic and therapeutic errors, in view of the fact that this a self-limited disease.

Bibliografía

1. Femopase FL, Hernández SL, Gendelman H, Criscuolo MI, López De Blanc SA. Necrotizing Sialometaplasia: Report of five cases. *Med Oral* 2004;9:304-8.
2. Dominguez-Malagón H, Mosqueda-Taylor A, Cano-Valdez A. Necrotizing sialometaplasia of the palate associated with angiocentric T-cell lymphoma. *An Diag Pathol*, 2007 [en prensa].
3. Suresh L, Aguirre A. Subacute necrotizing sialadenitis: a clinicopathological study. *Oral Surg, Oral Med, Oral Pathol, Oral Radiol, and Endod* 2007;104:385-90.
4. Solomon L, Merzianu M, Sullivan M, Rigual N. Necrotizing sialometaplasia associated with bulimia: case report and literature review. *Oral Surg, Oral Med, Oral Pathol, Oral Radiol, and Endod* 2007;103:39-42.
5. Batista Rodrigues AC, Ferreira Aguiar MC, Alves Mesquita R, Viera do Carmo MA. Necrotizing sialometaplasia of the palate. *Oral Oncol Extra* 2006;42:147-9.
6. Evenson JW, Speight PM. Non-neoplastic lesions of the salivary glands: New entities and diagnostic problems. *Cur Diag Pathol* 2006;12:22-30.
7. Farthing PM, Speight PM. Problems and pitfalls in oral mucosal pathology. *Cur Diag Pathol* 2006;12:66-74.
8. Aydin O, Yilmaz T, Ozer F, Sarac S, Sokmensuer C. Necrotizing sialometaplasia of parotid gland: a possible vasculitic cause. *Int J Ped Otorhinolaryngol* 2002;64:171-4.
9. Pulse CL, Lebovics RS, Zegarelli D. Necrotizing sialometaplasia: Report of a case after lower lip mucocele excision. *J Oral Maxillofac Surg* 2000; 58:1419-21.
10. Fowler CB, Brannon RR. Subacute necrotizing sialadenitis: Report of 7 cases and a review of the literature. *Oral Surg, Oral Med, Oral Pathol, Oral Radiol, and Endod* 2000;89:600-9.
11. Schöning H, Emshoff R, Kreczy A. Necrotizing sialometaplasia in two patients with bulimia and chronic vomiting. *Int J Oral Maxillofac Surg* 1998;27:463-5.
12. Shigematsu H, Shigematsu Y, Noguchi Y, Fujita K. Experimental study on necrotizing sialometaplasia of the palate in rats: Role of local anesthetic injections. *Int J Oral Maxillofac Surg* 1996;25:239-41.
13. Bell GW, Loukota RA. Necrotizing sialometaplasia coincident with ipsi lateral infarcted antral polyps. *Br J Oral Maxillofac Sur* 1996; 34:129-31.
14. Friedmann I. Ulcerative/necrotizing diseases of the nose and paranasal sinuses. *Cur Diag Pathol* 1995;2:236-55.
15. Brannon RB, Fowler CB, Hartman KS. Necrotizing sialometaplasia: A clinicopathologic study of sixty-nine cases and review of the literature. *Oral Surg, Oral Med, Oral Pathol* 1991;72:317-25.
16. Van der Wal JE, Van der Waal I. Necrotizing sialometaplasia: report of 12 new cases. *Br J Oral Maxillofac Surg* 1990;8: 326-8.
17. Mesa ML, Gertler RS, Schneider LC. Necrotizing sialometaplasia: Frequency of histologic misdiagnosis. *Oral Surg, Oral Med, Oral Pathol* 1984;57:71-3.
18. Santis HR, Kabani SP, Roderiques A, Driscoll JM. Necrotizing sialometaplasia: An early, nonulcerative presentation. *Oral Surg, Oral Med, Oral Pathol* 1982;53:387-90.
19. Giles AD. Necrotizing sialometaplasia. *Br J Oral Surg* 1980;18:45-50.
20. Rye LA, Calhoun NR, Redman RS. Necrotizing sialometaplasia in a patient with Buerger's disease and Raynaud's phenomenon. *Oral Surge, Oral Med, Oral Pathol* 1980;49:233-6.
21. Matilla A, Flores T, Nogales F, Galera H. Necrotizing sialometaplasia affecting the minor labial glands. *Oral Surg, Oral Med, Oral Pathol* 1979; 47:161-3.
22. Dunley RE, Jacoway JR. Necrotizing sialometaplasia. *Oral Surg, Oral Med, Oral Pathol* 1979;47:169-72.
23. Lynch DP, Crago CA, Martinez M. Necrotizing sialometaplasia : A review of the literature and report of two additional cases. *Oral Surg, Oral Med, Oral Pathol* 1979;47:63-9.
24. Johnston WH. Necrotizing sialometaplasia involving the mucous glands of the nasal cavity. *Human Pathol* 1977;8:589-92.
25. Murphy J, Giunta J, Meyer I, Robinson K. Necrotizing sialometaplasia. *Oral Surgery, Oral Medicine, Oral Pathology* 1977;44:419-24.
26. Forney SK, Foley JM, Sugg WE, Oatis GW. Necrotizing sialometaplasia of the mandible. *Oral Surg, Oral Med, Oral Pathol* 1977;43:720-6.
27. Arguelles MT, Viloria JB, Talens MC, McCrory TP. Necrotizing sialometaplasia *Oral Surg, Oral Med, Oral Pathol* 1976;42:86-90.
28. Dunlap CL, Barker BF. Necrotizing sialometaplasia: Report of five additional cases. *Oral Surg, Oral Med, Oral Pathol* 1974;37:722-7.
29. Abrams AM, Melrose RJ, Howell FV. Necrotizing Sialometaplasia: A disease simulating malignancy. *Cancer* 1973;32:130-5.