




Revista Española de  
Cirugía Oral y  
Maxilofacial

www.elsevier.es/recom



## Documento de Consenso

# I Conferencia Nacional de Consenso sobre el Injerto Óseo del Seno Maxilar

P.M. Villarreal<sup>a,\*</sup>, Á. Fernández-Bustillo<sup>a</sup>, J. Acero<sup>a</sup>, J.A. Arruti<sup>a</sup>, J. Baladrón<sup>a</sup>, A. Bilbao<sup>a</sup>, J. Birbe<sup>a</sup>, A. Borja<sup>a</sup>, M. Burgueño<sup>a</sup>, R. Bustillo<sup>a</sup>, J. Caubet<sup>a</sup>, C. Concejo<sup>a</sup>, V.M. de Paz<sup>a</sup>, J.C. Díaz-Mauriño<sup>a</sup>, F. Esnal<sup>a</sup>, J. Fernández San Román<sup>a</sup>, G. Forteza<sup>a</sup>, L. Gallego<sup>a</sup>, J. Garatea<sup>a</sup>, J.R. García Vega<sup>a</sup>, J.L. Gil-Díez<sup>a</sup>, C. González González<sup>b</sup>, J. González Lagunas<sup>a</sup>, F. Hernández Alfaro<sup>a</sup>, J. Hernando<sup>c</sup>, J.A. Hueto<sup>a</sup>, P. Infante<sup>a</sup>, L.M. Junquera<sup>a</sup>, E. Lombardía<sup>a</sup>, J.S. López-Arranz<sup>a</sup>, J.L. López Cedrún<sup>a</sup>, R. Martín Conde<sup>a</sup>, R. Martín-Granizo<sup>a</sup>, J. Mateo<sup>a</sup>, Q. Mejías<sup>c</sup>, F. Monje<sup>a</sup>, N. Montesdeoca<sup>a</sup>, J.C. Moreno<sup>a</sup>, A. Morillo<sup>a</sup>, A. Pelaz<sup>c</sup>, G. Porras<sup>b</sup>, A. Rezola<sup>b</sup>, A. Rituerto<sup>b</sup>, O. Rodríguez-Recio<sup>a</sup>, C. Rodríguez-Recio<sup>a</sup>, Á. Rollón<sup>a</sup>, J.I. Salmerón<sup>a</sup>, I. Sánchez<sup>a</sup>, A. Serrat<sup>a</sup> y A. Verrier<sup>a</sup>♦

<sup>a</sup>Médico especialista en Cirugía oral y Maxilofacial.

<sup>b</sup>Médico especialista en Estomatología.

<sup>c</sup>Médico residente en Cirugía Oral y Maxilofacial.

### INFORMACIÓN DEL ARTÍCULO

Historia del artículo:

Recibido el 11 de septiembre de 2009

Aceptado el 10 de marzo de 2010

Palabras Clave:

Injerto óseo sinusal;

Xenoinjertos;

Implantes dentales;

Consenso

### R E S U M E N

**Objetivo:** El objetivo de la I Conferencia Española de Consenso sobre el Injerto Óseo Sinusal era intentar llegar a puntos de acuerdo sobre las principales controversias de esta técnica, aplicada de forma muy variada y con el empleo de materiales muy diversos, y conseguir plasmar los mismos en un documento resumen consensuado por todos los autores.

**Material y método:** Durante los días 17 y 18 de octubre de 2008 se celebró en Oviedo la citada conferencia, auspiciada por la Sociedad Española de Cirugía Oral y Maxilofacial. En ella se dieron cita un total de 50 ponentes de reconocido prestigio nacional e internacional que repasaron en 6 mesas de trabajo las principales controversias sobre los injertos óseos sinusales. Tras las conferencias de los ponentes, los moderadores establecían las principales conclusiones de cada mesa y se abría un turno de debate donde participaban todos los asistentes.

**Resultado:** Este documento y sus conclusiones emanan de las presentaciones realizadas por los ponentes y de las deliberaciones y acuerdos de cada mesa de trabajo. Ambos han sido aprobados tras varias correcciones por todos los autores antes de ser enviados para su publicación. Además, han obtenido el reconocimiento científico oficial de la Sociedad Española de Cirugía Oral y Maxilofacial y deben servir como base para futuros estudios y reuniones científicas.

**Conclusiones:** El objetivo fundamental cuando se realiza un injerto óseo sinusal es la formación de hueso vital en el seno maxilar, para conseguir la supervivencia a largo plazo de los

\*Autor para correspondencia.

Correo electrónico: clinica.villarreal@gmail.com (P.M. Villarreal).

♦El listado con las filiaciones de los autores se encuentra en el anexo 1, al final del artículo.

implantes tras su carga protésica. Para ello, la técnica y la secuencia de tratamiento deben orientarse a conseguir resultados predecibles y estables en el tiempo, aunque esto suponga un mayor tiempo de espera hasta la colocación de la prótesis. La estabilidad inicial del implante es el factor clave para la osteointegración y debe ser el principal criterio para indicar implantes simultáneos o diferidos en el seno maxilar.

© 2009 SECOM. Publicado por Elsevier España, S.L. Todos los derechos reservados.

## 1st National Consensus Conference on maxillar sinus bone grafts

### A B S T R A C T

#### Keywords:

Sinus bone graft;  
Xenograft;  
Dental implants;  
Consensus

**Objective:** The objectives of the first Spanish Consensus Conference on Sinus Bone Graft were trying to reach agreements points on the major controversies of this technique, and translate them in a summary document.

**Material and method:** During the 17th and 18th of October of 2008 took place in Oviedo (Spain) the Conference, sponsored by the Spanish Society of Oral and Maxillofacial Surgery. There, 50 national and international speakers reviewed in 6 workshops the major controversies of sinus bone grafts. Following the conferences, the moderators proposed the main conclusions of each workshop and opened a round of discussion where all attendees participated.

**Results:** This document and its conclusions emanate from the presentations made by the speakers and the discussions and agreements of each workshop. Both have been approved after several corrections by all authors before being submitted for publication. They have also obtained the official scientific recognition of the Spanish Society of Oral and Maxillofacial Surgery and should serve as a basis for future scientific studies and meetings.

**Conclusions:** The main objective when we perform a sinus bone graft is vital bone formation in the maxillary sinus, to achieve long-term survival of the implants after prosthetic loading. To do this, the technique and sequence of treatment should aim to achieve predictable and stable results over time, although this involves a longer waiting time. The initial implant stability is the key factor for osseointegration and should be the main criterion to indicate simultaneous or delayed implants in the maxillary sinus.

© 2009 SECOM. Published by Elsevier España, S.L. All rights reserved.

## Primera mesa de trabajo

**Diagnóstico, planificación e indicaciones del injerto óseo sinusal. Anestesia y manejo farmacológico del paciente. Técnicas alternativas**

### 1.A. Diagnóstico: exploración oral y técnicas radiológicas

1. Para un correcto diagnóstico es necesario un examen clínico crítico, valorando la relación intermaxilar. Es conveniente el montaje de modelos en articulador, el encerado diagnóstico y la realización de una férula quirúrgica guía para posicionar correctamente los implantes.
2. La evaluación radiográfica mediante una ortopantomografía (OPT) es siempre necesaria e imprescindible, aunque a menudo insuficiente e inadecuada. Aunque produce falsos diagnósticos de los septos y un infradiagnóstico de multitud de patologías sinusales, es capaz de diagnosticar algunas anomalías anatómicas no evidentes en la tomografía computarizada (TC) (figs. 1 y 2).
3. La TC debe realizarse, en la mayoría de los casos, como parte del estudio preoperatorio para descartar contraindicaciones a la técnica. Debe incluir no sólo el área dentoalveolar, sino también el complejo osteomeatal y todo el seno maxilar.

caciones a la técnica. Debe incluir no sólo el área dentoalveolar, sino también el complejo osteomeatal y todo el seno maxilar.

4. La realización de una TC postoperatoria podría estar justificada en caso de implantación diferida. Se debe realizar a partir de los 4 meses y sirve para valorar tridimensionalmente la regeneración ósea y planificar mejor la colocación de los implantes. La irradiación que recibe el paciente debe hacernos ser prudentes, valorando los riesgos y los beneficios que queremos obtener. Los nuevos sistemas de TC de haz de cono (*cone-beam*) irradian más selectivamente al paciente.

### 1.B. Planificación del tratamiento e indicaciones del injerto óseo sinusal

1. Es imprescindible informar adecuadamente al paciente de la técnica, sus objetivos y sus posibles complicaciones.
2. Los modernos sistemas de *software* implantológico constituyen una herramienta útil en la planificación de los tratamientos, aunque no deben sustituir, sino complementar, a las técnicas clásicas para realizar un correcto diagnóstico.

3. Se recomienda un período de cicatrización de 2-3 meses tras la extracción dentaria para realizar un injerto óseo sinusal (IOS) (extraer los dientes siempre 2-3 meses antes).
4. Las indicaciones del IOS no están perfectamente establecidas. Existen opiniones contradictorias sobre la altura del hueso alveolar que indica la técnica, aunque parece que menos de 8 mm son insuficientes para el éxito a largo plazo de los implantes en el sector maxilar posterior. Este factor puede verse modificado por la anchura y la calidad del hueso. Algunos artículos muestran resultados satisfactorios con implantes cortos rugosos, aunque se necesitan más estudios para confirmarlos.
5. Las contraindicaciones del IOS son generalmente relativas (deberíamos hablar de factores de riesgo) y pocas veces absolutas:
  - A. Podemos considerar factores de riesgo la higiene oral inadecuada, la enfermedad periodontal no tratada, la presencia de masas ocupantes de espacio intrasinasales, como quistes de retención mucosos, pólipos, tumores benignos y mucosas hiperplásicas, el tabaquismo moderado (< 10 cigarrillos/día), el consumo de alcohol o drogas, la presencia de septos intrasinasales, el escaso o excesivo espacio interarcada, la inadecuada relación de los rebordes alveolares, la existencia de bruxismo y el tratamiento crónico con bisfosfonatos orales.
  - B. Podemos considerar contraindicaciones absolutas la rinosinusitis aguda o crónica, los mucocelos intrasinasales, la presencia de fistulas oronasales, el tratamiento con bisfosfonatos intravenosos a altas dosis (pacientes oncológicos), el tabaquismo importante, alteraciones de la función de la membrana sinusal, el estrechamiento del complejo osteomeatal y la inadecuada dimensión transversal del seno. Muchas de estas pueden solucionarse con un tratamiento previo.

#### 1.C. Anestesia y cirugía sinusal. Farmacología y medidas terapéuticas

1. La anestesia local es generalmente suficiente para la realización de un IOS. La sedación puede hacer el procedimiento más confortable para el paciente. Algunos tranquilizantes orales, como el diazepam o el midazolam, pueden ser muy útiles. La anestesia general sólo es imprescindible si se emplean injertos extraorales (calota y cresta ilíaca).
2. La cobertura antibiótica profiláctica de amplio espectro es recomendable, pues puede interferir en el éxito clínico al disminuir la incidencia de infecciones. Parece que una antibioterapia profiláctica 1-2 horas antes es suficiente, como lo demuestran los protocolos de profilaxis de fiebre reumática. Los antibióticos más recomendados serían la amoxicilina junto con el ácido clavulánico (875-2.000/250 mg) y la clindamicina (300-600 mg) por vía oral. El tratamiento posterior durante 7-10 días parece lo apropiado.
3. Los descongestionantes nasales (mezclas con mometasona, flucinolona, budesonida, etc.) y los mucolíticos (acetilcisteína, carboxicisteína, etc.) pueden ser útiles.
4. Es conveniente comenzar antes de la cirugía con algún antiinflamatorio-analgésico.
5. Los enjuagues con antisépticos orales tipo clorhexidina al 0,2%, un minuto antes de la cirugía, parecen disminuir la

**Tabla 1 – Tipo de técnica que emplear en un injerto óseo sinusal en función de la altura ósea alveolar**

Altura ósea residual	Implante directo	Osteotomo o expansores	Injerto óseo sinusal
Grado I: > 10 mm	Sí	Sí	No
Grado II: 8-10 mm	Posible	Sí	Posible
Grado III: 4-7 mm	No	Posible	Sí
Grado IV: < 4 mm	No	No	Sí

carga microbiótica oral. Durante el postoperatorio también podrían ser convenientes.

6. Las instrucciones postoperatorias son fundamentales: higiene, evitar la maniobra de Valsalva, hielo local y evitar el trauma con las prótesis removibles o completas.

#### 1.D. Técnicas alternativas. Elevación atraumática. Implantes pterigoideos y cigomáticos

1. El abordaje o acceso mediante una ventana en la pared lateral del seno maxilar (antrostomía) y la elevación o despegamiento de la membrana sinusal de las paredes óseas son las técnicas más recomendables para realizar un IOS.
2. No parece adecuado el término "atraumático" para describir las técnicas de IOS que se realizan desde la cresta ósea alveolar, generalmente mediante osteotomos expansores progresivos o roscados mecanizados. Constituyen una alternativa fiable cuando sólo necesitamos ganar unos 2-3 mm de altura.
3. Los implantes angulados (anteriores y posteriores al seno), cigomáticos y pterigoideos pueden ser una alternativa válida en contraindicaciones del IOS, en rescates quirúrgicos tras injertos fallidos y en atrofas maxilares graves. Los implantes pterigoideos constituyen también un complemento del IOS, al proporcionar un buen apoyo posterior (fig. 3).
4. La tabla 1 resume la altura ósea con el tipo de técnica que hay que emplear en un IOS.

## Segunda mesa de trabajo

### Técnica quirúrgica

#### 2.A. Antrostomía. Incisión y disección. Tipos de motor e instrumental. Bisturí piezoeléctrico. Forma y manejo de la isleta

1. La incisión y el diseño del colgajo deben estar condicionados por la antrostomía que vayamos a realizar.
  - A. La incisión crestal levemente palatinizada es la más adecuada, pues discurre entre los territorios vasculares bucal y palatino respetándolos.
  - B. Las descargas laterales deben alejarse de la zona de la osteotomía aproximadamente 1 cm. Las realizadas en la región más anterior respetan el origen distal de la vascularización de los colgajos pero producen mayor dolor y secuelas estéticas. Las descargas distales producen menor dolor y secuelas, aunque interrumpen la vascularización de los colgajos.

2. El colgajo debe ser de espesor total. La disección debe ser cuidadosa y no muy alta, evitando lesionar el nervio infraorbitario.
3. Las incisiones periósticas o periostotomías liberadoras deben realizarse siempre que realicemos una sobrecorrección anteroposterior, para facilitar el cierre sin tensión. Es adecuado realizarlas al principio porque la visibilidad es mejor y daremos tiempo a que se cohíba espontáneamente la hemorragia.
4. La antrostomía puede realizarse mediante la osteoplastia de la pared lateral (se adelgaza hasta 0,2-0,3 mm y se eleva junto con la membrana sinusal) u osteotomía de la misma (remoción completa de la pared ósea) (fig. 4). El mantenimiento de la ventana ósea para utilizarse como techo del injerto (neo suelo del seno) o como material de injerto no parece aportar ventajas efectivas y además incrementa el riesgo de lesión de la membrana. Es conveniente dejar 3 mm de altura crestal en la osteotomía vestibular con el fin de estabilizar y mantener mejor el injerto.
5. El diseño de la ventana ósea debe ser curvo, generalmente redondo o elíptico, porque se adapta mejor al contorno del seno y parece proteger mejor la membrana (el trazado rectangular crea más aristas).
6. El elemento de corte para realizar la ventana dependerá del grosor de la pared ósea y de la preferencia y experiencia del cirujano. Los raspadores óseos y fresas de carburo de tungsteno estarán indicados cuando la pared sea gruesa. Las fresas de diamante preservan más eficazmente la lesión de la membrana si la pared es fina y al final de la osteotomía (fig. 5). El bisturí o sistema piezoeléctrico constituye una herramienta útil, aunque no se puede recomendar su uso de forma sistemática al ser demasiado lento y no asegurar la indemnidad de la membrana.

#### 2.B. Disección de la membrana sinusal

La membrana sinusal de Schneider tiene una consistencia que permite su manipulación sin especial dificultad. Los pacientes fumadores presentan una membrana más frágil y atrófica.

1. La disección debe realizarse mediante despegadores romos, con mayor o menor angulación dependiendo de la zona donde estemos trabajando (fig. 6), o con el bisturí piezoeléctrico. Debemos comenzar con instrumentos cortos y con una angulación inferior o igual a 90 grados, para diseccionar las paredes anterolateral, mesial y distal y acabar con despegadores largos y casi rectos para diseccionar la membrana de la pared posterior. Las puntas (insertos) de disección de la membrana del bisturí piezoeléctrico tienen un diseño adecuado, siendo especialmente útiles en las situaciones más complicadas (septos, raíces dentales, etc.).
2. Sistematizar la disección de la membrana es difícil, pues cada cirujano adopta la secuencia que más cómoda le resulta. Se comienza generalmente por el perímetro exterior, luego la porción más inferior, después el suelo y finalmente la pared medial o posterior. La disección suele realizarse de mesial a distal.
3. Debemos liberar completamente la membrana de todas sus paredes, sobre todo la palatina, pues las superficies

óseas son la fuente más importante de sangre y células osteogénicas. Aunque la membrana tiene también cierta capacidad osteogénica, ésta es sin duda menor. Debemos diseccionar sólo hasta conseguir la dimensión vertical de los implantes que vamos a colocar, sin elevar la membrana más allá. Injertos mayores son totalmente innecesarios.

#### 2.C. Condicionantes anatómicos que modifican la técnica: tabiques óseos y estructuras vasculares

1. Los tabiques o septos intrasinales de Underwood presentan una incidencia entre 16-58% en la literatura (31% de media), pueden ser completos o incompletos y sobre ellos la membrana es generalmente más fina (fig. 7).
  - A. Si es completo lo mejor es realizar dos ventanas, mesial y distal, y levantar la membrana de cada área de forma independiente.
  - B. Si es incompleto podremos realizar una única ventana y elevar la membrana de forma independiente o conjunta en función de lo que nos permita el tabique, pudiendo ser necesario eliminar alguna porción del mismo para facilitar el despegamiento.
  - C. Los septos horizontales obligarán a realizar dos injertos óseos separados.
2. Los tabiques también ofrecen ventajas al permitir un mejor confinamiento del injerto, una mayor superficie ósea para la osteogénesis endostal y un anclaje adicional para estabilizar mejor los implantes.
3. Durante la antrostomía nos podemos encontrar varias arterias intra o extraóseas, origen de posibles hemorragias indeseables. Cabe destacar las anastomosis de las arterias alveolar postero-superior, infraorbitaria y nasal postero-lateral, que pueden detectarse mediante TC en la mitad de los pacientes. Su sangrado debe cohibirse mediante compresión, coagulación con bisturí eléctrico o al irrigar con suero salino.

#### 2.D. Manejo y colocación del injerto particularizado. Modificaciones técnicas en caso de implantación simultánea

1. Para la inserción y colocación del injerto particularizado se pueden utilizar diversos instrumentos, como despegadores angulados, compactadores y cucharillas. Debemos introducir las partículas secas o hidratadas levemente con suero salino o sangre, para facilitar su manejo y permitir que se rehidraten con la sangre del coágulo.
2. El injerto se compacta siempre presionando hacia el suelo del seno y la pared medial, nunca hacia la membrana sinusal. Es aconsejable rellenar primero los compartimentos anterior y posterior para disminuir la posibilidad de agujeros vacíos.
3. La compactación del injerto no debe ser excesiva, dejando espacios que serán ocupados por el coágulo (nuestro verdadero injerto), que será el que inicie la formación del nuevo hueso.
4. El tamaño de la partícula de los injertos óseos, sobre todo de los xenoinjertos, es importante. A mayor tamaño de la partícula, mayor capacidad de osteoconducción y menor reabsorción. Se recomienda utilizar una mezcla de partículas pequeñas y grandes para producir un espacio interparticulado adecuado. Las pequeñas, al estar muy comprimidas

das, pueden impedir el crecimiento vascular. Las grandes pueden retrasar la reabsorción y la formación de hueso nuevo.

5. Si se realiza la implantación inmediata o simultánea, se debe introducir parte del injerto en la porción palatina del seno antes de la colocación de los implantes, con el fin de rellenarla adecuadamente (fig. 8). Debemos intentar preservar la mayor altura ósea vestibular posible para que la estabilidad del injerto sea adecuada.

### Tercera mesa de trabajo

#### Injertos óseos y materiales adicionales

##### 3.A. Autoinjertos, xenoinjertos y otros injertos no óseos

1. El hueso autólogo se ha considerado el material ideal (*gold-standard*) para realizar un IOS, al ser un material osteoprodutivo eficaz que facilita la regeneración ósea proporcionando una fuente de células osteogénicas, factores de crecimiento y de diferenciación. Los autoinjertos añaden, además, la posibilidad de aumento lateral simultáneo, menor coste (relativo) y sin riesgo de transmisión de enfermedades.
2. Los autoinjertos presentan, sin embargo, varios problemas o desventajas, como su escasez, su reabsorción, la morbilidad del lugar donante y el aumento del tiempo quirúrgico, los costes y la logística de la intervención.
3. Los biomateriales más empleados (aloinjertos, materiales aloplásticos y xenoinjertos) son materiales efectivos como materiales de injerto óseo incluso en casos gravemente atróficos. Su potencial para regenerar hueso se limita a sus propiedades osteoconductoras, es decir, la capacidad para crear una matriz ósea donde se desarrolle el tejido óseo a partir del coágulo que los impregna (en realidad el sustrato biológico de la regeneración ósea). El biomaterial es un mantenedor de espacio y las paredes sinusales aportan la vascularización, las células y los factores de crecimiento responsables de la formación ósea endostal.
4. Los xenoinjertos pueden ser de origen bovino, equino o porcino y se reabsorben lenta e incompletamente, reemplazándose por hueso vital, pero dejando siempre un volumen residual de biomaterial. La maduración del injerto es más rápida con injertos autólogos (3-4 meses) que con xenoinjertos (8-10 meses), aunque ésta se iguala con el paso del tiempo. La adición de xenoinjertos a autoinjertos evita su reabsorción. Añadir hueso autógeno a los xenoinjertos debería ser efectivo al producir un incremento en la formación de hueso vital y disminuir el tiempo de maduración ósea.
5. El controvertido riesgo de transmisión de enfermedades debido a los biomateriales quizá haya sido exagerado, pues hasta el día de hoy no ha sido publicado ningún caso de sida ni de encefalopatía espongiiforme. Sólo se ha producido algún caso de hepatitis B por hueso de cadáver y alguna infección bacteriana.
6. Podemos concluir diciendo que los xenoinjertos son los materiales de elección para realizar los IOS (con el solo propósito de la osteointegración de los implantes). Los

xenoinjertos han obtenido mejores resultados que los autoinjertos, en cuanto a supervivencia de los implantes y a los niveles óseos logrados a largo plazo alrededor de los mismos y en el seno. En maxilares atróficos parece recomendable aportar algo de hueso autólogo, que algunos elevan hasta el 20%. Sin embargo, otros estudios recientes muestran una tasa de éxito similar exclusivamente con xenoinjertos (fig. 9).

##### 3.B. Injertos óseos en bloque: zonas donantes intra y extraorales

1. Los injertos óseos autólogos en bloque (figs. 10, 11 y 12) son capaces de realizar simultáneamente el IOS y el aumento del reborde alveolar. Los procedimientos de aumento de cresta son sobre todo sensibles a la experiencia del cirujano, a la técnica y a la cantidad y calidad del hueso remanente sobre el que lo posicionamos.
2. Los mejores injertos en bloque son los obtenidos de la mandíbula (rama y mentón), de la cresta ilíaca y de la calota craneal. Sus diferencias en revascularización y reabsorción están directamente relacionadas con su arquitectura ósea tridimensional, su origen embriológico y el trauma sufrido durante su obtención. Los de origen membranoso (mandíbula y calota) presentan una menor reabsorción que los endocondrales (cresta ilíaca). Los injertos corticales se reabsorben menos que los esponjosos, independientemente de su origen embriológico. Una solución para evitar la reabsorción es interponerlos entre el hueso en vez de posicionarlos sobre él.
3. La sínfisis mandibular permite obtener injertos mono o bicorticales de mayor grosor que los de la rama mandibular (fig. 10). Sus inconvenientes son las posibles alteraciones neurosensoriales de la rama mentoniana del nervio dentario inferior y las secuelas estéticas (para evitarlo se ha propuesto rellenar el espacio con diversos biomateriales).
4. La rama mandibular (fig. 11) es un excelente lugar donante donde podemos obtener bloques de hasta 35 mm de longitud pero generalmente de limitado grosor (unos 4 mm), bicorticalidad y altura (10 mm). Presenta una menor incidencia de complicaciones (edema y dolor) que el mentón y no produce secuelas estéticas por el gran volumen del masetero. Su mayor inconveniente es la posible lesión del nervio dentario inferior.
5. La cresta ilíaca (fig. 12) puede ser considerada el lugar donante extraoral de elección en los procedimientos de aumento óseo, al ser capaz de conseguir suficiente volumen para el IOS y la reconstrucción alveolar maxilar mediante injertos de aposición. Presenta una gran capacidad de osteoinducción debido a su riqueza en osteoblastos, osteocitos y células osteoprogenitoras. Su mayor inconveniente es su marcada reabsorción osteoclástica, al tener la cortical relativamente delgada.
6. La calota craneal, de origen membranoso, tiene su indicación princeps en la reconstrucción del reborde alveolar. Presenta una menor reabsorción que la cresta, con una aceptable revascularización (menor al tener espacios diploicos más pequeños).
7. La tibia se obtiene un hueso esponjoso similar a la cresta (unos 35 mm), pero su aplicación como injerto en bloque es nula.

### 3.C. Membranas barrera: tipos, función y fijación

1. Las membranas de barrera se usan fundamentalmente para reparar perforaciones de la membrana sinusal y para proteger el acceso al seno, colocadas sobre el orificio de la antrostomía (fig. 13).
2. Los beneficios de su empleo sobre la antrostomía lateral son:
  - A. La exclusión y prevención de la inmigración de células del tejido conectivo no osteogénicas da tiempo a que los osteoblastos provenientes de las paredes óseas adyacentes invadan el injerto sinusal y formen hueso. El periostio adulto del colgajo vestibular, una vez elevado de la superficie ósea, tiene una alta capacidad fibrogénica y una escasa capacidad osteogénica.
  - B. La retención y estabilización de los injertos particulados dentro del seno evitan su migración a partes blandas.
  - C. La protección del mucoperiostio vestibular de posibles desgarros o perforaciones provocadas por las partículas del material de injerto.
3. Existen diversos tipos de membranas, que podemos dividir en reabsorbibles y no reabsorbibles. Ambas parece que funcionan satisfactoriamente sin existir consenso sobre cuáles son las más efectivas para la formación del hueso.
4. Las membranas reabsorbibles son más cómodas y recomendables al evitar una segunda cirugía en los casos de implantación simultánea. Las más usadas actualmente son las de colágeno bovino, equino o porcino, que son perfectamente biocompatibles. Otras láminas o membranas reabsorbibles son sintéticas (poliláctico/poliglicólico), de hueso desecado congelado, de sulfato cálcico y de plasma rico en factores de crecimiento.
5. Las membranas no reabsorbibles más empleadas son las de polietileno y las de politetrafluoroetileno expandido (PTFE).
6. La membrana debe sobrepasar 3-5 mm el perímetro de la antrostomía y no debe colocarse sobre las paredes óseas intrasinales (disminuye el aporte vascular endostal).
7. No parece necesario fijarlas con chinchetas o tornillos, salvo las membranas no reabsorbibles de PTFE y en casos puntuales.

### 3.D. Ingeniería tisular, factores de crecimiento y cultivos óseos celulares

1. Existen tres elementos básicos para la regeneración ósea: a) células osteoprogenitoras; b) los denominados factores de crecimiento (señales biológicas para la proliferación celular y la formación de hueso), y c) una matriz extracelular sobre la cual se forma el hueso.
2. La ingeniería tisular, a diferencia de los cultivos celulares, desarrolla tejidos con disposición celular tridimensional dentro de una adecuada matriz extracelular. Se pueden cultivar células osteoformadoras obtenidas a partir de células madres adultas mesenquimales e incluso células diferenciadas, como los adipocitos y las células periósticas, pueden "transdiferenciarse" en otros tipos celulares. Estas células se pueden introducir en el seno maxilar empleando para ello *scaffolds* o soportes tridimensionales de muy diversa naturaleza (polímeros sintéticos de ácido poliláctico-poliglicólico, plasma rico en factores de crecimiento y

otros obtenidos del plasma humano) donde las células se adhieren, proliferan y son capaces de sintetizar hueso. El *scaffold* debe ser biodegradable, pero debe ser capaz de mantener el volumen para producir un aumento del contorno. Existen varios artículos donde se demuestra la capacidad para generar hueso nuevo en los senos maxilares con estos tejidos.

3. El plasma rico en plaquetas o en factores de crecimiento (PRP o PRFC, concentrado de plaquetas autólogas suspendidas en plasma) y la proteína morfogenética ósea (BMP) son las dos únicas fuentes de factores de crecimiento disponibles actualmente. Los factores de crecimiento existen en el coágulo sanguíneo en cantidad variable.
4. No existe suficiente evidencia científica (estudios clínicos *in vivo*) que certifiquen que el PRP o PRFC estimule la regeneración ósea y la osteointegración en injertos sinusales. Su actividad sobre los tejidos duros es controvertida, aunque se comporta bien como un bioadhesivo que mejora la adherencia de las partículas y la manejabilidad de los injertos.

---

## Cuarta mesa de trabajo

### Reconstrucción alveolar y maxilar simultánea. Técnicas adicionales

- 4.A. *Injertos de aposición para aumentar la dimensión transversal*
  1. En la atrofia del edentulismo maxilar se pierde hueso vertical y transversalmente, de forma que el paladar se hace más estrecho. Para restaurarlo, lo ideal es aumentar la anchura del reborde crestal mediante la aposición de injertos óseos en bloque (figs. 10, 11 y 12), colocados por vestíbulo, palatino o de forma interposicional. Parece que xenoinjertos particularizados mezclados con autoinjertos pueden conseguir buenos resultados para aumentar discretamente la anchura del reborde alveolar al reabsorberse muy lentamente (fig. 9).
  2. El grosor mínimo de los injertos en bloque debe ser de 1,5 mm y deben adaptarse perfectamente a la cresta alveolar remanente, fijándose de forma rígida con tornillos de osteosíntesis de 1,2-1,6 mm de diámetro (más gruesos pueden llegar a fracturar los injertos). Los espacios muertos interóseos deben obliterarse con injertos óseos particulados.
  3. La cobertura de los injertos de aposición con membranas, de colágeno o no reabsorbibles, parece reducir de forma importante la reabsorción del mismo.
  4. Es imperativo conseguir un cierre primario sin tensión.
  5. Las prótesis provisionales no deben apoyarse sobre los injertos. Puede ser útil soportarlas sobre mini-implantes.
  6. No debemos colocar los implantes de forma simultánea salvo que podamos estabilizarlos en el hueso alveolar residual y no en el injerto.
  7. El tiempo idóneo para colocar los implantes variará en función del tipo y la calidad del injerto. Lo ideal es colocarlos 3-4 meses después (mejor a los 3 meses porque parece que después la reabsorción se incrementa notablemente).

#### 4.B. Injertos "onlay" para aumento óseo vertical

1. El aumento óseo vertical "hacia abajo" es mucho más fisiológico que la ganancia "hacia arriba" que se consigue con un injerto sinusal, pues reconstruye la anatomía perdida consiguiendo una mejor relación corona-implante y un mejor resultado estético.
2. El aumento óseo vertical mediante injertos de aposición es poco predecible por su alta tasa de exposición y pérdida.
3. Para este fin, parece más efectivo colocarlos de forma interposicional ("sándwich"), realizando una distracción alveolar con el propio injerto.

#### 4.C. Distracción en el sector maxilar posterior. Implicaciones en los injertos óseos del seno maxilar

1. La distracción alveolar es la única técnica (junto con los injertos interposicionales) que nos permite el aumento óseo vertical de forma predecible. Aunque no se puede considerar una técnica de elección en el maxilar posterior, por su gran dificultad técnica y su lentitud, es sin duda más segura que los injertos óseos. Permite también realizar técnicas de transporte óseo para reparar defectos maxilares transversales.
2. La distracción (a diferencia de los injertos interposicionales) produce a la vez un incremento de los tejidos blandos (encía), obteniendo una ganancia en la profundidad del vestíbulo y haciendo innecesarias las vestibuloplastias.
3. Su mayor inconveniente radica en la gran resistencia de la fibromucosa palatina que desvía el vector de distracción hacia palatino. Para evitarlo se debe modelar el vector del distractor hacia el vestíbulo.
4. Debemos sobre corregir la distracción aproximadamente un 20%, pues aunque no se produce una reabsorción ósea, sí existe una tendencia a la recidiva.

#### 4.D. Cirugía ortognática e injertos óseos sinusales

1. El edentulismo puede ser el causante de la deformidad dentofacial o coexistir con ella. Debemos valorar la forma de corregir las deformidades esqueléticas con ortodoncia o cirugía esquelética y las necesidades reconstructivas tanto de hueso como de tejidos blandos en función del grado de atrofia maxilar.
  - A. Discrepancias en el plano axial antero-posterior menores de 10 mm o una atrofia maxilar grado IV de Cawood, donde la cresta ósea es estrecha pero con una altura adecuada, pueden ser corregidas mediante injertos de aposición, generalmente de cresta ilíaca (o calota), sin necesidad de realizar una osteotomía correctora maxilar.
  - B. Si existen defectos axiales y verticales concomitantes o una atrofia total maxilar grado VI de Cawood debemos realizar una osteotomía tipo Le Fort I con injertos óseos interposicionales en "sándwich". Ésta permite adaptar de forma adecuada la posición de los maxilares, disminuye el tamaño necesario de los injertos de aposición y el riesgo de dehiscencia de la sutura.
2. Debemos realizar siempre una correcta planificación y decidir el orden de actuación entre el IOS, la cirugía ortognática y la colocación de los implantes:
  - A. Generalmente se realizan simultáneamente la cirugía ortognática y el IOS, colocándose los implantes de

forma diferida. La antrostomía debe ser larga y estrecha, realizando primero la elevación de la membrana sinusal y posteriormente la osteotomía tipo Le Fort I por debajo de ella. Se deben emplear injertos en bloque o particulados para el seno y bloques corticoesponjosos y partículas de hueso esponjoso para aumentar el maxilar lateralmente. Si es necesario también injertaremos la región nasal. Los implantes se colocarán tras la consolidación de los injertos y las fracturas, pues parece existir una disminución del flujo vascular en los días o semanas después de las osteotomías maxilares correctoras.

- B. Si los implantes son necesarios como anclaje ortodóntico se realiza primero el IOS y los implantes y en un segundo tiempo la cirugía esquelética.

---

## Quinta mesa de trabajo

### Complicaciones. Manejo y soluciones

#### 5.A. Perforación de la membrana sinusal

1. La membrana sinusal sirve para evitar la contaminación bacteriana y la diseminación del biomaterial a través del seno maxilar.
2. La perforación de la membrana de Schneider es la complicación quirúrgica más frecuente durante la realización de un IOS, con una incidencia entre el 7 y el 56%. Se han clasificado fundamentalmente en función de la localización y su tamaño. Las más frecuentes son las de las áreas infero-mesial e infero-distal, que a su vez son las más difíciles de reparar.
3. La anatomía sinusal es determinante en la incidencia de perforaciones de la membrana. Ésta aumenta a mayor grosor y convexidad de la pared lateral, mayor estrechez del seno, menor altura del reborde alveolar residual, cuando existen anastomosis arteriales intra o extraóseas, adhesión entre la membrana y la mucosa oral, tabiques antrales, improntas óseas de raíces dentales o exodoncias recientes (fig. 14).
4. El tabaco, la presencia de quistes retención y la sinusitis crónica no parecen ser relevantes en la tasa de perforaciones de la membrana.
5. El bisturí piezoeléctrico no parece aportar ventajas sustanciales en cuanto a la prevención de la perforación (incidencia entre 7-30%), sin presentar diferencias significativas con la instrumentación rotatoria. Esto se debe a que la mayoría se produce durante la instrumentación manual, que es común para ambos.
6. La importancia del diseño de la ventana ósea, de la osteotomía u osteoplastia y de diversas maniobras técnicas, como la aplicación de presión negativa nasal, está aún por dilucidar. Se recomienda usar fresas de diamante al final de la antrostomía, realizar osteotomías completas de forma elíptica u ovalada y emplear unos despegadores angulados adecuados.
7. La perforación de la membrana de Schneider no parece determinante en la supervivencia o fracaso de implantes, pues no existen diferencias significativas salvo en los casos de grandes perforaciones, donde existen indicios razonables de que ésta desciende de forma importante.

**Tabla 2 – Técnica, materiales y tipos de injertos empleados para reparar las perforaciones de la membrana sinusal en función de su tamaño**

Tamaño de la perforación	Técnica y material utilizado	Tipo de injerto
1-2 mm	Disecar un poco más la membrana para que se coapte la rotura Colocar una lámina celulosa oxidada o de colágeno	Injertos particularizados
2-5 mm	Membrana colágeno reabsorbible. Láminas de celulosa oxidada	Injertos particularizados
5-10 mm	Membrana colágeno más rígida	Injertos particularizados
> 10 mm	Membrana colágeno más rígida	Injertos en bloque

8. Existen resultados dispares en la literatura sobre si la perforación de la membrana aumenta la incidencia de complicaciones quirúrgicas y postquirúrgicas, aunque no parece existir una relación causal clara.
9. Tratamiento de las perforaciones:
  - A. El sistema de reparación de la perforación no parece ser determinante en el éxito del tratamiento. El material empleado dependerá fundamentalmente del tamaño y la localización de la perforación. Los más utilizados son las membranas de colágeno reabsorbibles (de reabsorción lenta) y las láminas de celulosa oxidada (figs. 9 y 15). Las principales ventajas de estas últimas son su flexibilidad, adhesión y actividad hemostática. Sus inconvenientes son la falta de rigidez y su rápida reabsorción.
  - B. En general podemos asumir la tabla 2, que nos relaciona la técnica, los materiales y los tipos de injertos empleados para reparar las perforaciones de la membrana sinusal en función de su tamaño.
  - C. Deberemos suspender un IOS por lesión de la membrana cuando consideremos que no es reparable y de ninguna manera vamos a conseguir la suficiente estabilidad para mantener mecánicamente el injerto evitando su diseminación (fig. 16).

#### 5.B. Reentrada. Técnica factible o épica. Variaciones en la técnica

1. No existe experiencia descrita en la literatura sobre la reentrada tras el aborto de una elevación sinusal por una perforación irreparable de la membrana.
2. La reentrada es posible, siendo previsible una mayor dificultad en el despegamiento del mucoperiostio vestibular de la membrana sinusal. Para evitarlo, al final de la primera cirugía se debe colocar una membrana de barrera (reabsorbible o no) sobre la ventana lateral, con el fin de prevenir la adhesión de la membrana sinusal al periostio del colgajo vestibular (figs. 16 y 17).
3. El tiempo que debemos diferir esta segunda cirugía no está descrito; parece que dos meses es suficiente para que se produzca la regeneración completa de la membrana sinusal.

4. Durante la reentrada es necesario ampliar la antrostomía para conseguir salvar la fibrosis formada y conseguir diseccionar la membrana sinusal normal (figs. 16 y 17).

#### 5.C. Sinusitis. Prevención y tratamiento

1. Los IOS pueden producir una sinusitis maxilar al ocluir el complejo osteomeatal en los casos en que existe un estrechamiento del mismo (debido a un septum desviado, morfología anormal del cornete medio, concha bullosa, etc.), mucocelos, quistes de retención mucosos y engrosamientos de la membrana.
2. En determinadas ocasiones, sin embargo, los IOS pueden mejorar el drenaje del seno maxilar al elevar la membrana hacia el ostium de drenaje.
3. En el tratamiento de una sinusitis tras la realización de un IOS distinguimos varios niveles de actuación:
  - A. Antibioterapia sistémica: puede responder si es un proceso leve que afecta a un área restringida.
  - B. Si existe un absceso estará indicado realizar un drenaje del mismo. Éste se debe realizar en la misma incisión crestal quirúrgica, evitando las incisiones en el área de la ventana para evitar producir una fistula oroantral difícil de reparar.
  - C. Remoción parcial o total del injerto.
  - D. Remoción de los implantes.
  - E. Puede realizarse un nuevo injerto sinusal 3-4 meses después de la resolución del proceso.
4. La antibioterapia que hay que emplear generalmente es empírica. Los principales grupos terapéuticos con actividad frente a los gérmenes más comunes son:
  - A. Beta-lactámicos: penicilinas (amoxicilina-clavulánico) y cefalosporinas (cefditoren, cefuroxima y cefpodoxima).
  - B. Fluoroquinolonas: efecto bactericida rápido, con actividad frente a casi el 100% de cepas de *S. pneumoniae* y *H. influenzae* y alta concentración en el foco de infección: levofloxacino y moxifloxacino.

#### 5.D. Necrosis óseas avasculares y comunicaciones orosinusales

El manejo cuidadoso de los colgajos vestibular y palatino es importante para evitar complicaciones locales de la herida, como las necrosis óseas avasculares y las comunicaciones orosinusales.

1. La laceración del colgajo mucoperiostico bucal puede provocar una fistula oroantral.
2. La separación excesiva o traumática del colgajo palatino, especialmente para la colocación de los implantes, es un factor de riesgo de necrosis ósea avascular.

## Sexta mesa de trabajo

### Implantes dentales y seno maxilar

#### 6.A. Conceptos básicos

1. La osteointegración y la supervivencia de los implantes depende de la cantidad de hueso vital que se forma a su alrededor (*interfase hueso-implante*). Nunca se produce la unión de la superficie del implante con los biomateriales, sino sólo con tejido osteoide o hueso maduro.



2. En la atrofia del edentulismo maxilar se pierde hueso vertical y transversalmente, de forma que si los implantes se colocan palatinamente se produce un cantilever bucal que genera un torque anómalo en los mismos.
  3. En el maxilar posterior atrófico se debe colocar el mayor número de implantes posible y lo más anchos y largos que nos permita el hueso disponible.
    - A. Incrementar el número de implantes es una medida excelente para disminuir la tensión en el hueso. Se recomienda un implante por cada diente perdido. Si existen parafunciones en la región molar y no pueden colocarse implantes de gran diámetro, es recomendable colocar dos implantes por cada molar perdido.
    - B. Aunque la mayoría de las cargas ocurre en las espiras crestales y la longitud de los implantes no es tan crítica como la osteointegración crestal, se recomiendan implantes de al menos 12 mm de longitud porque los de 10 mm o más cortos tienen una supervivencia menor.
    - C. El uso de implantes de gran diámetro es una medida efectiva para dispersar la superficie de carga en la región crestal.
  4. Implantes inmediatos (simultáneos) o diferidos:
    - A. No existe consenso en la literatura sobre cuál de los dos métodos es el más adecuado. La estabilidad inicial del implante (y no la altura, el volumen y la densidad del hueso) es el factor clave para que la osteointegración tenga lugar y debe ser el principal criterio para indicar implantes simultáneos en el seno maxilar. Parece que una altura ósea de 5 mm y un buen estado de las corticales óseas son fundamentales. Los implantes deben realizarse diferidos cuando existe una gran deficiencia ósea alveolar, lateral o vertical, incapaz de estabilizar los implantes (fig. 18).
    - B. Ventajas de colocar implantes diferidos:
      - Capacidad de evaluar la maduración del injerto antes de la colocación de los implantes.
      - Menor riesgo de pérdida de los implantes, pues la estabilidad primaria es mayor.
      - Los implantes se colocan protéticamente mejor (en mejor posición y angulación) al ser capaces de evaluar, mediante TC, las áreas donde conseguir una distribución de los implantes más favorable.
      - Capacidad de colocar material de injerto adicional si es necesario.
    - C. Modificaciones recomendables en la técnica del IOS cuando se colocan implantes simultáneos:
      - Colocar una membrana de colágeno o de celulosa en la posición apical de los implantes para proteger la membrana sinusal (fig. 8).
      - Utilizar xenoinjertos de bordes no cortantes.
      - Antes de colocar los implantes, injertar parcialmente las regiones medial y posterior, pues después será difícil conseguirlo de forma adecuada.
      - Subfresar o infrapreparar la cresta ósea alveolar para mejorar la estabilidad de los implantes.
- 6.B. *Cirugía guiada en injertos óseos del seno maxilar*
1. La implantología guiada es la colocación de los implantes con el uso de dispositivos que guían la secuencia de fre-
- sado. Para ello se necesita un juego de guías estereolitográficas, un juego de fresas y un juego de transportadores. Las guías pueden ser de apoyo óseo, mucoso, dentario o dento-mucoso (fig. 19).
2. Los programas de *software* de cirugía guiada implantológica son una herramienta de gran utilidad tanto en el diagnóstico como en el tratamiento, que aporta varias ventajas a la cirugía de los injertos óseos sinusales:
    - A. Mejora la planificación al permitir realizar un diagnóstico tridimensional correcto.
    - B. Amplía las posibilidades terapéuticas. Permite colocar implantes en su posición tridimensional más acertada, aprovechando al máximo el hueso disponible. Si existe suficiente hueso en la pared medial (palatina) del seno maxilar se podría incluso obviar el injerto sinusal.
    - C. Si hacemos cirugía guiada aumenta la seguridad del tratamiento y la estabilidad de los implantes al conseguir una buena corticalización de los mismos.
    - D. Es una buena herramienta de comunicación con los pacientes.
  3. Desventajas de la cirugía guiada: puede estar sujeta a errores o imprecisiones, precisa tiempo para la planificación y necesitamos una curva de aprendizaje.
- 6.C. *Superficies evolucionadas y osteointegración sobre el injerto óseo del seno maxilar*
1. La osteointegración del implante, y por lo tanto su éxito o fracaso, está en estrecha relación con la calidad del hueso donde se inserta y la superficie del implante. Ambas influirán en la cantidad de hueso vital que se forma en la interfase hueso-implante.
  2. Los implantes ideales para simultanear con un injerto sinusal son los roscados con superficies rugosas tratadas (aumenta la superficie de contacto). Las características biomecánicas del diseño de la rosca (paso de rosca, forma, profundidad, etc.) influyen la cantidad de superficie disponible.
  3. Los implantes con forma radicular pueden ser los adecuados en los casos de gran reabsorción ósea. La forma tronco-cónica y las microespiras coronales mejoran la estabilidad inicial crestal del implante.
  4. Las superficies rugosas consiguen incrementar el porcentaje de contacto hueso-implante a nivel de la interfase, incluso en hueso de mala calidad, favoreciendo y mejorando la osteointegración del implante.
  5. No parecen existir diferencias respecto a su supervivencia entre los diversos métodos de tratamiento de las superficies rugosas (grabados con ácido, cubiertos con hidroxipatita, bombardeados con óxido de titanio o cubiertos con plasma de titanio, etc.).
  6. Se están intentando desarrollar nuevas topografías en la superficie de los implantes para promover una aposición mejorada de hueso durante los estados iniciales de la osteointegración. Los nuevos recubrimientos de depósitos nanométricos de fosfato cálcico abren una vía de investigación prometedora. Los primeros resultados sugieren que pueden ser clínicamente ventajosos, permitiendo acortar el período de osteointegración y los protocolos de carga temprana. Sin embargo, falta investigación sobre este tipo

de superficies en relación con el injerto sinusal y está por probar su verdadera eficacia.

#### 6.D. Carga inmediata e injertos óseos del seno maxilar.

##### Comportamiento del sector posterior maxilar atrófico

1. La técnica quirúrgica y la secuencia de tratamiento deben orientarse a conseguir resultados predecibles y estables en el tiempo, aunque esto suponga un mayor tiempo de espera hasta la colocación de la prótesis.
2. Los principales parámetros para determinar el tiempo hasta cargar los implantes en un IOS son la estabilidad primaria conseguida (que dependerá de la altura, la anchura y la densidad del hueso residual) y la anchura del seno maxilar. Esto último es importante, pues a mayor anchura precisaremos un injerto de mayor volumen, que necesitará más tiempo para generar hueso y madurar, al estar más alejado del aporte vascular endostal.
3. Aunque los protocolos clásicos indicaban la idoneidad de diferir la carga protésica hasta los 6 meses de la colocación del implante (basado en experiencia clínica y en los relativos bajos valores de contacto hueso-implante vistos en los estudios histológicos), con las nuevas superficies de implantes se podría realizar una carga precoz a los 2-3 meses.
4. Podríamos plantear una carga inmediata en injertos sinusales si colocamos implantes diferidos, tras conseguir un buen hueso, o si en implantes simultáneos aprovechamos el hueso al máximo para conseguir una adecuada estabilidad primaria, tenemos unas corticales adecuadas y liberamos los implantes de las cargas laterales no axiales.
5. No debemos olvidar que no existe ninguna evidencia científica para aplicar carga inmediata en injertos sinusales (sólo algún caso clínico aislado publicado) y que varios factores negativos coexisten en el maxilar superior: un hueso de calidad tipo III o IV con corticales finas y unas inadecuadas relaciones intermaxilar e implante/corona.

#### 6.E. Prótesis fija sobre injertos óseos de los senos maxilares

1. Varios factores desfavorables de carga protésica influyen en el éxito final de las prótesis implantosoportadas en los casos de atrofia del maxilar superior tratados con IOS:
  - A. Unas malas relaciones protésica intermaxilar y corona/implante al existir una pérdida de hueso maxilar vertical y transversal (fig. 20). Esto produce un aumento de la sobrecarga local por la dirección no axial de las fuerzas. El arco formado es estrecho, disminuyendo el espacio lingual, generando problemas fonéticos y un alto compromiso estético.
  - B. El débil soporte óseo inicial que ofrecen un hueso de mala calidad con corticales finas y el injerto sinusal antes de madurar y desarrollar toda su fuerza. El tiempo de cicatrización ósea necesario para conseguir que el hueso injertado se comporte biomecánicamente de forma similar a un hueso normal en los sectores posteriores del maxilar es superior a los 12-18 meses.
2. Las recomendaciones y protocolos útiles para disminuir la carga en las prótesis implantosoportadas deben aplicarse concienzudamente en el segmento posterior del maxilar con IOS:

- A. Optimizar la distribución de fuerzas a través de la triangulación de implantes.
- B. Valorar la dentición antagonista, crear unos contactos oclusales correctos y disponer de un espacio interoclusal adecuado (8 mm o más).
- C. Evitar o disminuir en lo posible los cantilevers (brazos de palanca) bucal, mesial y distal. Lo ideal es aumentar la anchura del reborde crestal mediante injertos óseos de aposición además del IOS. Si esto no es posible, es útil crear una mordida cruzada de forma que las fuerzas oclusales recaigan sobre el eje mayor de los implantes (fig. 21).
- D. Las prótesis completas o parciales removibles provisionales deben estar liberadas sobre el reborde edéntulo en las áreas donde se han colocado el IOS y los implantes. Lo ideal es no colocarlas durante las tres primeras semanas postcirugía, evitando los micromovimientos de los implantes débilmente estabilizados.
- E. La carga moderada transmitida a los implantes a través de una prótesis provisional de resina acrílica durante un tiempo prudencial, antes de la prótesis definitiva, permite al injerto madurar y remodelarse. Ésta debe minimizar los indeseables torques sobre los implantes cargando en una dirección vertical y evitando las cargas laterales.
- F. La prótesis definitiva es recomendable construirla a los 6 meses si los implantes anteriores están en hueso alveolar no injertado, o al año, si se soportan sobre hueso injertado. Lo adecuado es que sea atornillada fija-removible con un esqueleto de aleaciones de oro tipo IV. Parece indicado el recubrimiento con resina acrílica para absorber las cargas oclusales, si existen menos de 5 mm de hueso alveolar residual. Podemos utilizar cerámica si el hueso residual es mayor.

## Conclusiones

### Introducción

El objetivo fundamental, cuando se realiza un IOS, es la formación de hueso vital en el seno maxilar para conseguir la supervivencia a largo plazo de los implantes.

*Mesa I: Diagnóstico, planificación e indicaciones del injerto óseo sinusal. Anestesia y manejo farmacológico del paciente. Técnicas alternativas*

1. La evaluación radiográfica mediante una OPT es siempre necesaria e imprescindible, aunque a menudo insuficiente e inadecuada.
2. Es conveniente realizar un estudio preoperatorio mediante TC que incluya el área dentoalveolar, el complejo osteomeatal y todo el seno maxilar.
3. La realización de una TC postoperatoria podría estar justificada en caso de implantación diferida.
4. Las indicaciones del IOS no están perfectamente establecidas, pero parece que alturas del hueso alveolar inferiores a 8 mm son insuficientes para el éxito a largo plazo de los implantes.

5. Las contraindicaciones del IOS son relativas (deberíamos hablar de factores de riesgo) y pocas veces absolutas.
6. La anestesia local es generalmente suficiente para la realización de un IOS. La sedación puede hacer el procedimiento más confortable y la anestesia general sólo es imprescindible si se emplean injertos autólogos extraorales.
7. La antibioterapia profiláctica es recomendable al disminuir la incidencia de infecciones.
8. El abordaje mediante una antrostomía en la pared lateral del seno maxilar y la elevación de la membrana sinusal es el método más apropiado para realizar un IOS.
9. Las técnicas que utilizan osteotomos progresivos parecen ser una alternativa fiable cuando sólo necesitamos ganar unos 2 mm de altura.
10. Los implantes angulados (anteriores y posteriores al seno), cigomáticos o pterigoideos constituyen un complemento y una alternativa válida al IOS.

#### Mesa II: Técnica quirúrgica

1. La incisión y el diseño del colgajo deben estar condicionados por la antrostomía que se realiza. La incisión crestral levemente palatinizada es la más adecuada. Las descargas laterales deben alejarse de la zona de la osteotomía.
2. El colgajo debe ser de espesor total y la disección cuidadosa y no muy alta, evitando lesionar el nervio infraorbitario. Las periostotomías deben realizarse siempre que realicemos una sobrecorrección anteroposterior.
3. El diseño de la ventana ósea debe ser curvo, generalmente redondo o elíptico. La osteotomía de la pared lateral parece ser más recomendable que la osteoplastia, pues ésta no parece aportar ventajas efectivas e incrementa el riesgo de lesión de la membrana.
4. El elemento de corte para realizar la ventana dependerá del grosor de la pared ósea y de la preferencia del cirujano. El bisturí piezoeléctrico constituye una herramienta útil, aunque no se puede recomendar su uso de forma sistemática.
5. La disección de la membrana sinusal debe realizarse mediante despegadores romos angulados o bisturí piezoeléctrico, liberando completamente la membrana de todas sus paredes, hasta conseguir la dimensión vertical de los implantes.
6. Debemos introducir las partículas de los injertos óseos secas o hidratadas levemente para facilitar su manejo y permitir que se rehidraten por la sangre del coágulo.
7. Se recomienda utilizar una mezcla de partículas óseas pequeñas y grandes para producir un espacio interparticulado adecuado.
8. La compactación del injerto no debe ser excesiva y se realiza presionando hacia el suelo del seno y la pared medial, nunca hacia la membrana sinusal.
9. Si se realizan implantes simultáneos se debe introducir parte del injerto en la porción palatina del seno antes de la colocación de los mismos.

#### Mesa III: Injertos óseos y materiales adicionales

1. El material de elección para realizar los IOS, con el propósito de la osteointegración de los implantes, son los xeno-

injertos, siendo efectivos incluso en senos gravemente atróficos. La necesidad y utilidad de añadir hueso autólogo a los mismos es controvertida. La adición de xenoinjertos a autoinjertos evita su reabsorción.

2. Las membranas de barrera se utilizan para prevenir la inmigración de células del tejido conectivo no osteogénicas y proteger al muco-periostio vestibular de posibles desgarros. Deben sobrepasar 3-5 mm el perímetro de la antrostomía y no colocarse sobre las paredes óseas intrasinasales.
3. No existe suficiente evidencia científica que certifique que el plasma rico en plaquetas o en factores de crecimiento estimule la regeneración ósea y la osteointegración en IOS.

#### Mesa IV: Reconstrucción alveolar y maxilar simultánea. Técnicas adicionales

1. En los defectos óseos transversales, lo ideal es aumentar la anchura del reborde crestral mediante injertos óseos de aposición en bloque, fijados de forma rígida con tornillos de osteosíntesis y cubiertos con membranas para reducir su reabsorción.
2. No debemos colocar los implantes de forma simultánea salvo que podamos estabilizarlos en el hueso alveolar residual y no en el injerto.
3. El aumento óseo vertical con injertos de aposición es poco predecible por su alta tasa de exposición y pérdida. Colocarlos de forma interposicional puede ser efectivo.
4. La distracción alveolar es la única técnica que nos permite el aumento óseo vertical de forma predecible, además de una ganancia en la profundidad del vestíbulo al incrementar también los tejidos blandos.
5. Las deformidades dentoalveolares con discrepancias axiales menores de 10 mm pueden ser corregidas mediante injertos de aposición.
6. La osteotomía maxilar tipo Le Fort I permite adaptar de forma adecuada la posición de los maxilares en defectos axiales y verticales concomitantes.
7. Cuando se realizan simultáneamente la cirugía ortognática y el IOS, la antrostomía debe ser larga y estrecha y la osteotomía tipo Le Fort I debe realizarse por debajo de la membrana sinusal elevada.
8. Los implantes se colocan de forma diferida tras la consolidación de los injertos y las fracturas de las osteotomías, salvo que sean necesarios como anclaje ortodóntico.

#### Mesa V: Complicaciones. Manejo y soluciones

1. La perforación de la membrana de Schneider es la complicación quirúrgica más frecuente durante la realización de un IOS, aunque no parece determinante en la supervivencia o fracaso de implantes (salvo grandes perforaciones).
2. El bisturí piezoeléctrico no parece aportar ventajas sustanciales en cuanto a la prevención de la perforación de la membrana.
3. Se recomienda usar fresas de diamante al final de la antrostomía y realizar osteotomías completas de forma elíptica u ovalada.
4. Debemos suspender una cirugía por lesión de la membrana cuando consideremos que no vamos a conseguir

suficiente estabilidad para mantener mecánicamente el injerto. En estos casos, se debe colocar una membrana de barrera sobre la ventana lateral, con el fin de prevenir la adhesión de la membrana sinusal al periostio vestibular y así facilitar el despegamiento durante la reentrada.

5. La reentrada deberíamos diferirla unos dos meses para que se produzca la regeneración de la membrana sinusal, ampliando la antróstomía para conseguir salvar la fibrosis formada.
6. Los IOS pueden producir una sinusitis al ocluir el complejo osteomeatal. Sin embargo, en ocasiones pueden mejorar el drenaje del seno al elevar la membrana hacia el ostium.
7. El manejo cuidadoso de los colgajos vestibular y palatino es importante para evitar complicaciones locales de la herida, como las necrosis óseas avasculares y las comunicaciones orosinusales.

#### Mesa VI: Implantes dentales y seno maxilar

1. En el maxilar posterior atrófico se debe colocar el mayor número de implantes posible, y lo más anchos y largos que nos permita el hueso disponible.
2. La estabilidad inicial del implante es el factor clave para la osteointegración y debe ser el principal criterio para indicar implantes simultáneos o diferidos en el seno maxilar.
3. La cirugía guiada mejora la planificación diagnóstica, amplía las posibilidades terapéuticas y es una buena herramienta de comunicación con los pacientes.
4. La osteointegración del implante, y por lo tanto su éxito o fracaso, está en estrecha relación con la calidad del hueso donde se inserta y la superficie del implante.
5. Los implantes ideales para simultanear con un injerto sinusal son los roscados con superficies rugosas tratadas.
6. No parecen existir diferencias respecto a la supervivencia de los implantes entre los diversos métodos de tratamiento de las superficies rugosas.
7. La técnica y la secuencia de tratamiento deben orientarse a conseguir resultados predecibles y estables en el tiempo, aunque esto suponga un mayor tiempo de espera hasta la colocación de la prótesis.
8. No existe ninguna evidencia científica de carga inmediata en injertos sinusales.
9. Las recomendaciones y protocolos útiles para disminuir la carga en las prótesis implantosoportadas deben aplicarse concienzudamente en los casos de IOS:
  - A. Optimizar la distribución de fuerzas a través de la triangulación de implantes.
  - B. Evitar o disminuir en lo posible los cantilevers aumentando la anchura del reborde crestal mediante injertos óseos de aposición o creando una mordida cruzada.
  - C. Colocar durante un tiempo prudencial una prótesis provisional, cuya carga moderada permita al injerto madurar y remodelarse mientras se integran los implantes.
  - D. La prótesis definitiva se debe construir a los 6 meses si los implantes anteriores se soportan sobre hueso alveolar no injertado, o al año si están sobre hueso injertado. Es recomendable que sea atornillada fija-removible con un esqueleto de aleaciones de oro tipo IV.

## Agradecimiento

Agradecemos a la marca de implantes BIOMET su colaboración en la realización de la Reunión de Consenso en Oviedo.

## BIBLIOGRAFÍA RECOMENDADA

### Mesa I: Diagnóstico, planificación e indicaciones del injerto óseo sinusal. Anestesia y manejo farmacológico del paciente. Técnicas alternativas

- Balevi B. Do preoperative antibiotics prevent dental implant complications? *Evid Based Dent*. 2008;9:109-10.
- Esposito M, Grusovin MG, Kwan S, Worthington HV, Coulthard P. Interventions for replacing missing teeth: bone augmentation techniques for dental implant treatment. *Cochrane Database Syst Rev*. 2008;(3):CD003607.
- Esposito M, Grusovin MG, Talati M, Coulthard P, Oliver R, Worthington HV. Interventions for replacing missing teeth: antibiotics at dental implant placement to prevent complications. *Cochrane Database Syst Rev*. 2008;(3):CD004152.
- Fugazzotto PA. Shorter implants in clinical practice: rationale and treatment results. *Int J Oral Maxillofac Implants*. 2008;23:487-96.
- Kashani H, Dahlin C, Alse'n B. Influence of different prophylactic antibiotic regimens on implant survival rate: a retrospective clinical study. *Clin Implant Dent Relat Res*. 2005;7:32-5.
- Khoury SB, Thomas L, Walters JD, Sheridan JF, Leblebicioglu B. Early wound healing following one-stage dental implant placement with and without antibiotic prophylaxis: a pilot study. *J Periodontol*. 2008;79:1904-12.
- Kirmeier R, Payer M, Wehrscheuetz M, Jakse N, Platzer S, Lorenzoni M. Evaluation of three-dimensional changes after sinus floor augmentation with different grafting materials. *Clin Oral Implants Res*. 2008;19:366-72.
- Morand M, Irinakakis T. The challenge of implant therapy in the posterior maxilla: providing a rationale for the use of short implants. *J Oral Implantol*. 2007;33:257-66.
- Ozyuvaci H, Aktas I, Yerit K, Aydin K, Firatli E. Radiological evaluation of sinus lift operation: what the general radiologist needs to know. *Dentomaxillofac Radiol*. 2005;34:199-204.
- Testori T, Del Fabbro M, Capelli M, Zuffetti F, Francetti L, Weinstein RL. Immediate occlusal loading and tilted implants for the rehabilitation of the atrophic edentulous maxilla: 1-year interim results of a multicenter prospective study. *Clin Oral Implants Res*. 2008;19:227-32.
- Vrielinck L, Politis C, Schepers S, Pauwels M, Naert I. Image-based planning and clinical validation of zygoma and pterygoid implant placement in patients with severe bone atrophy using customized drill guides. Preliminary results from a prospective clinical follow-up study. *Int J Oral Maxillofac Surg*. 2003;32:7-14.
- ### Mesa II: Técnica quirúrgica
- Barone A, Santini S, Marconcini S, Giacomelli L, Gherlone E, Covani U. Osteotomy and membrane elevation during the maxillary sinus augmentation procedure. A comparative study: piezoelectric device vs. conventional rotative instruments. *Clin Oral Implants Res*. 2008;19:511-5.
- Becker ST, Terheyden H, Steinriede A, Behrens E, Springer I, Wiltfang J. Prospective observation of 41 perforations of the Schneiderian membrane during sinus floor elevation. *Clin Oral Implants Res*. 2008;19:1285-9.

- Doobrow JH, Leite RS, Hirsch HZ. Concomitant oroantral communication repair and immediate implant placement: a five-year case report. *Implant Dent.* 2008;17:176-81.
- Kasabah S, Krug J, Simůnek A, Lecaro MC. Can we predict maxillary sinus mucosa perforation? *Acta Medica (Hradec Kralove).* 2003;46:19-23.
- Marx RE, Garg AK. A novel aid to elevation of the sinus membrane for the sinus lift procedure. *Implant Dent.* 2002;11:268-71.
- Soltan M, Smiler DG. Antral membrane balloon elevation. *J Oral Implantol.* 2005;31:85-90.
- Underwood A. An inquiry into the anatomy and pathology of the maxillary sinus. *J Anat Physiol.* 1910;44:354-69.
- Velloso GR, Vidigal GM Jr, De Freitas MM, García de Brito OF, Manso MC, Groisman M. Tridimensional analysis of maxillary sinus anatomy related to sinus lift procedure. *Implant Dent.* 2006;15:192-6.
- Vercellotti T, De Paoli S, Nevins M. The piezoelectric bony window osteotomy and sinus membrane elevation: introduction of a new technique for simplification of the sinus augmentation procedure. *Int J Periodontics Restorative Dent.* 2001;21:561-7.
- Wallace SS, Mazor Z, Froum SJ, Cho SC, Tarnow DP. Schneiderian membrane perforation rate during sinus elevation using piezosurgery: clinical results of 100 consecutive cases. *Int J Periodontics Restorative Dent.* 2007;27:413-9.
- Woo I, Le BT. Maxillary sinus floor elevation: review of anatomy and two techniques. *Implant Dent.* 2004;13:28-32.
- Mesa III: Injertos óseos y materiales adicionales**
- Aghaloo TL, Moy PK. Which hard tissue augmentation techniques are the most succesful in furnishing bony support for implant placement? *Int J Oral Maxillofac Implants.* 2007;22 Suppl:49-70.
- Barone A, Crespi R, Aldini NN, Fini M, Giardino R, Covani U. Maxillary sinus augmentation: histologic and histomorphometric analysis. *Int J Oral Maxillofac Implants.* 2005;20:519-25.
- Esposito M, Grusovin MG, Coulthard P, Worthington HV. The efficacy of various bone augmentation procedures for dental implants: a Cochrane systematic review of randomized controlled clinical trials. *Int J Oral Maxillofac Implants.* 2006; 21:696-710.
- Lee SH, Choi BH, Li J, Jeong SM, Kim HS, Ko CY. Comparison of corticocancellous block and particulate bone grafts in maxillary sinus floor augmentation for bone healing around dental implants. *Oral Surg Oral Med Oral Pathol Oral Radiol Endod.* 2007;104:324-8.
- Schimming R, Schmelzeisen R. Tissue-engineered bone for maxillary sinus augmentation. *J Oral Maxillofac Surg.* 2004; 62:724-9.
- Schlegel KA, Schultze-Mosgau S, Wiltfang J, Neukam FW, Rupprecht S, Thorwarth M. Changes of mineralization of free autogenous bone grafts used for sinus floor elevation. *Clin Oral Implants Res.* 2006;17:673-8.
- Stavropoulos F, Dahlin C, Ruskin JD, Johansson C. A comparative study of barrier membranes as graft protectors in the treatment of localized bone defects. An experimental study in a canine model. *Clin Oral Implants Res.* 2004;15:435-42.
- Wallace SS, Froum SJ. Effect of maxillary sinus augmentation on the survival of endosseous dental implants. A systematic review. *Ann Periodontol.* 2003;8:328-43.
- Wenz B, Oesch B, Horst M. Analysis of the risk of transmitting bovine spongiform encephalopathy through bone grafts derived from bovine bone. *Biomaterials.* 2001;22:1599-606.
- Yamada Y, Nakamura S, Ito K, Kohgo T, Hibi H, Nagasaka T, et al. Injectable tissue-engineered bone using autogenous bone marrow-derived stromal cells for maxillary sinus augmentation: clinical application report from a 2-6-year follow-up. *Tissue Eng Part A.* 2008;14:1699-707.
- Zizelmann C, Schoen R, Metzger MC, Schmelzeisen R, Schramm A, Dott B, et al. Bone formation after sinus augmentation with engineered bone. *Clin Oral Implants Res.* 2007;18:69-73.
- Mesa IV: Reconstrucción alveolar y maxilar simultánea. Técnicas adicionales**
- Barone A, Covani U. Maxillary alveolar ridge reconstruction with nonvascularized autogenous block bone: clinical results. *J Oral Maxillofac Surg.* 2007;65:2039-46.
- Cawood JI, Howell RA. A classification of the edentulous jaws. *Int J Oral Maxillofac Surg.* 1988;17:232-6.
- Fujita A. Vertical alveolar ridge expansion and simultaneous implant placement in posterior maxilla using segmental osteotomy: report of two cases. *J Oral Implantol.* 2008;34:313-8.
- Jensen OT, Block M. Alveolar modification by distraction osteogenesis. *Atlas Oral Maxillofac Surg Clin North Am.* 2008;16:185-214.
- Jensen OT, Leopardi A, Gallegos L. The case for bone graft reconstruction including sinus grafting and distraction osteogenesis for the atrophic edentulous maxilla. *J Oral Maxillofac Surg.* 2004;62:1423-8.
- Khoury F, Khoury C. Mandibular bone block grafts: diagnosis, instrumentation, harvesting techniques and surgical procedures. En: Khoury F, Antoun H, Missika P, editores. *Bone augmentation in oral implantology.* Berlín: Quintessence; 2007. p. 115-212.
- Lundgren S, Nyström E, Nilson H, Gunne J, Lindhagen O. Bone grafting to the maxillary sinuses, nasal floor and anterior maxilla in the atrophic edentulous maxilla. A two-stage technique. *Int J Oral Maxillofac Surg.* 1997;26:428-34.
- McAllister BS, Haghighat K. Bone augmentation techniques. *J Periodontol.* 2007;78:377-96.
- Muñoz-Guerra MF, Naval-Gías L, Capote-Moreno A. Le Fort I osteotomy, bilateral sinus lift, and inlay bone-grafting for reconstruction in the severely atrophic maxilla: a new vision of the sandwich technique, using bone scrapers and piezosurgery. *J Oral Maxillofac Surg.* 2009;67:613-8.
- Pikos MA. Mandibular block autografts for alveolar ridge augmentation. *Atlas Oral Maxillofac Surg Clin North Am.* 2005;13:91-107.
- Simion M, Rocchietta I, Dellavia C. Three-dimensional ridge augmentation with xenograft and recombinant human platelet-derived growth factor-BB in humans: report of two cases. *Int J Periodontics Restorative Dent.* 2007;27:109-15.
- Von Arx T, Buser D. Horizontal ridge augmentation using autogenous block grafts and the guided bone regeneration technique with collagen membranes: a clinical study with 42 patients. *Clin Oral Implants Res.* 2006;17:359-66.
- Mesa V: Complicaciones. Manejo y soluciones**
- Anavi Y, Allon DM, Avishai G, Calderon S. Complications of maxillary sinus augmentations in a selective series of patients. *Oral Surg Oral Med Oral Pathol Oral Radiol Endod.* 2008;106:34-8.
- Ardekian L, Oved-Peleg E, Mactei EE, Peled M. The clinical significance of sinus membrane perforation during augmentation of maxillary sinus. *J Oral Maxillofac Surg.* 2006;64:277-82.
- Fugazzotto PA, Vlassis J. A simplified classification and repair system for sinus membrane perforations. *J Periodontol.* 2003;74:1534-41.
- Hernández-Alfaro F, Torradeflot MM, Marti C. Prevalence and management of Schneiderian membrane perforations during sinus-lift procedures. *Clin Oral Implants Res.* 2008;19:91-8.

- Lee BK. One-stage operation of large oroantral fistula closure, sinus lifting, and autogenous bone grafting for dental implant installation. *Oral Surg Oral Med Oral Pathol Oral Radiol Endod.* 2008;105:707-13.
- Schwartz-Arad D, Herzberg R, Dolev E. The prevalence of surgical complications of the sinus graft procedure and their impact on implant survival. *J Periodontol.* 2004;75:511-6.
- Testori T, Wallace SS, Del Fabbro M, Taschieri S, Trisi P, Capelli M, et al. Repair of large sinus membrane perforations using stabilized collagen barrier membranes: surgical techniques with histologic and radiographic evidence of success. *Int J Periodontics Restorative Dent.* 2008;28:9-17.
- Zijderveld SA, Van den Berg JP, Schulten EA, Ten Bruggenkate CM. Anatomical and surgical findings and complications in 100 consecutive maxillary sinus floor elevation procedures. *J Oral Maxillofac Surg.* 2008;66:1426-38.
- Mesa VI: Implantes dentales y seno maxilar**
- Becktor JP, Hallström H, Isaksson S, Sennerby L. The use of particulate bone grafts from the mandible for maxillary sinus floor augmentation before placement of surface-modified implants: results from bone grafting to delivery of the final fixed prosthesis. *J Oral Maxillofac Surg.* 2008;66:780-6.
- Cooper L, De Kok IJ, Reside GJ, Pungpaong P, Rojas-Vizcaya F. Immediate fixed restoration of the edentulous maxilla after implant placement. *J Oral Maxillofac Surg.* 2005;63:97-110.
- Friberg B. The posterior maxilla: clinical considerations and current concepts using Brånemark System implants. *Periodontol 2000.* 2008;47:67-78.
- Halpern KL, Halpern EB, Ruggiero S. Minimally invasive implant and sinus lift surgery with immediate loading. *J Oral Maxillofac Surg.* 2006;64:1635-8.
- Huang HL, Fuh LJ, Hsu JT, Tu MG, Shen YW, Wu CL. Effects of implant surface roughness and stiffness of grafted bone on an immediately loaded maxillary implant: a 3D numerical analysis. *J Oral Rehabil.* 2008;35:283-90.
- Iezzi G, Scarano A, Mangano C, Cirotti B, Piattelli A. Histologic results from a human implant retrieved due to fracture 5 years after insertion in a sinus augmented with anorganic bovine bone. *J Periodontol.* 2008;79:192-8.
- Kim Y, Oh TJ, Misch CE, Wang HL. Occlusal considerations in implant therapy: clinical guidelines with biomechanical rationale. *Clin Oral Implants Res.* 2005;16:26-35.
- Lee CY, Rohrer MD, Prasad HS. Immediate loading of the grafted maxillary sinus using platelet rich plasma and autogenous bone: a preliminary study with histologic and histomorphometric analysis. *Implant Dent.* 2008;17:59-73.
- Lin CL, Wang JC, Ramp LC, Liu PR. Biomechanical response of implant systems placed in the maxillary posterior region under various conditions of angulation, bone density, and loading. *Int J Oral Maxillofac Implants.* 2008;23:57-64.
- Misch CE. Consideration of biomechanical stress in treatment with dental implants. *Dent Today.* 2006;25:80-5.
- Misch CE. Wide-diameter implants: surgical, loading, and prosthetic considerations. *Dent Today.* 2006;25:66, 68-71.
- Misch CE, Suzuki JB, Misch-Dietsh FM, Bidez MW. A positive correlation between occlusal trauma and peri-implant bone loss: literature support. *Implant Dent.* 2005;14:108-16.
- Raghoobar GM, Schoen P, Meijer HJ, Stellingsma K, Vissink A. Early loading of endosseous implants in the augmented maxilla: a 1-year prospective study. *Clin Oral Implants Res.* 2003;14:697-702.
- Sarment DP, Sukovic P, Clinthorne N. Accuracy of implant placement with a stereolithographic surgical guide. *Int J Oral Maxillofac Implants.* 2003;18:571-7.
- Susarla SM, Chuang S, Dodson TB. Delayed versus immediate loading of implants: survival analysis and risk factors for dental implant failure. *J Oral Maxillofac Surg.* 2008;66:251-5.
- Trisi P, Marcato C, Todisco M. Bone-to-implant apposition with machined and MTX microtextured implant surfaces in human sinus grafts. *Int J Periodontics Restorative Dent.* 2003;23:427-37.
- Van de Velde T, Glor F, De Bruyn H. A model study on flapless implant placement by clinicians with a different experience level in implant surgery. *Clin Oral Implants Res.* 2008;19:66-72.

**Anexo 1. Lista de filiaciones de los autores del artículo**

- P. M. Villarreal, Médico especialista en Cirugía oral y Maxilofacial, Hospital Universitario Central de Asturias, Práctica Privada, Oviedo, Asturias, España.
- Á. Fernández-Bustillo, Médico especialista en Cirugía oral y Maxilofacial, Práctica Privada, Pamplona, España.
- J. Acero, Médico especialista en Cirugía oral y Maxilofacial, Hospital Gregorio Marañón, Práctica Privada, Madrid, España.
- J. A. Arruti, Jefe de Servicio Cirugía oral y Maxilofacial, Hospital Nuestra Señora de Aránzazu, Práctica Privada, San Sebastián, Guipúzcoa, España.
- J. Baladrón, Médico especialista en Cirugía oral y Maxilofacial, Práctica Privada, Oviedo, Asturias, España.
- A. Bilbao, Médico especialista en Cirugía oral y Maxilofacial, Hospital Xeral, Práctica Privada, Santiago de Compostela, A Coruña, España.
- J. Birbe, Médico especialista en Cirugía oral y Maxilofacial, Práctica Privada, Barcelona, España.
- A. Borja, Médico especialista en Cirugía oral y Maxilofacial, Práctica Privada, Valencia, España.
- M. Burgueño, Jefe de Servicio Cirugía oral y Maxilofacial, Hospital la Paz, Práctica Privada, Madrid, España.
- R. Bustillo, Médico especialista en Cirugía oral y Maxilofacial, Hospital de Valdecilla, Práctica Privada, Santander, España.
- J. Caubet, Médico especialista en Cirugía oral y Maxilofacial, Práctica Privada, Mallorca, España.
- C. Concejo, Médico especialista en Cirugía oral y Maxilofacial, Práctica Privada, Madrid, España.
- V. M. de Paz, Médico especialista en Cirugía oral y Maxilofacial, Hospital Quirón, Madrid, España.
- J. C. Díaz-Mauriño, Jefe de Servicio Cirugía oral y Maxilofacial, Hospital de la Defensa, Madrid, España.
- F. Esnal, Médico especialista en Estomatología, Práctica privada, San Sebastián, Guipúzcoa, España.
- J. Fernández San Román, Jefe de Servicio de Cirugía oral y Maxilofacial, Hospital POVISA, Vigo, Pontevedra, España.
- G. Forteza, Jefe de Servicio de Cirugía oral y Maxilofacial, Hospital Joan XXIII, Práctica Privada, Tarragona, España.
- L. Gallego, Médico especialista en Cirugía oral y Maxilofacial, Hospital de Cabueñes, Gijón, Asturias, España.
- J. Garatea, Médico especialista en Cirugía oral y Maxilofacial, Hospital Virgen del Camino, Práctica Privada, Pamplona, España.
- J. R. García Vega: Médico especialista en Cirugía oral y Maxilofacial. Hospital Ruber Internacional. Práctica Privada. Madrid, España.
- J. L. Gil-Diez, Médico especialista en Cirugía oral y Maxilofacial, Hospital de la Princesa, Práctica Privada, Madrid, España.
- C. González González, Médico Especialista en Estomatología, Práctica Privada, Oviedo, Asturias, España.
- J. González Lagunas, Médico especialista en Cirugía oral y Maxilofacial, Hospital Quirón, Barcelona, España.
- F. Hernández Alfaro, Médico especialista en Cirugía oral y Maxilofacial, Centro Médico Teknon, Barcelona, España.
- J. Hernando, Médico Residente de Cirugía oral y Maxilofacial, Hospital Universitario Central de Asturias, Oviedo, Asturias, España.
- J. A. Hueto, Médico especialista en Cirugía oral y Maxilofacial, Práctica privada, Barcelona, España.
- P. Infante, Médico especialista en Cirugía oral y Maxilofacial, Profesor Titular Vinculado Hospital Universitario Virgen del Rocío, Sevilla, España.
- L. M. Junquera, Médico especialista en Cirugía oral y Maxilofacial, Profesor Titular Vinculado Hospital Universitario Central de Asturias, Oviedo, Asturias, España.
- E. Lombardía, Médico especialista en Cirugía oral y Maxilofacial, Hospital Universitario Central de Asturias, Práctica Privada, Oviedo, Asturias, España.
- J. S. López-Arranz, Jefe de Servicio Cirugía oral y Maxilofacial, Hospital Universitario Central de Asturias, Oviedo, Asturias, España.
- J. L. López Cedrún, Jefe de Servicio Cirugía oral y Maxilofacial, Hospital de la Coruña, Práctica Privada, A Coruña, España.
- R. Martín Conde, Médico especialista en Cirugía oral y Maxilofacial, Práctica Privada, Bilbao, Vizcaya, España.
- R. Martín-Granizo, Médico especialista en Cirugía oral y Maxilofacial, Hospital Clínico Universitario, Práctica Privada, Madrid, España.
- J. Mateo, Médico especialista en Cirugía oral y Maxilofacial, Hospital Infanta Cristina, Práctica Privada, Badajoz, España.
- Q. Mejías, Médico Residente de Cirugía oral y Maxilofacial, Hospital Universitario Central de Asturias, Oviedo, Asturias, España.
- F. Monje, Jefe de Servicio Cirugía oral y Maxilofacial, Hospital Infanta Cristina, Práctica Privada, Badajoz, España.
- N. Montesdeoca, Jefe de Servicio Cirugía oral y Maxilofacial, Clínica Universitaria de Navarra, Pamplona, España.
- J. C. Moreno, Médico especialista en Cirugía oral y Maxilofacial. Práctica Privada, Badajoz, España.
- A. Morillo, Médico especialista en Cirugía oral y Maxilofacial, Práctica Privada, Badajoz, España.
- A. Pelaz, Médico Residente de Cirugía oral y Maxilofacial, Hospital Universitario Central de Asturias, Oviedo, Asturias, España.
- G. Porras, Médico especialista en Estomatología, Práctica Privada, León, España.
- A. Rezola, Médico especialista en Estomatología, Práctica Privada, San Sebastián, Guipúzcoa, España.
- A. Rituerto, Médico especialista en Estomatología, Práctica Privada, Pamplona, España.
- O. Rodríguez-Recio, Médico especialista en Cirugía oral y Maxilofacial, Práctica Privada, Oviedo, Asturias, España.
- C. Rodríguez-Recio, Médico especialista en Cirugía oral y Maxilofacial, Práctica Privada, Oviedo, Asturias, España.
- Á. Rollón, Médico especialista en Cirugía oral y Maxilofacial, Hospital Virgen de la Macarena, Práctica Privada, Sevilla, España.
- J. I. Salmerón, Médico especialista en Cirugía oral y Maxilofacial Hospital Gregorio Marañón, Práctica Privada, Madrid, España.
- I. Sánchez, Médico especialista en Cirugía oral y Maxilofacial, Práctica Privada, Vitoria, Álava, España.
- A. Serrat, Médico especialista en Cirugía oral y Maxilofacial, Hospital Rio Ortega, Práctica Privada, Valladolid, España.
- A. Verrier, Jefe de Servicio Cirugía oral y Maxilofacial, Hospital Rio Ortega, Práctica Privada, Valladolid, España.

## FIGURAS DEL DOCUMENTO DE CONSENSO

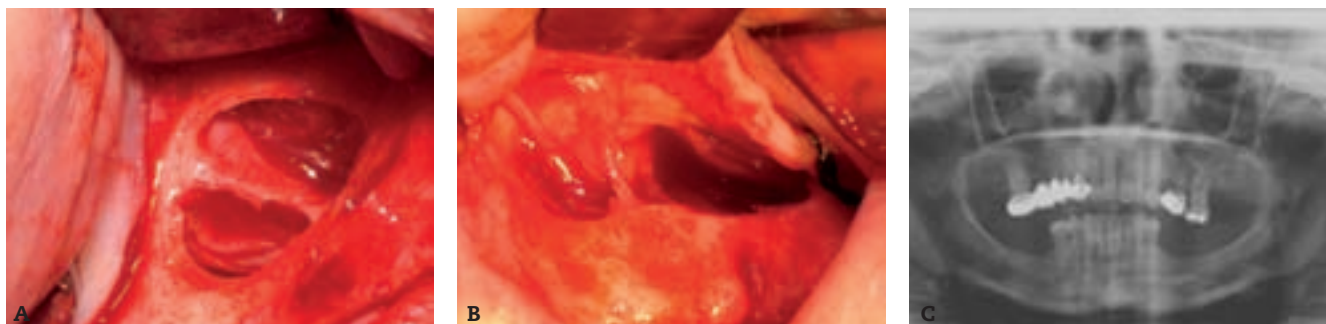


Figura 1 - La ortopantomografía es a menudo insuficiente e inadecuada al producir un infradiagnóstico de alteraciones anatómicas como los tabiques. A. Maxilar derecho. B. Maxilar izquierdo. C. Ortopantomografía preoperatoria.

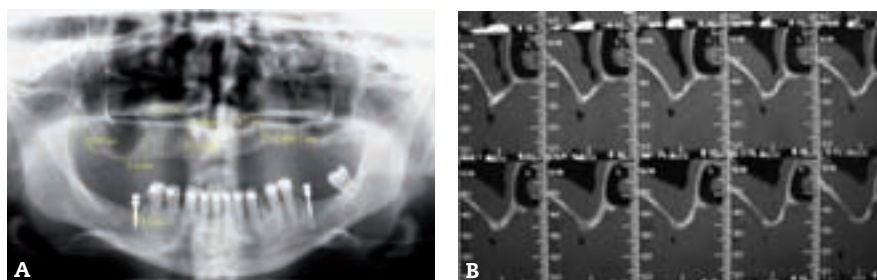


Figura 2 - A y B. La tomografía computarizada es capaz de diagnosticar multitud de patologías sinusales no evidentes en la ortopantomografía.

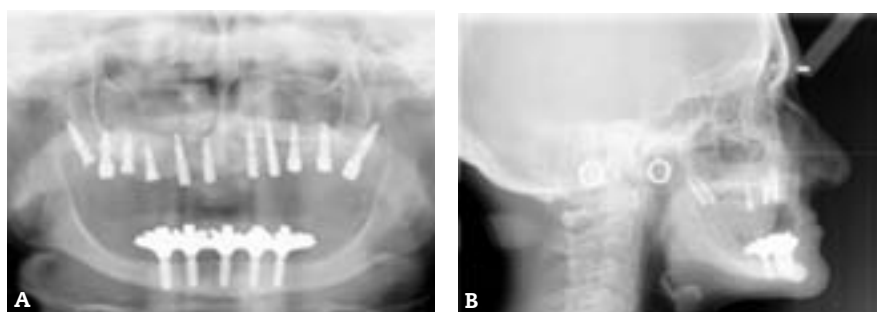


Figura 3 - Los implantes pterigoideos constituyen también un complemento del injerto óseo sinusal al proporcionar un buen apoyo posterior



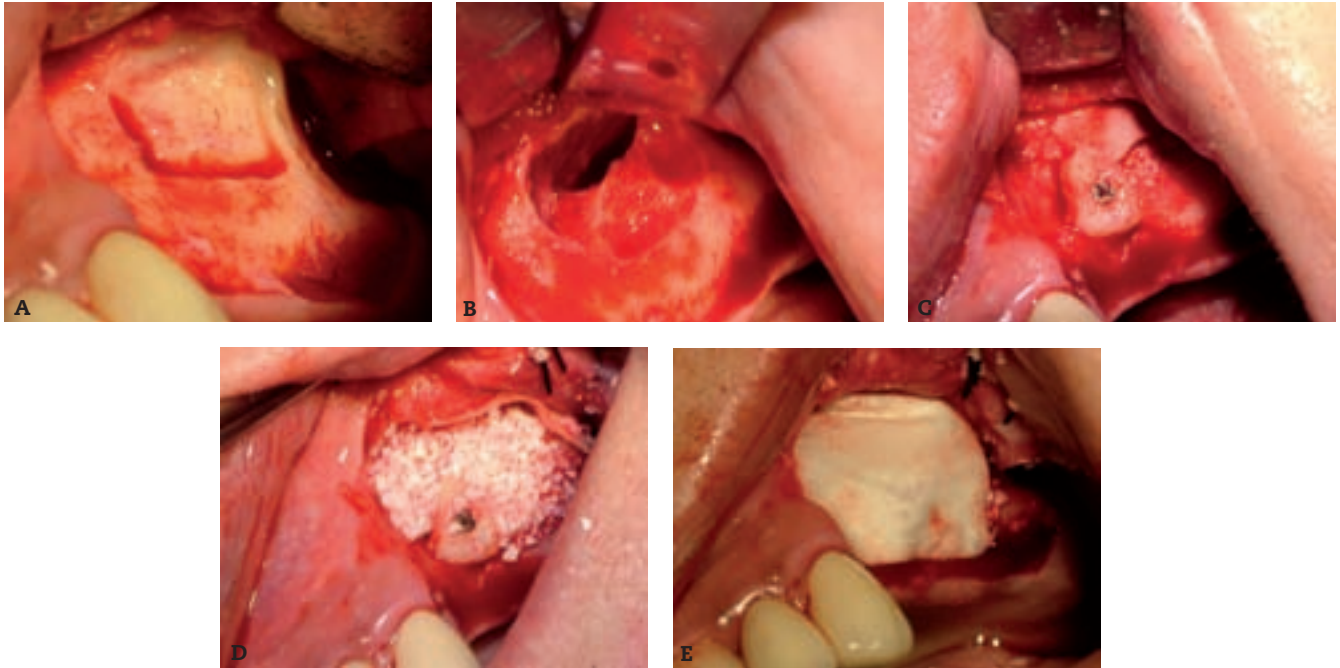


Figura 4 - La antrostomía mediante la osteoplastia de la pared lateral permite utilizarla como material de injerto, aunque incrementa el riesgo de lesión de la membrana. A. Osteoplastia marcada sobre la pared lateral del seno. B. Osteoplastia realizada. C. Hueso fijado como injerto de aposición. D. Relleno sinusal del reborde alveolar con xenoinjerto. E. Cobertura con una membrana de colágeno.

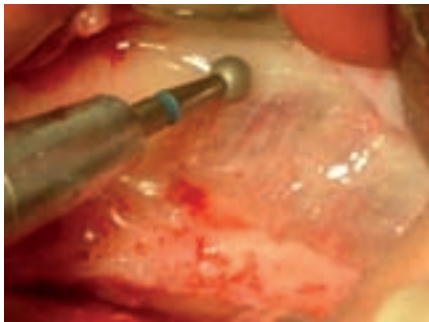

Figura 5 - Las fresas de diamante preservan más eficazmente la lesión de la membrana al final de la osteotomía.

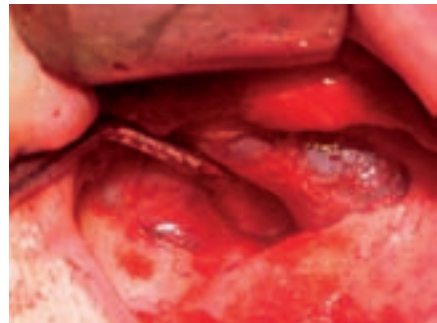


Figura 6 - La disección debe realizarse mediante despegadores romos angulados, liberando completamente la membrana de todas sus paredes hasta conseguir la dimensión vertical de los implantes que vamos a colocar.

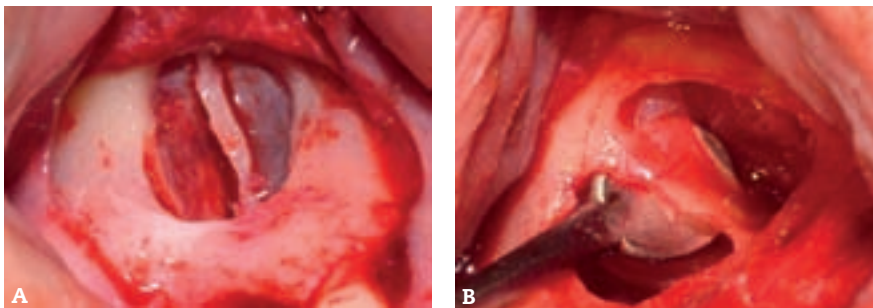


Figura 7 - Los tabiques o septos intrasinusales de Underwood pueden ser completos o incompletos. A. Tabique completo. B. Tabique incompleto.

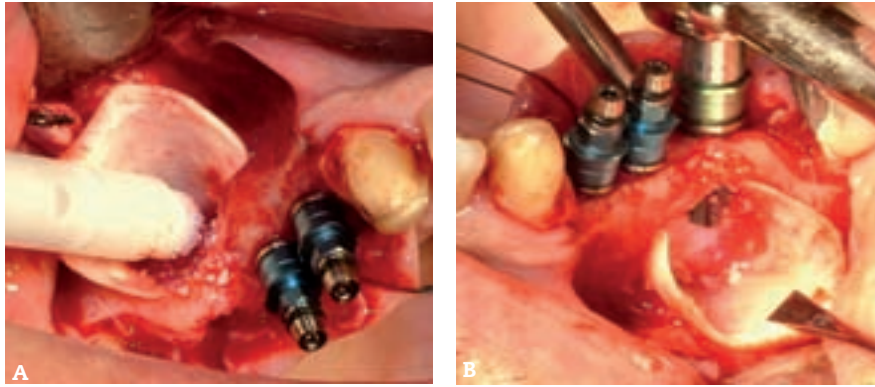


Figura 8 - Si se realizan implantes simultáneos se debe introducir parte del injerto en la porción palatina del seno antes de la colocación de los mismos. A. Colocación del injerto previo al implante. B. Colocación implante.

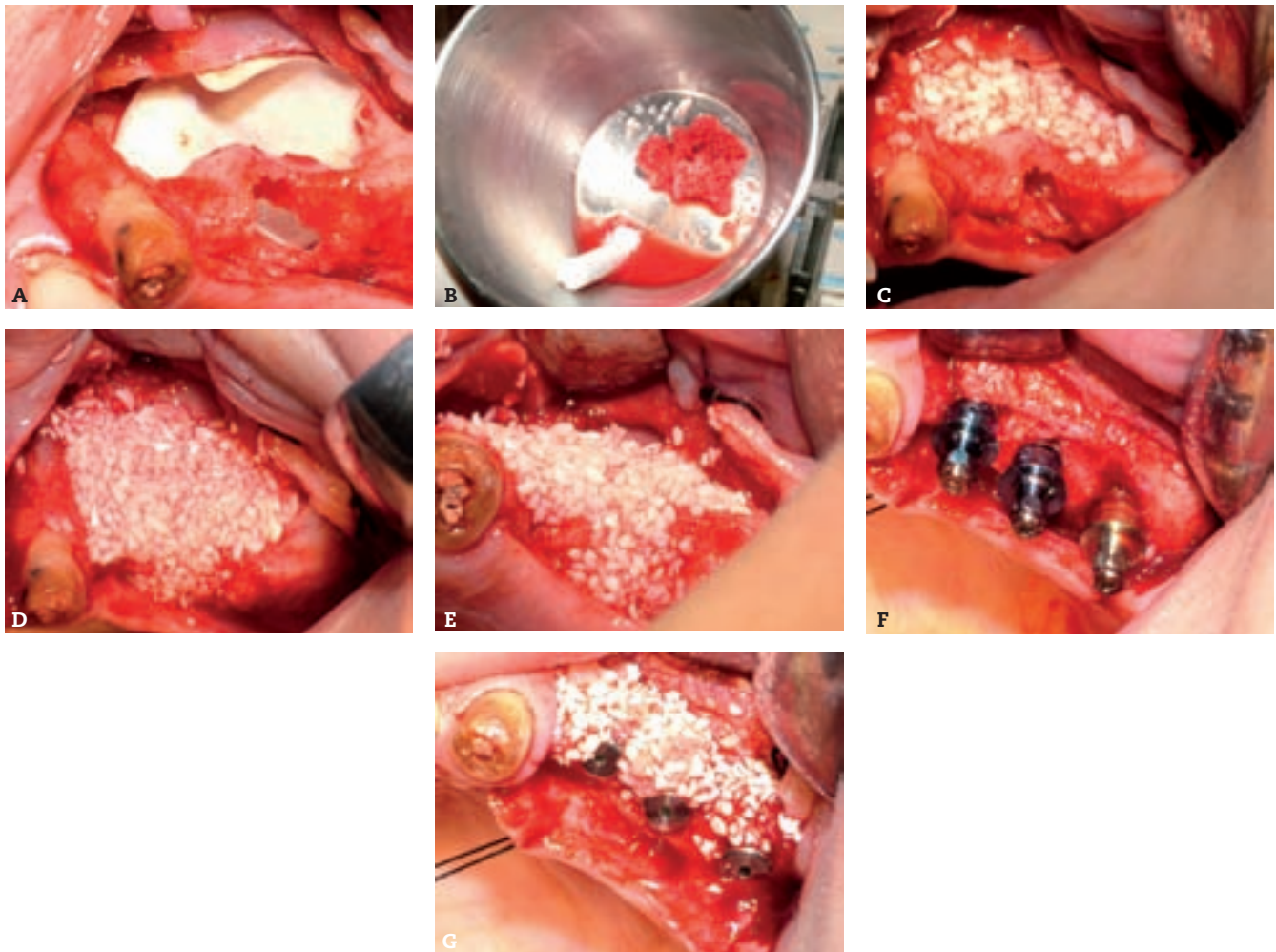


Figura 9 - Los xenoinjertos son materiales efectivos incluso en casos atróficos, aunque puede ser recomendable aportar algo de hueso autólogo. Parece que pueden conseguir buenos resultados para aumentar discretamente la anchura del reborde alveolar al reabsorberse muy lentamente. A. Gran atrofia. B. Mezcla de xenoinjerto y autólogo. C. IOS. D. IOS aumento reborde alveolar. E. Aumento reborde alveolar. F. Implantes. G. Injerto crestal

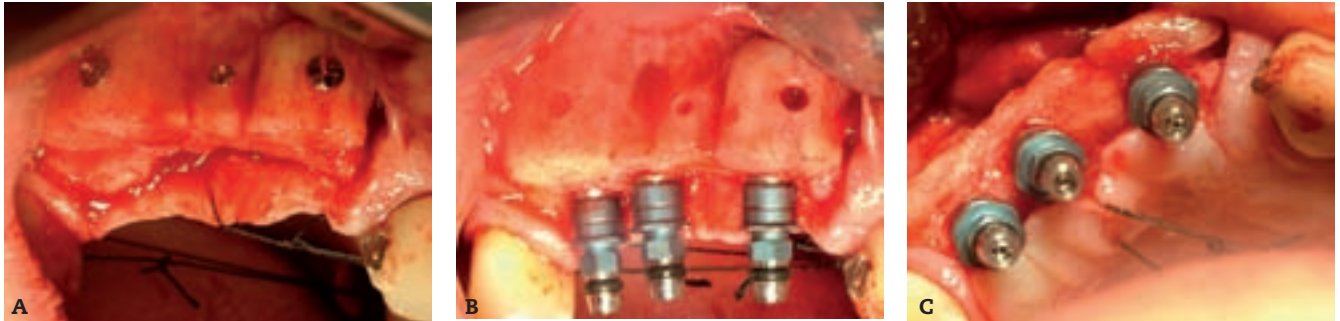


Figura 10 – La aposición de injertos óseos en bloque en la atrofia del edentulismo maxilar para aumentar la anchura del reborde crestal se puede realizar colocándolos por vestibulo, palatino o de forma interposicional. La sínfisis mandibular permite obtener injertos mono o bicorticales. A. Injerto mentón. B. Injerto mentón implantes. C. Injerto mentón implantes.

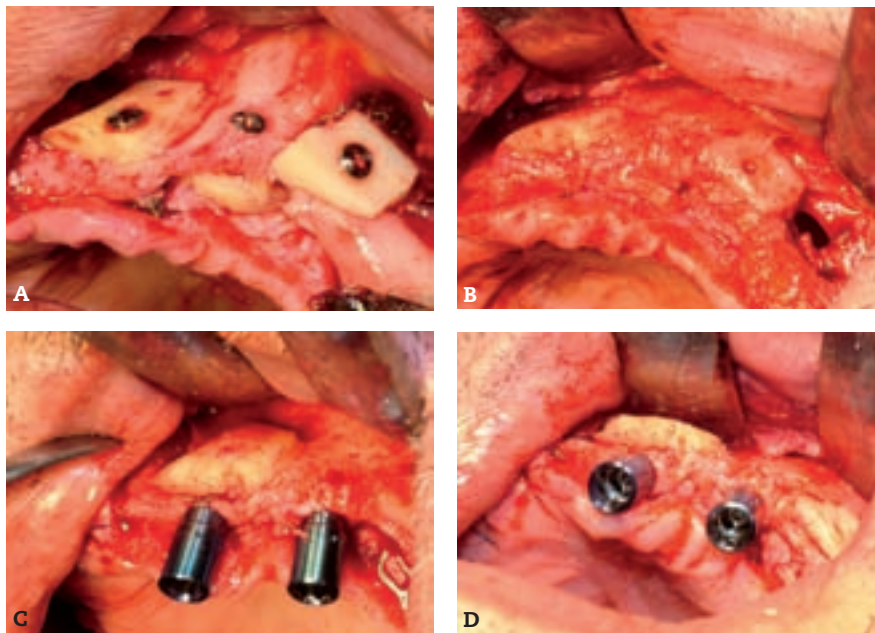


Figura 11 – La rama mandibular es un excelente lugar donante donde podemos obtener bloques de gran longitud, pero de grosor y altura limitados. A. Injertos rama. B. Injertos rama post. C. Injertos rama implante. D. Injertos rama implantes.

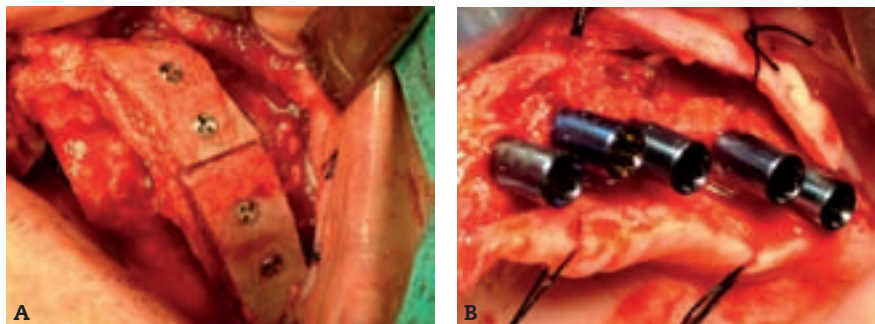


Figura 12 – La cresta ilíaca puede ser considerada ellugar donante extraoral de elección, al ser capaz de conseguir suficiente volumen para el injerto óseo sinusal y la reconstrucción alveolar maxilar.

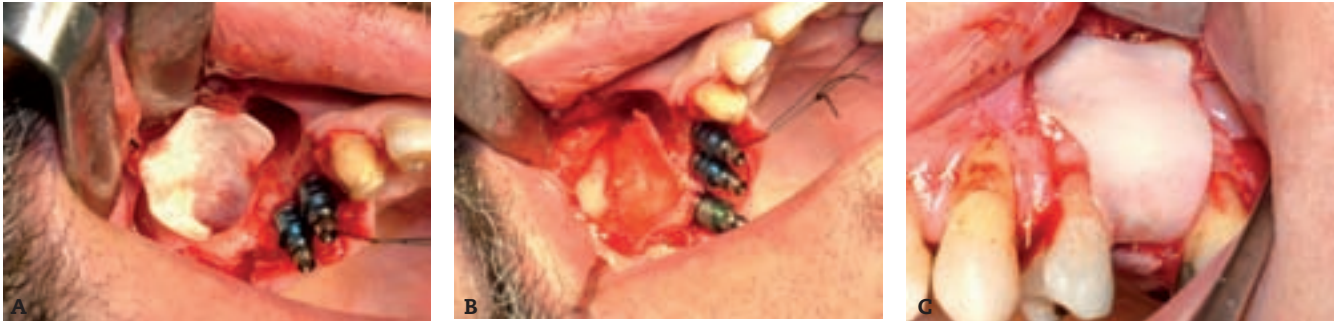

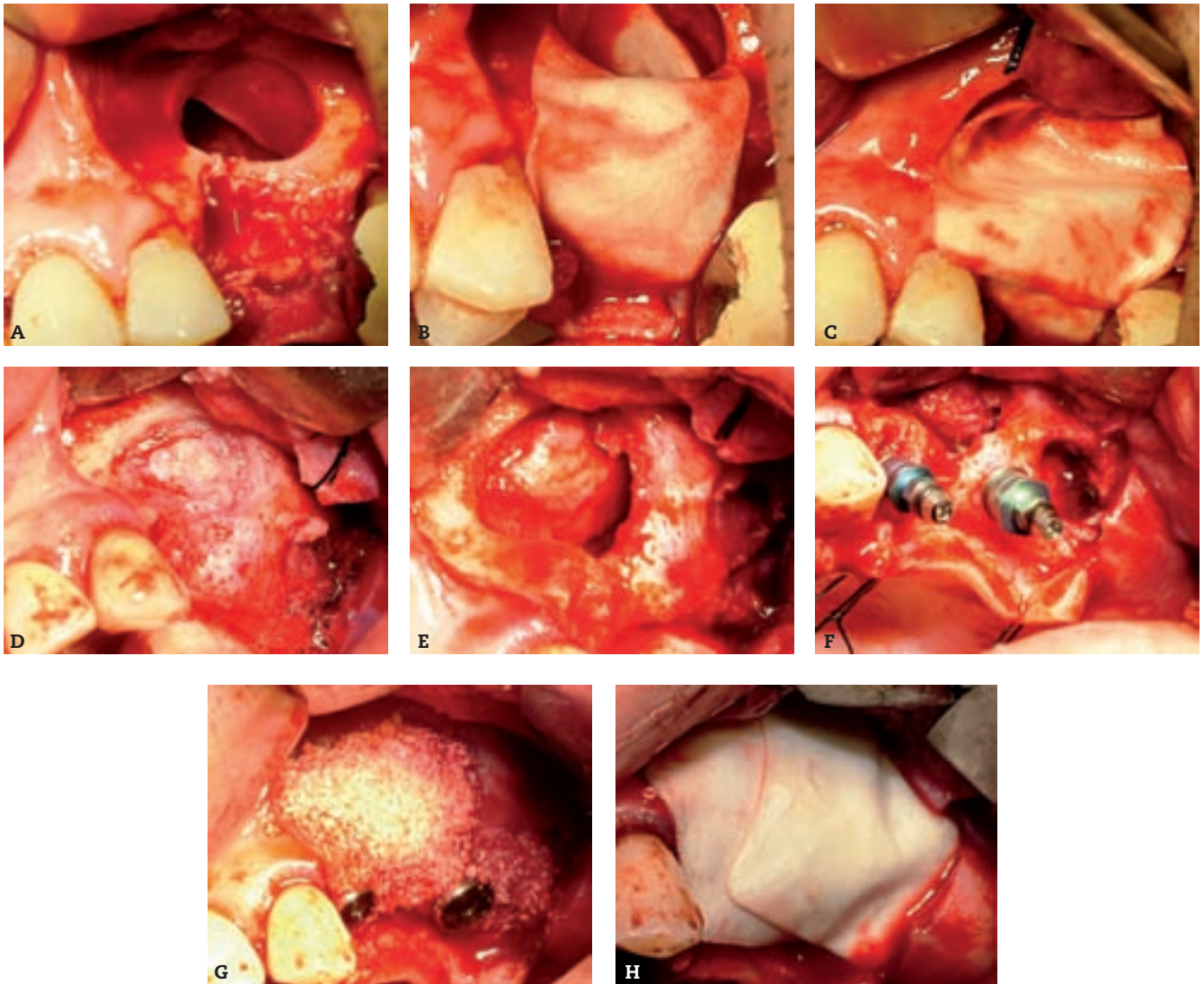
Figura 13 - Las membranas de barrera se usan para reparar perforaciones de la membrana sinusal y para proteger el acceso al seno, colocadas sobre el orificio de la antrostomía. A. Membrana sobre una perforación. B. Membrana que además cubre el orificio de la artrostomía. C. Membrana sobre el orificio de la artrostomía.

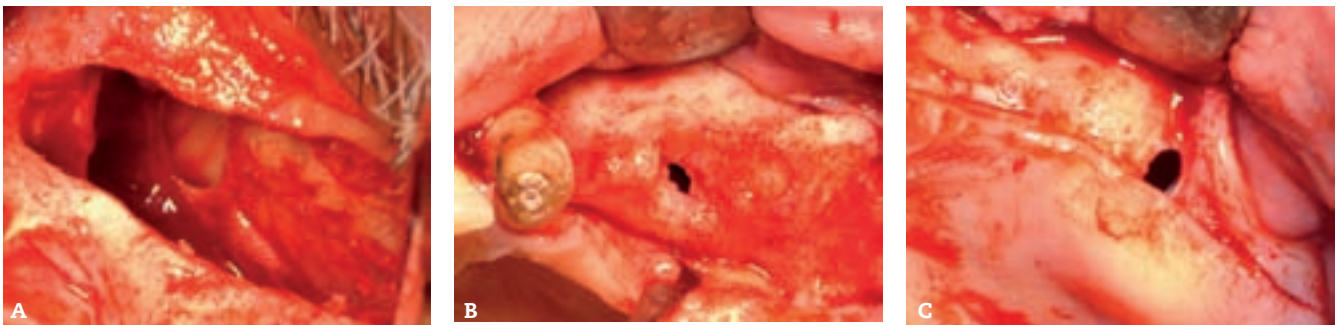

Figura 14 - La perforación de la membrana de Schneider es la complicación quirúrgica más frecuente, especialmente cuando existen adhesiones entre la membrana y la mucosa oral, tabiques antrales, improntas óseas de raíces dentales o exodoncias recientes. A. Perforación MB. B. Perforación MB exodoncia reciente. C. Perforación MB adherencia con mucosa oral.

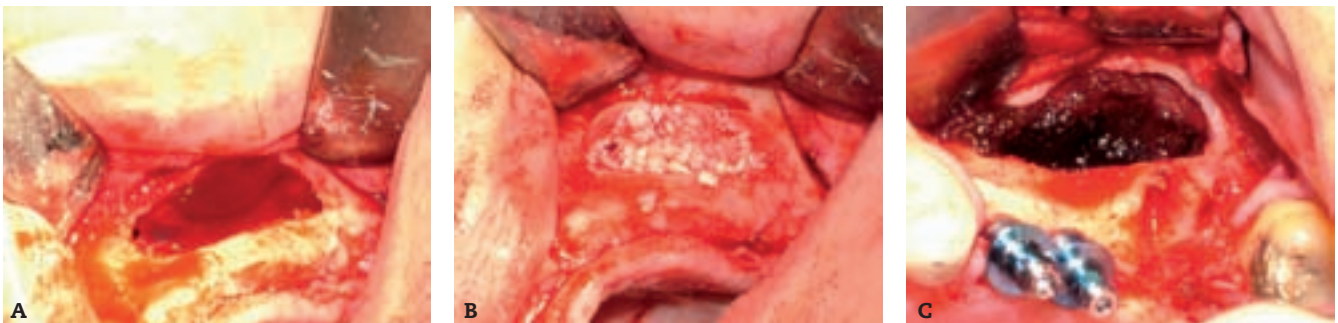

Figura 15 - Los materiales más utilizados para reparar las perforaciones sinusales son las membranas de colágeno reabsorbibles y las láminas de celulosa oxidada. A. Perforación MB. B. Perforación tratada con MB colágeno. C. Perforación tratada con celulosa oxidada.



**Figura 16 – A.** Perforación de la membrana no reparable; debemos suspender el injerto óseo sinusal. **B y C.** Para facilitar la reentrada, se debe colocar una membrana de barrera sobre la ventana lateral, con el fin de prevenir la adhesión de la membrana sinusal al periostio del colgajo vestibular. **D y E.** Durante la reentrada es necesario ampliar la antrostomía para conseguir salvar la fibrosis formada y conseguir diseccionar la membrana sinusal normal. **F-H.** Colocación de los implantes e injerto sinusal.

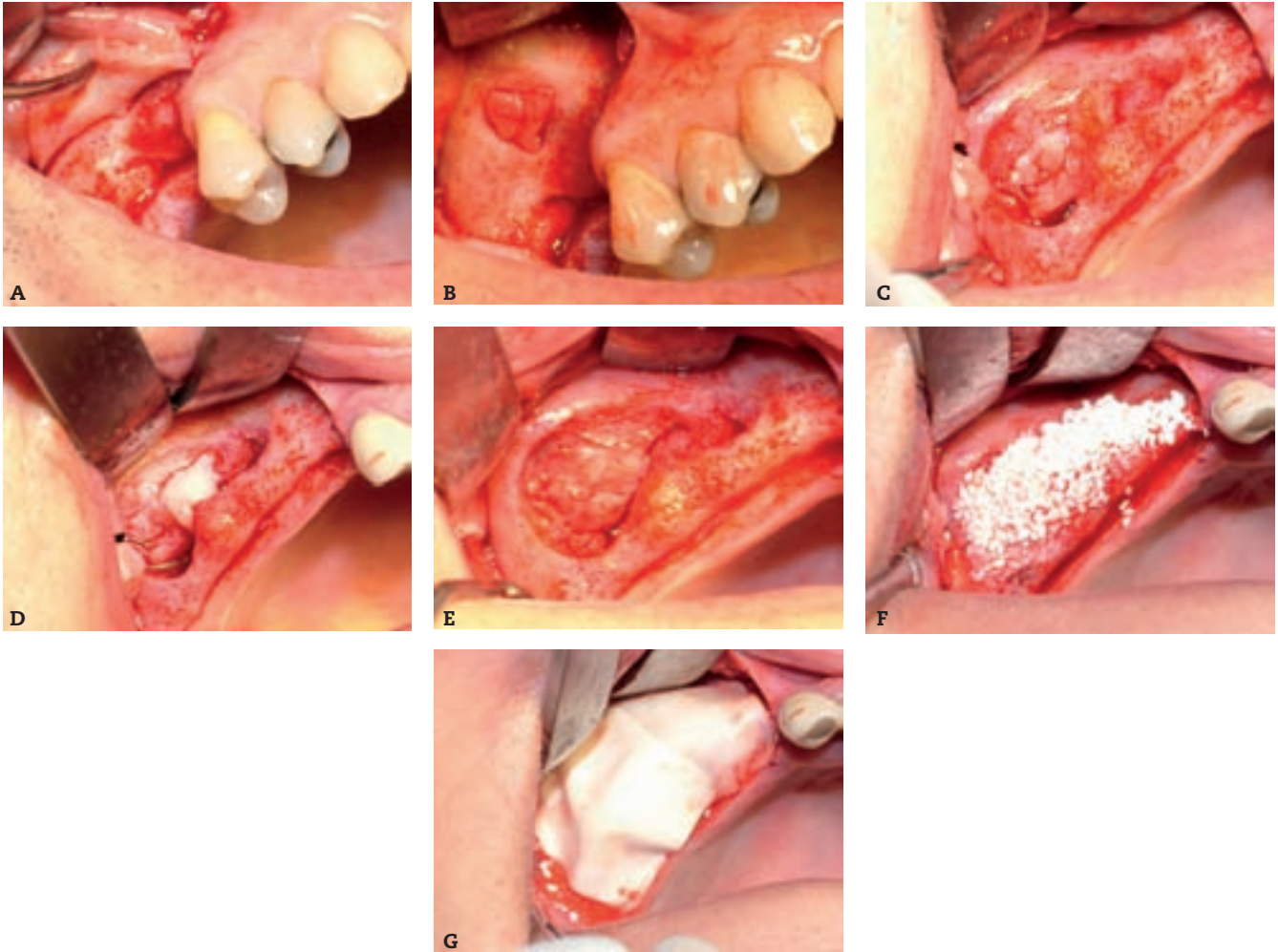


Figura 17 - Reentrada tras fracaso por sinusitis maxilar.

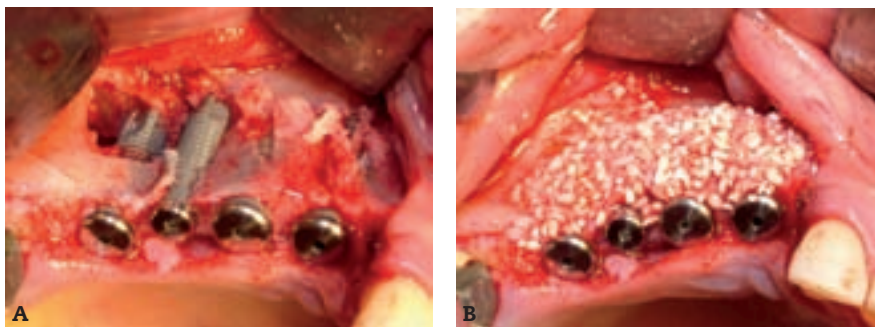


Figura 18 - La estabilidad inicial del implante es el factor clave para que la osteointegración tenga lugar y debe ser el principal criterio para indicar implantes simultáneos en el seno maxilar.

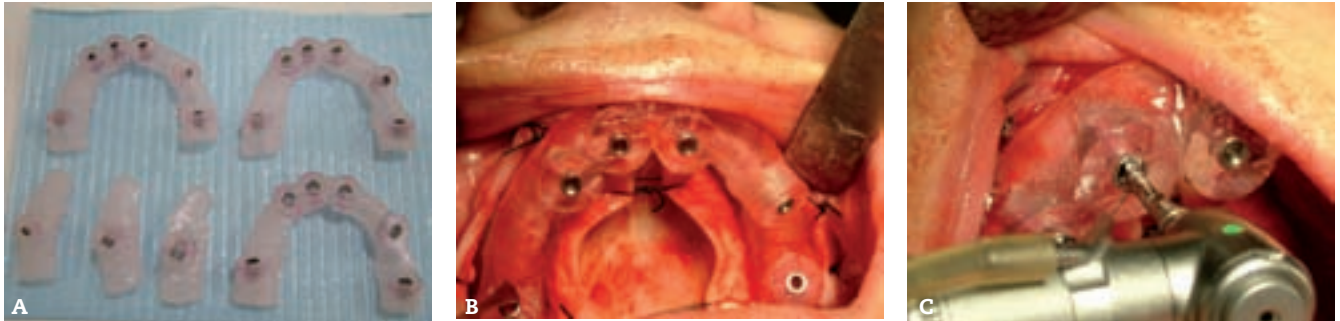

Figura 19 – Juego de guías esterolitográficas para realizar cirugía guiada.

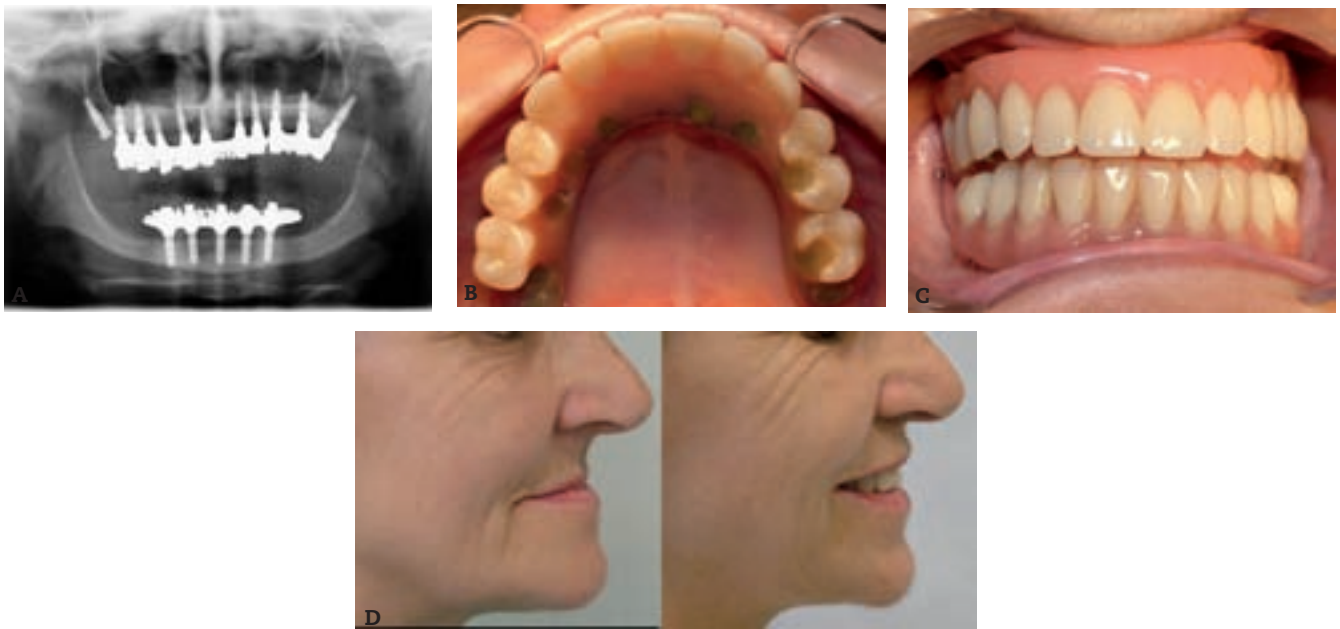

Figura 20 – Prótesis fija sobre injertos óseos sinusales en un caso con atrofia ósea grave, salvando la mala relación protésica intermaxilar.

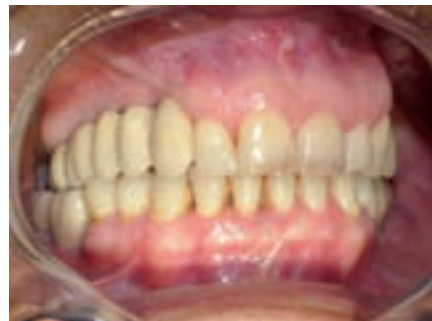

Figura 21 – Si no es posible aumentar la anchura del reborde crestal, es útil crear una mordida cruzada, de forma que las fuerzas oclusales recaigan sobre el eje mayor de los implantes.