

## Página del residente

### ¿Cuál es el diagnóstico?

### What is Your Diagnosis?

**Lorena Pingarrón Martín\***, Teresa González Otero, Ignacio Navarro Cuéllar, Natalia Gisbert Alemany y Miguel Burgueño García

Servicio de Cirugía Oral y Maxilofacial, Hospital Universitario La Paz, Madrid, España

Paciente de 17 años. Como antecedentes personales a destacar fue intervenida a los 15 años de cirugía ortognática por deformidad dentofacial clase III con técnica de LeFort I de avance y descenso maxilar.

Clínicamente presenta hipoplasia de tercio medio facial predominantemente de pirámide nasal, con ausencia de espina nasal anterior. La paciente posee un ángulo frontonasal de 180°, escasa proyección del dorso nasal y déficit de esqueleto cartilaginoso en la punta nasal, sin colapso de narinas ni insuficiencia respiratoria nasal (fig. 1).

El tratamiento quirúrgico consistió en un abordaje combinado de septorinoplastia abierta y abordaje oral vestibular bajo anestesia general.

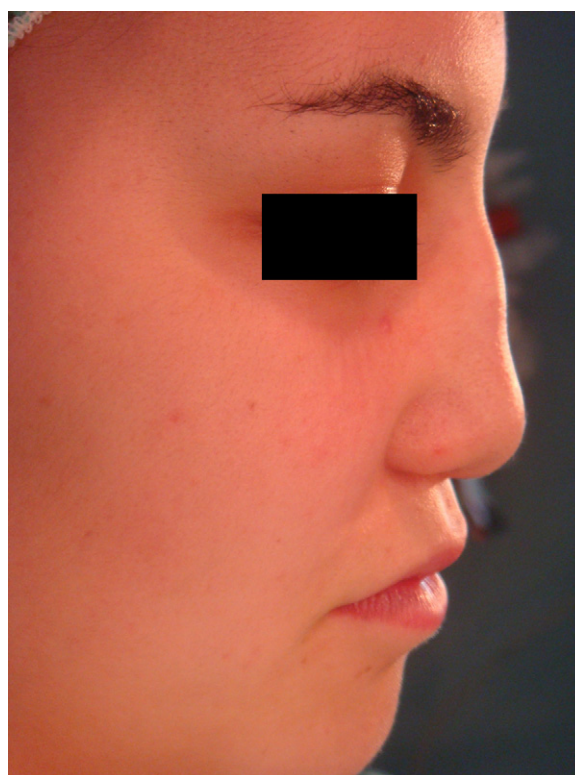Se realizó abordaje submamario con una incisión de 2 cm para la toma de injerto costal, el cual fue dividido en tres fragmentos (fig. 2). Uno de ellos fue colocado en el dorso nasal para aumentar su proyección anterior, otro como strut en la columela, y un tercero bajo la apertura piriforme en el proceso alveolar superior (fig. 2).

Un injerto cartilaginoso en escudo sirvió para dar definición a la punta nasal.

El injerto del proceso alveolar se fijó por medio de suturas de Nagata.

Se levantó un colgajo de pericondrio a nivel supratip para tapizar en dicha zona el injerto costal evitando un inestético escalón entre el injerto del dorso y el escudo cartilaginoso de la punta.

El final de la intervención concluyó con el cierre del abordaje columelar y cierre en V-Y de la incisión vestibular intraoral.



**Figura 1 – Ángulo frontonasal de 180°.**

\* Autor para correspondencia.

Correo electrónico: [lorenapingarron@yahoo.es](mailto:lorenapingarron@yahoo.es) (L. Pingarrón Martín).

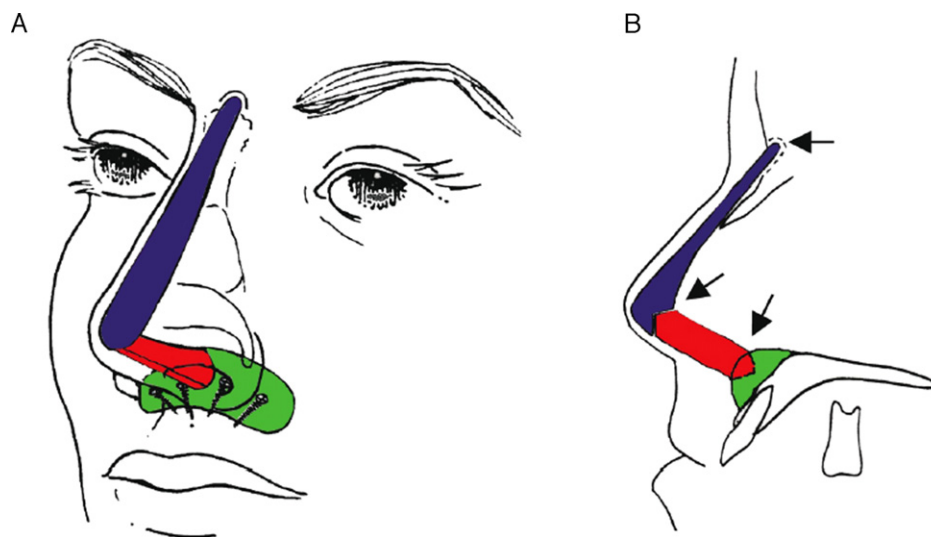


Figura 2 - Abordaje submamario para la toma de injerto costal.

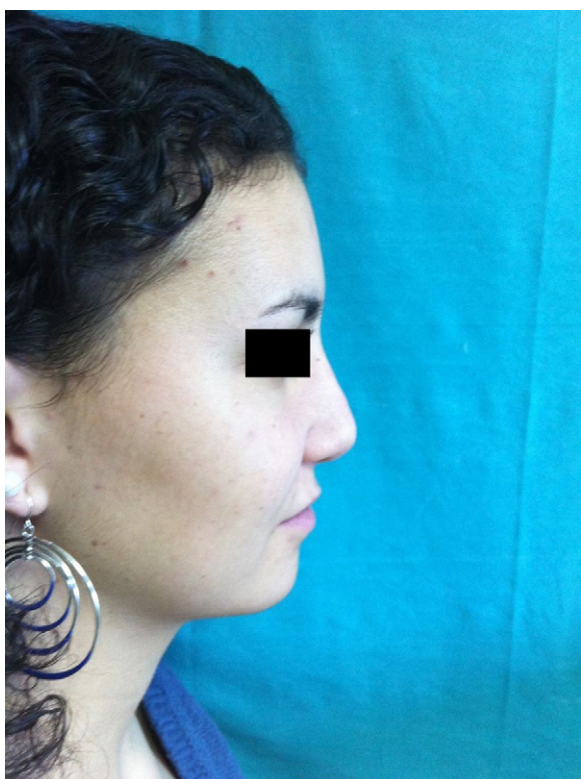

Figura 3 - Ángulo nasolabial de 90° y ángulo nasofrontal de 45°.

Tras 12 meses de la cirugía, la proyección lateral de la cara presenta un ángulo nasolabial de 90° y un ángulo nasofrontal de 45°, con reducción de la giba nasal y un óptimo índice de satisfacción por parte de la paciente (fig. 3).

doi:10.1016/j.maxilo.2010.12.002