



## Caso clínico

# Abordaje intraoral en el síndrome de Eagle. Presentación de un caso clínico

Javier Mareque Bueno<sup>a,d</sup>, Federico Hernández Alfaro<sup>a,d</sup>, María José Biosca de Tejada<sup>a,d</sup>, Manel Coll Anglada<sup>b,\*</sup> y Jorge Arenaz Búa<sup>c</sup>

<sup>a</sup> Instituto de Cirugía Maxilofacial, Centro Médico Teknon, Barcelona, España

<sup>b</sup> Servicio de Cirugía Oral y Maxilofacial, HGU Gregorio Marañón, Madrid, España

<sup>c</sup> Servicio de Cirugía Oral y Maxilofacial, HU Juan Canalejo, La Coruña, España

<sup>d</sup> Facultat d'Odontologia, Universitat Internacional de Catalunya, España

### INFORMACIÓN DEL ARTÍCULO

#### Historia del artículo:

Recibido el 9 de diciembre de 2010

Aceptado el 3 de mayo de 2011

On-line el 29 de julio de 2011

#### Palabras clave:

Síndrome de Eagle

Dolor facial atípico

Apófisis estiloides

Abordaje intraoral

Tomografía computerizada en haz de cono

#### Keywords:

Eagle syndrome

Styloid process

Facial pain

Intraoral approach

Cone-beam computed tomography

### R E S U M E N

El síndrome de Eagle es una patología infrecuente secundaria a la elongación de la apófisis estiloides y/o calcificación del ligamento estilo-hioideo. La mayoría de pacientes afectados no presentan sintomatología, aunque la presión ejercida por esta estructura morfológicamente alterada contra estructuras vecinas puede desencadenar una gran variedad de síntomas, incluyendo dolor cervicofacial, sensación de cuerpo extraño en la orofaringe, aumento en la secreción salival, cefalea y dificultad para la deglución, el habla o los movimientos de la lengua.

Presentamos el caso de una paciente de 50 años de edad con el síndrome de Eagle. La tomografía computerizada en haz de cono confirmó la sospecha clínica. Como tratamiento se realizó la resección parcial de ambas apófisis estiloides mediante un abordaje intraoral. La presentación clínica, el diagnóstico diferencial y el tratamiento se describen en este artículo.

© 2010 SECOM. Publicado por Elsevier España, S.L. Todos los derechos reservados.

### Intraoral approach in Eagle syndrome. A case report

#### A B S T R A C T

Eagle syndrome is a rare condition resulting from either the elongation of the temporal styloid process or calcification of the stylohyoid ligament. Most patients are asymptomatic, but when this structure presses against other parts of the head and neck it can originate a wide range of symptoms, including cervico-facial pain, foreign body sensation in oropharynx, increased saliva secretion, headache and difficulty with swallowing, speaking and neck or tongue movements. The case of a 50-year-old woman with Eagle syndrome is reported. Cone-beam computed tomography (CBCT) confirmed the clinical suspicion. The intraoral approach was used for the partial resection of both styloid processes. The clinical presentation, diagnosis, management and differential diagnosis are described.

© 2010 SECOM. Published by Elsevier España, S.L. All rights reserved.

\* Autor para correspondencia.

Correo electrónico: mcollang@yahoo.es (M. Coll Anglada).

1130-0558/\$ – see front matter © 2010 SECOM. Publicado por Elsevier España, S.L. Todos los derechos reservados.

doi:10.1016/j.maxilo.2011.05.002

## Introducción

El síndrome de Eagle se caracteriza por dolor difuso y sordo localizado en la región de la cabeza y el cuello secundario a la elongación de la apófisis estiloides o a la calcificación del ligamento estilo-hioideo<sup>1</sup>. Varias teorías han sido propuestas en la literatura para tratar de explicar este síndrome, aunque de momento su etiología exacta y el papel de la calcificación ectópica del ligamento estilo-hioideo permanecen desconocidos.

Aunque la mayoría de pacientes están asintomáticos, la presión de la apófisis estiloides elongada contra estructuras vecinas puede desencadenar un amplio abanico de síntomas como disconfort faríngeo, dolor durante los movimientos cervicales, cambios en la fonación, dolor durante los movimientos linguales, secreción salival aumentada, otalgia y cefalea<sup>2</sup>. Únicamente en estos casos sintomáticos podremos diagnosticar el síndrome de Eagle.

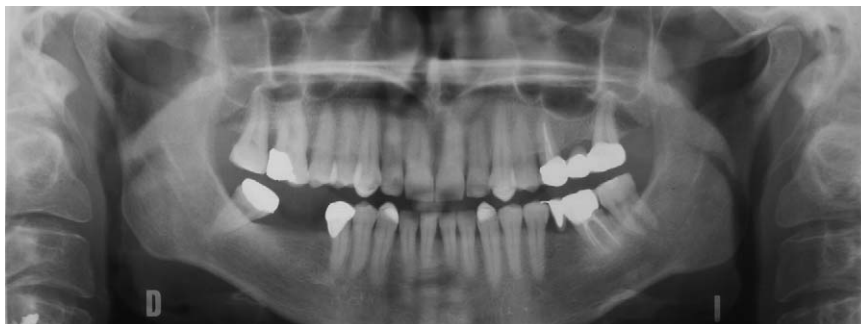El diagnóstico de presunción del síndrome de Eagle se basa en la anamnesis y la exploración física del paciente. El dolor cervicofacial unilateral o bilateral atípico, la ausencia de respuesta a la analgesia habitual y la palpación de la apófisis en la fosa tonsilar nos guiarán hacia él. El diagnóstico diferencial se debe realizar con otras patologías que cursen con dolor orofacial atípico, como la neuralgia idiopática del trigémino, el dolor facial atípico, el dolor miofascial o la disfunción de la articulación temporomandibular (ATM)<sup>3</sup>.

Para confirmar el diagnóstico de presunción es necesario confirmar la elongación de la apófisis estiloides mediante pruebas de imagen. La radiografía de cráneo, la radiografía panorámica (OPG) y la tomografía computerizada (TC) pueden ser útiles en este sentido. El desarrollo de la TC en tres dimensiones (TC-3D) y la introducción del haz de cono (CBCT) han hecho posible una mejor descripción de la anatomía de las estructuras adyacentes. LA TC-3D, además, puede ser de gran ayuda para planificar la cirugía en los pacientes en los que ésta esté indicada.

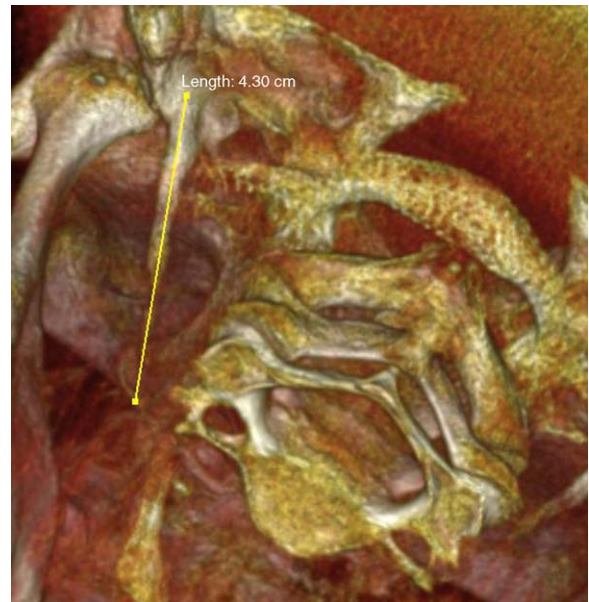
El tratamiento dependerá de la intensidad de los síntomas. En caso de dolor leve o moderado se recomienda tratamiento con analgésicos habituales. La cirugía se reservará para los casos de dolor intenso o refractarios<sup>4</sup>.

## Presentación clínica

Paciente mujer de 50 años de edad sin antecedentes médicos de interés acude a nuestras consultas refiriendo dolor



**Figura 1 – Radiografía panorámica donde podemos observar la apófisis estiloides elongada de forma bilateral.**

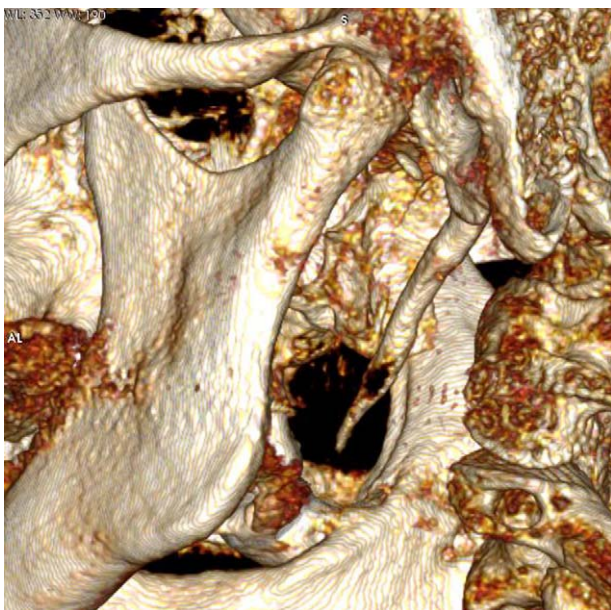


**Figura 2 – CBCT-3D. Apófisis estiloides derecha elongada.**

bilateral localizado en la zona temporomandibular de varios años de evolución asociado a odinofagia. La paciente había sido tratada previamente, sin éxito, con antiinflamatorios, analgésicos, férulas de descarga, fisioterapia y procedimientos invasivos como artrocentesis, artroscopia y cirugía abierta de la ATM para el reposicionamiento discal.

La exploración física de la paciente reveló dolor bilateral difuso a la palpación a nivel preauricular y submandibular. El dolor incrementaba durante la rotación de la cabeza en ambos sentidos y se irradiaba hacia los músculos temporal, masetero y esternocleidomastoideo de ambos lados. La palpación de las inserciones tendinosas de ambos músculos pterigoideos fue dolorosa. La apertura oral (31 mm) y los movimientos mandibulares excéntricos estaban limitados (5 mm y 4 mm en lateralización derecha e izquierda respectivamente) con desviación mandibular errática asociada durante la apertura. Como pruebas complementarias se realizó una OPG (fig. 1), una resonancia magnética nuclear (RMN), y una TC. Se realizó el diagnóstico diferencial con otras patologías que pudieran cursar con dolor orofacial atípico.

Así mismo, realizamos una reconstrucción en tres dimensiones (3D) a partir de una CBCT. El único hallazgo significativo fue la elongación de ambas apófisis estiloides (figs. 2 y 3).



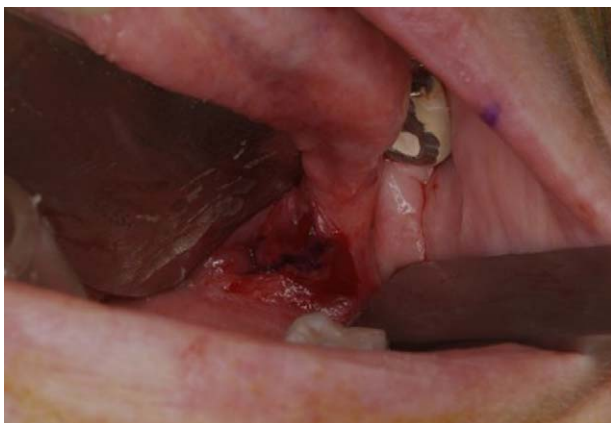**Figura 3 - CBCT-3D. Apófisis estiloides izquierda elongada.**

El dolor orofacial atípico y los hallazgos en la radiología convencional nos sugirieron el diagnóstico del síndrome de Eagle que se confirmó mediante los hallazgos en la CBCT-3D.

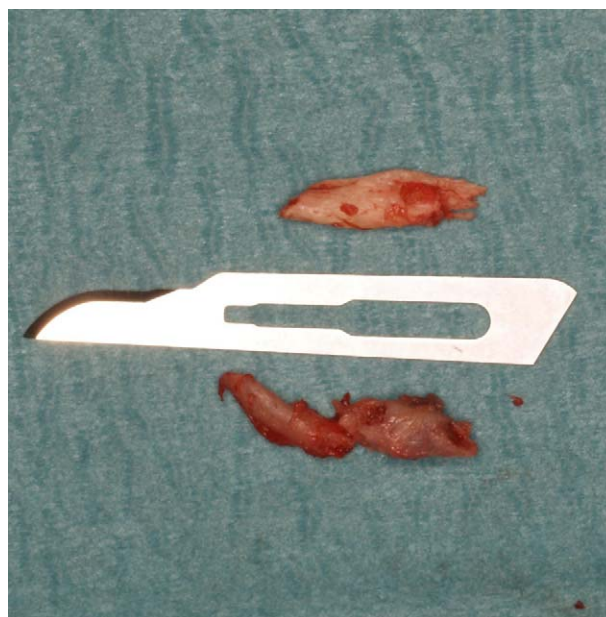
Realizamos un abordaje intraoral con anestesia general del paciente (fig. 4). Intraoperatoriamente se confirmó la elongación de ambas apófisis estiloides que fueron posteriormente resecadas (fig. 5). La paciente evolucionó correctamente durante el postoperatorio y fue dada de alta asintomática en 24 horas. El seguimiento hasta el día de hoy es de 6 meses. La paciente no presenta ningún síntoma, por lo que consideramos los resultados a corto plazo satisfactorios.

## Discusión

La apófisis estiloides es una proyección ósea localizada inmediatamente anterior al foramen estilo-mastoideo. Se calcula que su longitud oscila entre los 20 y 25 mm, siendo mayor en hombres. La prevalencia de apófisis estiloides elongada se estima del 3,3% y ocurre de forma predominante en mujeres.



**Figura 4 - Abordaje intraoral.**



**Figura 5 - Resección parcial de la apófisis estiloides.**

La longitud media estimada en apófisis estiloides elongadas según los datos publicados en la literatura es de  $36,06 \pm 6,12$  mm, mientras que la media calculada en pacientes con síndrome de Eagle alcanza los  $40 \pm 4,72$  mm<sup>5</sup>. Por consenso, se considera que la apófisis estiloides está elongada cuando mide más de 30 mm en longitud o cuando el ligamento estilo-hioideo está calcificado<sup>6</sup>. La calcificación ectópica podría jugar un papel importante en su patogénesis.

El síndrome de Eagle ocurre cuando la apófisis estiloides elongada o el ligamento estilo-hioideo calcificado produce algún tipo de síntoma, como dolor faríngeo, sensación de cuerpo extraño, disfagia o dolor facial atípico. Otros síntomas menos frecuentes pueden ser el dolor cervical y el dolor faríngeo irradiado al oído ipsilateral.

Se han descrito casos de muertes repentinas secundarias al síndrome de Eagle, como el de una paciente de 39 años de edad, que falleció por probable fallo cardíaco debido a la inhibición del nervio vago. El diagnóstico se estableció mediante autopsia, que reveló la compresión de ambos senos carotídeos por parte de las apófisis estiloides elongadas. Las alteraciones estructurales no fueron visibles mediante radiología convencional<sup>7</sup>.

El diagnóstico de este síndrome no es la primera opción en los casos de dolor orofacial, aunque debe considerarse siempre si el paciente no responde a los analgésicos habituales. Los síntomas del síndrome de Eagle pueden confundirse con una gran variedad de patologías que cursan igualmente con dolor facial inespecífico. El diagnóstico diferencial del dolor orofacial inespecífico puede ser complicado, por lo que se requiere un abordaje multidisciplinar. Los síndromes aquí englobados y con los que más frecuentemente se encontrará el cirujano maxilofacial son la neuralgia del trigémino, el dolor facial persistente idiopático (incluyendo la neuralgia atípica del trigémino), el dolor miofascial, la disfunción de la ATM, la carotidinia, la compresión nerviosa por neoplasias, la faringotonsilitis crónica y los tumores de faringe y base de lengua<sup>8</sup>.

La neuralgia del trigémino se caracteriza por dolor lancinante de inicio súbito, paroxístico, normalmente unilateral y desencadenado por el estímulo de los denominados puntos gatillo, localizados a lo largo del territorio inervado por el nervio trigémino. Es característico que tras el episodio de dolor agudo, el paciente continúe con alteraciones neurales y finalmente con un período refractario<sup>9</sup>. El diagnóstico clínico se realiza por exclusión de otras posibles causas de dolor facial y se basa en los signos y síntomas del paciente. Las características típicas del dolor neurálgico y el período refractario que acompaña a cada uno de los episodios nos harán sospechar de ello.

El dolor facial persistente idiopático, previamente conocido como dolor facial atípico<sup>5</sup>, se define como dolor sin causa orgánica conocida<sup>10</sup> localizado en la cabeza, cara y/o cuello. Incluye por definición, la neuralgia atípica del trigémino, que se manifiesta como dolor facial continuo, localizado o difuso. Puede ser unilateral o bilateral y afectar áreas no inervadas por el nervio trigémino. Sus características e intensidad son muy variables, pudiendo presentarse como dolor punzante, agudo, sordo, profundo, intenso o leve. No se identifican puntos gatillo. El paciente puede presentar fluctuaciones con exacerbaciones en la intensidad del dolor, aunque en este caso el paciente no presentará período refractario. En muchos casos puede deberse al estrés emocional y se asocia con otras enfermedades psicosomáticas como la cefalea tensional, dolor de espalda psicosomático, vejiga espástica, picor y menorragia. El dolor normalmente responde a los analgésicos habituales.

El dolor miofascial es una patología mal comprendida, por lo que no es infrecuente su infradiagnóstico y en consecuencia un mal tratamiento. Se entiende como dolor o fenómeno autonómico originado en puntos gatillo y asociado a disfunción muscular y/o articular. Los puntos gatillo son focos de hiperirritabilidad muscular dolorosos cuando se estimulan. El dolor puede ser sordo o punzante y se asocia a alteraciones autonómicas. Su patogénesis parece obedecer a mecanismos centrales que desencadenan manifestaciones clínicas periféricas. Su tratamiento se basa en la inhibición de los estímulos centrales mediante fármacos y técnicas conductuales y en la reducción de la sintomatología periférica a través de la fisioterapia, incluyendo aquí el ejercicio físico y el tratamiento de los puntos gatillo<sup>11</sup>.

La disfunción de la ATM incluye alteraciones intracapsulares (desplazamiento discal) y extraarticulares (músculos de la masticación). Algunas de las posibles causas mencionadas en la literatura incluyen alteraciones oclusales agudas y/o crónicas, hábitos parafuncionales como el bruxismo y el estrés psicológico. La suma de uno o más factores pueden desencadenar síntomas en pacientes previamente sanos y con predisposición. Estos síntomas se manifiestan como ruidos articulares, limitación en la apertura oral acompañada de deflexión o desviación mandibular, limitación de los movimientos excéntricos en lateralidad y protrusiva y dolor en la musculatura de la masticación.

La carotidinia se caracteriza por dolor de inicio agudo, habitualmente en la faringe, acompañado por edema localizado en uno o más territorios irrigados por ramas de la arteria carótida externa secundario a inflamación de dicha arteria.

La historia clínica detallada es esencial para llegar al correcto diagnóstico del dolor orofacial. Debemos incidir y profundizar en las características del dolor, que conjuntamente con una adecuada exploración física, nos permitirá establecer el diagnóstico de presunción. La neuralgia del trigémino se puede diagnosticar por el dolor característico que nos describe el paciente, un examen neurológico normal y la respuesta a la carbamazepina<sup>9</sup>. La limitación de los movimientos mandibulares durante la apertura y los movimientos excéntricos, el ruido articular, la maloclusión (prematuroidades, interferencias y ausencia de guía anterior), el dolor a la palpación de la musculatura de la masticación, los hábitos parafuncionales (bruxismo) y el estrés psicológico nos deberían guiar hacia la disfunción de la ATM.

Las técnicas de imagen como la TC son necesarias para descartar posibles diagnósticos como la carotidinia, tumores de la base del cráneo que puedan comprimir estructuras nerviosas y tumores de la lengua y orofaringe. La RMN nos servirá para valorar el desplazamiento discal de la ATM.

El diagnóstico de presunción del síndrome de Eagle se basa en el dolor cervicofacial unilateral o bilateral atípico que no responde a la analgesia habitual. La radiología convencional de cráneo –proyecciones lateral y antero-posterior– y la OPG pueden mostrar la elongación de la apófisis estiloides. De todas formas, los hallazgos radiográficos no son siempre consistentes con la clínica del paciente. La TC se realiza de rutina en la mayoría de instituciones con dicho propósito. El desarrollo de la TC-3D y la introducción de la CBCT-3D han hecho posible la mejor descripción de la anatomía de las estructuras adyacentes. La TC-3D, además, es de gran ayuda para la planificación de los casos en los que se contemple la cirugía.

El tratamiento dependerá de la intensidad de los síntomas. En caso de dolor leve o moderado, se recomienda tratamiento con fármacos analgésicos. La resección parcial de la apófisis estiloides se menciona como la opción más adecuada en la literatura, en los casos de dolor intenso o refractarios. Dos abordajes, intraoral y extraoral, han sido descritos. El abordaje extraoral ha sido el más utilizado clásicamente. Permite un acceso adecuado a la apófisis estiloides y un amplio campo quirúrgico, con lo que conseguimos visualizar y controlar directamente las estructuras nobles, nervio facial y arteria carótida externa, relacionadas con dicha apófisis. Todo ello contribuirá a disminuir el riesgo de lesión de estas estructuras.

El abordaje intraoral o transfaríngeo fue el elegido en el caso de nuestro paciente. Se recomienda cuando la apófisis estiloides sea palpable intraoralmente<sup>4</sup>. Se trata de un abordaje cada vez más utilizado, técnicamente más sencillo, más rápido y con el que obtendremos unos mejores resultados estéticos ya que evita las cicatrices antiestéticas producidas en el abordaje externo. Por contra, y en comparación con el abordaje extraoral, nos ofrece una menor exposición del campo quirúrgico, lo que nos dificulta la identificación del nervio facial y de la arteria carótida externa y en consecuencia el control de posibles complicaciones intraoperatorias como el sangrado<sup>12</sup>. Además, la comunicación de los compartimentos cervicales con el medio oral aumenta el riesgo de infección postquirúrgica<sup>4</sup>, por lo que se recomienda en estos pacientes tratamiento profiláctico con antibiótico de amplio espectro durante el postoperatorio.

---

## Conclusiones

El síndrome de Eagle es una patología infrecuente secundaria a la elongación de la apófisis estiloides y/o a la calcificación del ligamento estilo-hioideo. Puede manifestarse mediante una gran variedad de síntomas inespecíficos en la región orofacial incluido el dolor, por lo que se engloba dentro del diagnóstico diferencial del dolor orofacial atípico. Una exhaustiva anamnesis y un abordaje multidisciplinario son esenciales para llegar al correcto diagnóstico. La CBCT mostró con suficiente detalle la elongación de la apófisis estiloides y las estructuras adyacentes en nuestra paciente, lo que nos permitió confirmar el diagnóstico. La 3-D CBT fue de gran ayuda para la planificación del abordaje intraoral en este caso.

---

## Conflicto de intereses

Los autores declaran no tener ningún conflicto de intereses.

---

## BIBLIOGRAFÍA

1. Raina D, Gothi R, Rajan S. Eagle syndrome. *Indian J Radiol Imaging*. 2009;19:107-8.
2. Oluseisi AD. Traumatic eagle syndrome: Does neck trauma result in complete ossification in partially ossified stylohyoid ligament. *Int J Otorhinolaryngol*. 2006;4:2.
3. Claeys T, Bremerich A, Cesteleyn L, Kovacs B. Importance of diagnosis in facial pain. *Acta Stomatol Belg*. 1992;89:239-428.
4. Politi M, Toro C, Tenani G. A Rare Cause for Cervical Pain: Eagle's Syndrome. *Int J Dent*. 2009;2009:781297. Epub 2008 Dec 25.
5. Ahmat S, Lokman U. Three dimensional CT of Eagle's syndrome. *Diagn Interv Radiol*. 2005;11:206-9.
6. Gokce C, Sisman Y, Sipahioğlu M. Styloid Process Elongation or Eagle's Syndrome: Is There Any Role for Ectopic Calcification? *Eur J Dent*. 2008;2:224-8.
7. Ruwanpura PR, Abeygunasekera AM, Tikiri GK. Sudden unexpected death. probably due to Eagle's syndrome: a case report. *Med Sci Law*. 2008;48:350-3.
8. Renzi G, Mastellone P, Leonardi A, Becelli R, Bonamini M, Fini G. Basicranial malformation with anterior dislocation of right styloid process causing stylalgia. *J Craniofac Surg*. 2005;16:418-20.
9. Edlich RF, Winters KL, Britt L, Long WB. 3rd. Trigeminal neuralgia. *J Long Term Eff Med Implants*. 2006;16:185-92.
10. Ishida S, Kimura H. Therapy for atypical facial pain. *Nippon Rinsho*. 2009;67:1803-9.
11. Graff-Radford SB. Regional myofascial pain syndrome and headache: principles of diagnosis and management. *Curr Pain Headache Rep*. 2001;5:376-81.
12. Buono U, Mangone GM, Michelotti A, Longo F, Califano L. Surgical approach to the Stylohyoid Process in Eagle's Syndrome. *J Oral Maxillofac Surg*. 2005;63:714-6.